〔東女医大誌　第65巻　臨時増刊号
頁　28～32　平成7年12月〕

原　著

胃癌切除断端陽性例の検討

東京女子医科大学　第二外科学教室（主任：浜野恭一教授）

瀬下（セシモ）　明良（アキヨシ）・浜野（ハマノ）　恭一（キョウイチ）・亀岡（カメオカ）　信悟（シンゴ）・城谷（シロタニ）　典保（ノリヤス）
三橋（ミツハシ）　牧（マキ）・川瀬（カワセ）　敦之（アツシ）・宮下（ミヤシタ）　美奈（ミナ）・田中（タナカ）　信一（シンイチ）
金木（カネキ）　昌弘（マサヒロ）・木山（キヤマ）　智（サトシ）・永田（ナガタ）　仁（ヒトシ）・呉（クレ）　兆礼（ヨシヒロ）
八木（ヤギ）　美徳（ヨシノリ）

（受付　平成7年7月31日）

A Study of Resected Cases of Gastric Cancer with Positive Surgical Stump

Akiyoshi SESHIMO, Kyoichi HAMANO, Shingo KAMEOKA, Noriyasu SHIROTANI, Maki MITSUHASHI, Atsushi KAWASE, Mina MIYASHITA, Shinichi TANAKA, Masahiro KANEKI, Satoshi KIYAMA, Hitoshi NAGATA, Yoshihiro KURE and **Yoshinori YAGI**
Department of Surgery II, Tokyo Women's Medical College

We retrospectively studied gastric cancer patients with a positive line of resection encountered in the past twelve years. Of 567 patients who underwent resection of primary gastric cancer, 41 (7%) had a positive line. Among the patients assessed as having curability of C, 11 cures were solely attributable to the presence of a positive line and the others were the result of palliative surgery. Thirty-two patients with the infiltrative type accounted for 78% of the gross type. Based on invasiveness, 90% of the cancers were as or a more advanced type. Of the histologic types, 8 were differentiated type and 33 were undifferentiated type, including those of 23 patients with por2. Lymphatic invasion was positive in 92% of the patients, and 77% of them were ly3. Three patients with a remnant limited to the mucous coat underwent secondary resection, and they were treated radically. Although the other patients all died of cancer, recurrence in a line of resection had no effect for the cause of death. The five-year survival rate for the patients with a positive line was 13%, which was poor compared to that of 60% for the patients with a negative line. Although the presence of a positive line of resection seemed not to influence the prognosis, careful control with consideration of the stage is necessary.

緒　言

胃癌切除に際して，癌遺残のないように切離線を決定することは重要であり，当科では胃二重造影，電子スコープ，生検，超音波内視鏡により，術前に詳細な検討を行っている．しかし結果として断端陽性となることがある．この場合，肝転移や腹膜播種，高度のリンパ節転移などのために姑息的手術を施行せざるを得なかった症例と，術中は根治度Aあるいは根治度Bと判断した症例の二通りがある．前者では根治性と手術の侵襲を考慮し，断端陽性もしかたがないと考えられるが，その後の臨床経過はどうなるであろうか．また後者では再切除を行うかどうか苦慮することも多い．そこで，当科における胃癌切除断端陽性例に

表1　断端陽性例の術式別症例数

術　式	例数	ow(+)	aw(+)	ow & aw(+)	計
胃全摘	177	13	7	2	22(12%)
幽門側胃切除	368	7	7	2	16(4%)
噴門側胃切除	18	1		1	2(11%)
部分切除	4			1	1(25%)

ついて，その経過と手術所見および臨床病理学的因子との関連を調べ，臨床的な対応に関して検討した．

対象と方法

1980年4月より1992年3月までの，当科における初発胃癌切除例は567例で，このうち胃癌取扱い規約第12版[1]による断端陽性例は41例（7.2%）であった．口側断端陽性が21例，肛門側断端陽性が14例，両者ともに陽性が6例であった．施行された術式別では，胃全摘で22例(12%)，幽門側胃切除で16例（4%），噴門側胃切除で2例（11%），胃部分切除で1例(25%)に断端陽性であった(表1)．これらを対象として，手術所見，病理学的因子および予後について検討した．なお用語は胃癌取扱い規約第12版に準じた．

結　果

1. 手術所見

手術所見よりみると，30例（73%）では断端陽性以外に根治度Cの因子があり，腹膜播種が14例，肝転移が9例，第3群以上のリンパ節転移が13例であった(重複例あり)．これらの症例はいずれも主病巣を切除するだけの姑息的手術であった．残りの11例が断端陽性だけで根治度Cになった症例であり，幽門側胃切除が7例，胃全摘が2例，噴門側胃切除が1例，部分切除が1例であった．またこの11例では口側断端陽性が4例，肛門側断端陽性が6例，両者陽性が1例であった．

2. 肉眼分類と深達度

断端陽性例の肉眼分類では3型が17例，4型が15例となり，浸潤型が32例（78%）を占めていた．また0型の3例はいずれも表層拡大型であり，断端因子だけで根治度Cとなった症例である．深達度ではssが14例，seが18例，siが5例となり，ss以上の進行例がほとんどであった．m癌の2例，mp癌の1例は肉眼分類が0型であった（表2）．

表2　肉眼分類と深達度

肉眼分類	0型	1型	2型	3型	4型	計
断端陽性例	3 (3)	1	5 (1)	17 (6)	15 (1)	41

深達度	m	sm	mp	ss	se	si	計
断端陽性例	2 (2)		2 (1)	14 (4)	18 (4)	5	41

(　)内は断端因子だけで根治度Cとなった症例．

3. 組織型

por2が23例と半数以上を占め，次にtub2が7例であった．分化型と未分化型に大別すると，未分化型が33例（80%）と優勢を占めた（表3）．断端因子だけで根治度Cとなった症例でも，未分化型が9例（82%）と同様の傾向を示した．

表3　組織型

分化型 8例		未分化型 33例				
tub1	tub2	por1	por2	muc	sig	未分化癌
1 (1)	7 (1)	5 (1)	23 (6)	2 (1)	2 (1)	1

(　)内は断端因子だけで根治度Cとなった症例．

4. 脈管侵襲

記載の明らかな37例で脈管侵襲について検討すると，リンパ管侵襲陰性の3例はいずれも肉眼分類0型で，断端因子だけで根治度Cとなった症例である．残りはいずれもリンパ管侵襲陽性であり，とくにly3が25例であり，断端陽性例ではリンパ管侵襲が高度であった．これに対して血管侵襲についてはv0が13例，v1が11例であり，明らかな傾向は認めなかった（表4）．

表4　リンパ管侵襲と血管侵襲

リンパ管侵襲	ly0	ly1	ly2	ly3	計
	3 (3)	2	7 (2)	25 (6)	37
血管侵襲	v0	v1	v2	v3	計
	13 (3)	11 (3)	8 (3)	5 (2)	37

(　)内は断端因子だけで根治度Cとなった症例．

表5　断端陽性だけで根治度Cになった11症例の経過

再切除	3例	m　2例 mp　1例	生存 他病死	2例 1例
化学療法	6例	se，n2，ly3，v(+)	癌死	6例
経過観察	2例	穿孔で手術 se，ss	他病死	2例

表6　再切除例

例	肉眼型	初回手術	病理	断端	期間	再手術	病理
1	IIc+III	胃切除	por2 m	m	40日	胃全摘	癌遺残無し
2	IIa+IIc	胃切除	por2 pm，n1	m	6年	胃全摘	広範なIIc m，n0
3	III	部分切除	tub2 m	m	5年	胃全摘	IIc m，n0

5. 予後

断端陽性以外に根治度Cの因子を伴った30例は，その因子が進行し全例とも術後2年以内に癌死したが，断端再発が臨床上で問題となった症例は認めなかった．断端陽性だけで根治度Cになった11症例であるが(表5)，このうち粘膜層にだけ癌遺残を認めた3例は再切除を行い，2例は生存中で，1例は他病死した．6例はいずれもse，n2，ly3でstage IIIbとなり，化学療法のみ施行したが，2年以内に全例癌死した．この6例とも断端再発は確認されなかった．残りの2例は胃癌穿孔による腹膜炎で緊急手術を施行したが，78歳と79歳の高齢であったので，経過観察したが他病死した．

なお再切除を行った3例では，1例は術後早期に行ったが，切除標本に癌の遺残を認めず，2例は5例および6年後に局所再発を確認し再切除したが，粘膜内に癌はとどまっており根治手術が施行できた（表6）．

これら41症例の5年生存率は13%であり，断端陰性の60%に対して不良であったが，既に述べられたように進行例が多いことが原因と考えられた(図)．

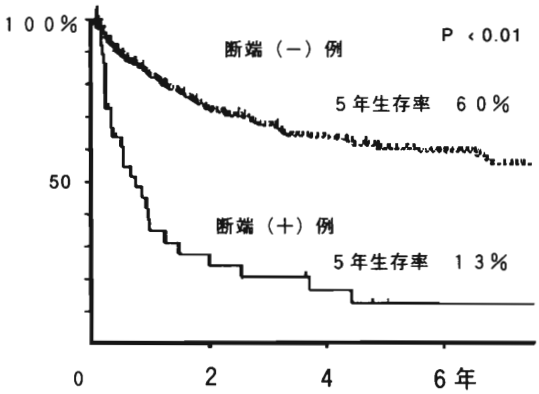

図　断端因子からみた胃癌切除例の予後

考　察

胃癌手術において，断端陽性を避けることは当然のことであり，一般に，限局型では3cm以上，浸潤型では5cm以上の口側断端の距離をとることが必要とされている．しかしながら癌の進行度により，手術の根治性と侵襲度を考慮し，切離線をどのようにするか判断に迷うこともしばしばあり，その結果として断端陽性が生じることが多い．その頻度は全国胃癌登録調査報告によれば，昭和49年度症例[2]では8.4%と高率であったが，診断技術の進歩および拡大手術により，昭和62年度症例[3]では5.6%に減少してきている．平成5年度に改訂された胃癌取扱い規約第12版[1]より，断端陽性とは断端に癌細胞を認めるものと変更になり，断端5mm以内に癌細胞を認めるとした従来の規約よりその頻度は減少すると考えられる．今回の検討は第12版に従ったが，当科における断端陽性の頻度7.2%はやや高率であるが，その73%は姑息的手術の結果であり，癌の進行度と手術の侵襲を考慮し，十分な距離がとれず断端陽性になったとしてもしかたがないと術中に判断した症例である．諸家の報告[4)~6)]でも，断端陽性例の半数以上は姑息的手術の結果であると報告されており，このような進行例が少ないながらもなくならないのが現状であろう．

術式より断端陽性についてみると，その頻度は胃全摘で12%，幽門側胃切除で4%と全摘に多いが，姑息手術例をのぞくと全摘が1.1%，幽門側胃切除が1.9%であり，根治度A，Bの手術では術式による差を認めなかった．肉眼型では3型，4型の浸潤型が多くを占め，深達度はss以上が大多数であった．これは断端陽性だけで根治度Cになっ

た11例でも，0型の3例をのぞき，同様の傾向を示した．同時にリンパ管侵襲も高度な症例が多く，このような症例では，癌の最先進部の判定は肉眼所見，内視鏡下生検，超音波内視鏡等でも困難であり，従来言われているように一定の基準で断端距離を十分とり，さらに術中の迅速組織診も重要と考えられる．

姑息的手術をせざるを得なかった症例では，断端陽性の予後に対する影響は少ないと考えられ，当科の30例でも局所再発は臨床上問題とならなかった．他家の報告も同様である．しかし西土井ら[7]はow＝0mm例では術後1年以内に断端再発症状が出現するものが多いと述べており，肝転移や癌性腹膜炎を伴う姑息例でも，その程度によっては比較的長期生存できる症例もあり，このようなときは局所再発が問題になると考えられる．根治度AまたはBの症例で断端陽性となったときにどう対応するか．自験例では，断端の遺残が粘膜層にのみ認めた3例では，術後早期に再切除した1例に癌遺残はなく，経過観察し5年後，6年後にそれぞれ局所再発を確認後に再切除を行った2例では，いずれもm癌でn0であった．島津ら[8]は11年後および6年後に進行癌となり再切除を施行した2例を報告し，早期癌の断端陽性例では，再発まで時間がかかるとしている．友田ら[9]もm癌の断端陽性例で，5年以上たって再切除を施行した3例のうち2例は治癒切除できたと報告している．宮本ら[10]によると，断端陽性のみで非治癒切除になった27例のうち7例が2年以内に死亡しているが，いずれもstage III以上であり，また14例が5年以上生存し，このうち4例が初回手術の3週から3年後に再切除を施行している．岩永ら[11]も晩期再発になる条件の一つとして，癌遺残が粘膜内にとどまることを挙げている．また粘膜層で断端陽性であっても，局所再発を生じなかった報告もあり[12]，摘出標本の病理学的検討から，明らかに癌が遺残していると考えられる症例以外では，厳重な経過観察を行い，癌の再発を確認後再手術を行うのも一つの手段であろう．sm以深の層で断端陽性の時には，早期に局所再発症状を呈することもあり，癌の進行度を十分検討し，治療方針を決定すべきであろう．自験例で，断端因子だけで根治度Cになり再切除を施行しなかった8例は，6例がstage IIIbのため，2例が高齢のためであった．結果的にはその判断は妥当であった．断端因子以外が十分に根治性があるときには，なるべく早期に再手術を行いたいが，全身状態，年齢，あるいは社会的状況等についても考慮し，当然のことながら患者や家族への十分なインフォームドコンセントが重要である．

結　語

教室の過去12年間（1980～1992）の胃癌切除断端陽性症例について病理所見，予後について検討し，以下のような結果を得た．

1．初発胃癌切除567例で，41例（7％）が断端陽性であり，断端因子だけで根治度Cとなったのは11例で，残りは姑息的手術の結果であった．

2．断端陽性例は，肉眼型では浸潤型，深達度ss以上，未分化型が多く，リンパ管侵襲も高度であった．また3例の0型を認めたが，いずれも表層拡大型であった．

3．3例に再切除を行い，このうち2例は5年および6年後であったが，根治手術を施行できた．再切除を施行しなかった38例は，姑息手術例および進行した症例であり，全員2年以内に死亡したが，臨床的に断端再発は問題とならず，予後への影響は少ないと考えられた．

4．断端因子だけで根治度Cとなった症例は，癌の進行度および全身状態を考慮し，十分なインフォームドコンセントのもとに再手術を検討すべきである．

文　献

1) **胃癌研究会編**：胃癌取扱い規約(改訂第12版)．金原出版，東京（1994）
2) **胃癌研究会，国立がんセンター編**：全国胃がん登録調査報告 第13号（1981）
3) **胃癌研究会，三輪胃がん登録研究所編**：全国胃がん討論調査報告 第34号，昭和62年度症例（1994）
4) **菊池正教，荒木恒敏，池園　洋ほか**：胃癌切除における口側癌陽性症例の病理組織学的検討．Prog Digest Endosc **22**：41-47，1983
5) **小林建一，片岡　徹，河村一敏ほか**：胃癌切除断端陽性例の臨床病理学的検討．日臨外医会誌 **43**：1039-1051，1982

6) **澤　俊悦，武田　隆，荒川光昭ほか**：切除胃癌断端陽性例の検討．山形医誌　22：6-11，1988
7) **西土居英明，木村　修，岡本恒之ほか**：胃切除後断端癌遺残例における断端再発とその病理組織学的検討．日消外会誌　14：1409-1413，1981
8) **島津久明，小堀鴎一郎，町田武久ほか**：残胃再発癌症例の検討―とくに再発形式と予後を中心に―．外科　40：105-112，1978
9) **友田博次，副島一彦，児玉好玉ほか**：胃癌の再発―再切除例を中心として―．外科　38：471-476，1975
10) **宮本幸夫，竹下正昭，大和田進ほか**：胃癌切除断端陽性例の臨床病理学的検討．北関東医　40：785-790，1990
11) **岩永　剛，田中　元，小山博記ほか**：胃癌晩期再発例の検討―外科臨床の立場から．胃と腸　12：21-31，1977
12) **中島一彰，落合武徳，鈴木孝雄ほか**：教室における胃癌切除断端陽性例の検討．日臨外医会誌 54(6)：1449-1452，1993