〔東女医大誌　第65巻　臨時増刊号
頁　109～113　平成7年12月〕

臨床報告

胃癌を合併した食道癌肉腫の1例

東京女子医科大学　第二外科学教室
鈴木啓子・浜野恭一
聖隷浜松病院外科
中谷雄三

（受付　平成7年7月31日）

緒　言

癌肉腫は，上皮性の癌腫の部分と腫瘍性あるいは腫瘍類似の像を呈する間葉系成分の両者から成る，比較的稀な悪性腫瘍である．さらに他臓器の癌を合併することは極めて稀である．今回我々は胃癌を合併した食道癌肉腫の1例を経験したので，若干の文献的考察を加えて報告する．

症　例

症例：66歳，男性．

主訴：嚥下困難，全身倦怠感．

既往歴：1986年肺結核に罹患．

家族歴：特記すべきことはない．

現病歴：1990年8月頃より全身倦怠感を生じ，37度代の微熱が続いており，さらに固形物を摂取の際に嚥下障害が出現するようになり，精査目的に1990年10月当科入院となる．

入院時現症：身長162cm，体重45kg，栄養状態不良．体温37.2度，血圧110～70mmHg，脈拍60/分，眼瞼結膜に貧血様所見が認められたが，黄疸はなかった．腹部に異常所見は認めず，表在リンパ節は触知しなかった．

入院時検査所見：末梢血検査所見では白血球数8,560/μl，赤血球数244×10⁴/μl，ヘモグロビン7.8 g/dl と著明な貧血が認められ，血小板数45.2×10⁴/μl と軽度増多が認められた．また生化学検査所見では TP 6.3g/dl，Alb 2.2g/dl と栄養状態の低下を認め，CRP は23.0mg/dl と高値を示し，赤沈値は148mm/h と亢進していた．腫瘍マーカーは正常範囲内であった（表）．

上部消化管造影検査所見：食道中部から下部にかけて，12.5×3.5cm 径の境界明瞭な有茎性の腫瘤陰影が認められ，さらに胃体上部後壁に壁不整と陰影欠損が認められた（図1）．

上部内視鏡検査所見：食道中部から下部にかけて，食道内腔をほぼ完全に閉塞する表面顆粒状の有茎性腫瘤が認められたが，比較的柔らかい腫瘤で内視鏡の通過は可能であった．さらに，内視鏡

表　血液検査

細胞学的		γ-GTP	141 IU
WBC	8,560 /μl	Crea	1.0 mg/dl
RBC	244×10⁴ /μl	BUN	19 mg/dl
Hb	7.8 g/dl	Na	140 mEq/l
Ht	23.7 %	K	4.7 mEq/l
Plt	45.2×10⁴ /μl	Cl	103 mEq/l
生化学的		Chol	171 mg/dl
TP	6.3 g/dl	CEA	1.3 ng/ml
Alb	2.2 g/dl	CA19-9	<5 U/ml
TTT	0.4 KU	AFP	<5 U/ml
ZTT	3.2 KU	CRP	23.0 mg/dl
T-Bil	0.4 mg/dl	ESR	148 mm/h
GOT	30 IU	尿	
GPT	44 IU	タンパク	(−)
LDH	210 IU	糖	(−)
ALP	14.9 IU	ウロビリノーゲン	(+)
LAP	224 IU		

Keiko SUZUKI, Kyoichi HAMANO〔Department of Surgery II, Tokyo women's Medical College〕and **Yuzo NAKAYA**〔Department of Surgery, Seirei Hamamatsu Hospital〕：A case of esophageal carcinosarcoma with gastric cancer

図1　上部消化管造影検査
食道中部から下部にかけ境界明瞭な腫瘤陰影を認める.

を胃内に挿入したところ，胃体上部後壁に隆起陥凹型病変が認められた（図2）.

病理組織学的検査にて食道腫瘤は紡錘形腫瘍細胞からなる悪性腫瘍が疑われ，胃病変は印環細胞癌と診断された.

胸部，腹部CT検査所見：気管分岐部の高さより尾側の食道内腔に突出する大きな腫瘤が認められたが，食道壁外への浸潤を思わせるような食道壁の不整は認められなかった(図3)．また腹水や肝転移は認めず，明らかなリンパ節転移も認められなかった.

以上より胃癌を合併した食道腫瘍と診断し手術を施行した.

手術所見：上腹部正中切開,胸骨縦切開にて胃，食道に達し，食道亜全摘，胃全摘，脾摘，リンパ節郭清を行い，縦隔内で横行結腸を用いて食道，十二指腸間の再建を行った.

摘出標本の肉眼所見：食道腫瘍は11.5×4.5 cm，基部が1×2cmの弾性軟な有茎性腫瘤で0-I p型，表面は比較的平滑であり，出血斑を伴い灰白色を呈していた．$A_0N(-)M_0Pl_0$，stage I であった．胃腫瘍は5×4.5cmのIIc＋IIa様進行癌で$P_0H_0M_0T_2N_1$（＋）stage II であった．肉眼的に食

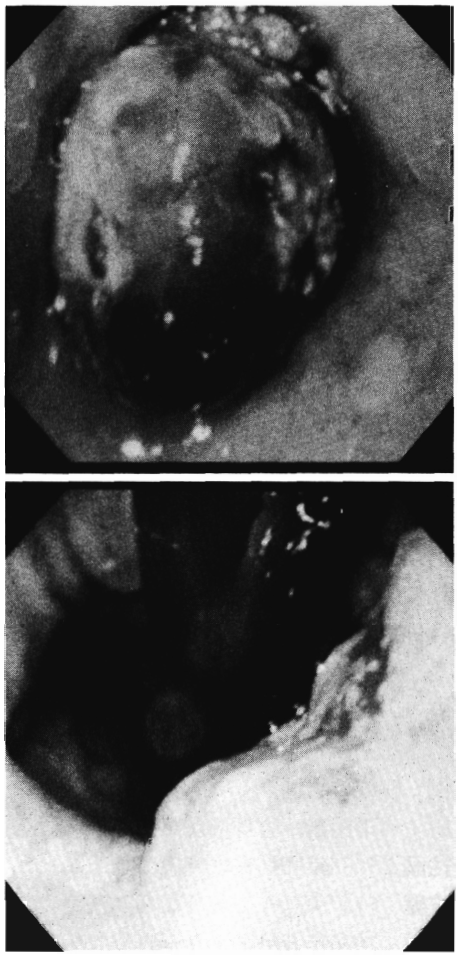

図2　上部内視鏡検査
上：食道内腔を閉塞するような有茎性腫瘤を認める.
下：胃体上部後壁に隆起陥凹病変を認める.

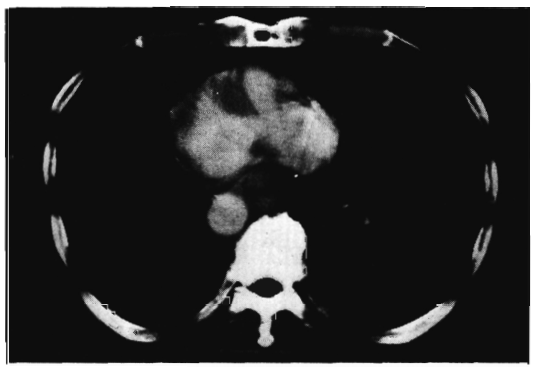

図3　胸部CT検査
食道内腔に大きな腫瘤を認めるが，食道壁外への浸潤を思わせるような所見はない.

道腫瘍と胃腫瘍の間に連続性は認められなかった（図４）．

病理組織学的所見：食道腫瘍は大部分が紡錘型細胞から成り，他に平滑筋肉腫様，血管外皮細胞腫様成分からなる肉腫成分が多くを占め，免疫組織学的染色では cytokeratin，desmin，vimentin はともに陰性であり，肉腫成分の発生を同定することはできなかった．また腫瘍基部に限局して肉腫成分と近接し中分化型扁平上皮癌が認められ，その間に移行像を認めた．以上より癌組織の成分と肉腫組織の成分とが混在するいわゆる食道癌肉腫と診断された．深達度は sm，ly_0，v_0，リンパ節転移はなく stage 0であった．胃腫瘍は印環細胞癌，scirrhous type，INFγ，深達度は se，ly_2，v_2，リンパ節転移は２群リンパ節まで陽性，stage IIIb であった（図５）．

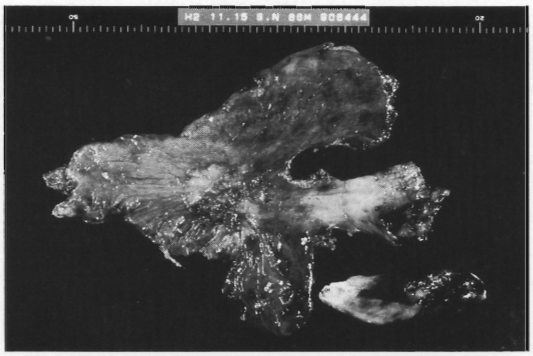

図４　摘出標本肉眼所見
食道腫瘍は灰白色を呈した11.5×4.5cm の有茎性腫瘤であった．胃病変は IIc＋IIa 様腫瘤であった．

またリンパ節転移はすべて胃腫瘍由来であった．

術後経過：術後経過は良好であったが，１年後誤嚥性肺炎にて死亡した．

考　察

癌肉腫とは，上皮性の癌腫の部分と腫瘍性ある

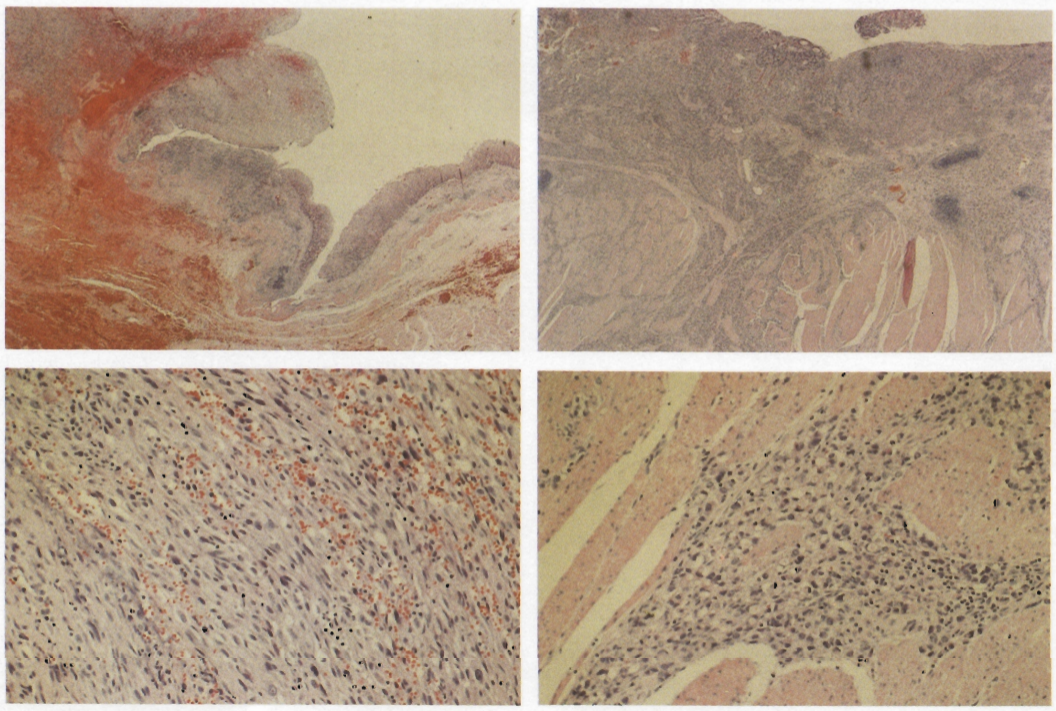

図５　病理組織学的所見
左：食道腫瘍は大部分が紡錘型細胞から成り，近接して扁平上皮癌を認めた（H.E. 染色　上×５，下×50）．右：胃腫瘍は印環細胞癌であった（H.E. 染色　上×５，下×50）．

いは腫瘍類似の像を呈する間葉系成分の両者からなる腫瘍と定義される[1]．1864年 Virchow[2]により報告されたのが最初であり，食道癌肉腫については，1904年 Von Hansemann[3]によりはじめて報告された．食道癌肉腫は食道癌の中では約0.5%を占めるにすぎず，さらに重複癌症例の報告は少ない[4)5)]．平均年齢は60歳，男性に多く，胸部中部食道に好発し，大きな有茎性の隆起性腫瘤を呈し，嚥下困難を主訴とすることが多い．病理組織学的には，癌腫成分は腫瘤の基部に存在することが多い．治療は食道癌に準じ，予後は不良である．

癌肉腫の組織発生に関して Meyer[6]は，癌腫と肉腫が別々に発生し互いに浸潤し一つの腫瘍を形成する説，一つの細胞から癌腫と肉腫が発生する説，上皮と非上皮の両者が同時に腫瘍化したとする説を唱えていたが，他に癌細胞から紡錘形細胞へ移行する所見がみられることより，肉腫様成分は癌腫成分が紡錘形細胞に変化したものとする説[7)8)]や，癌細胞の存在により間質の組織が炎症などにより非腫瘍性増殖を示し肉腫様形態をとったとする説[9)10)]もあり組織発生に関しては統一された見解は得られていず，これらすべてを癌肉腫と総称している．そのため癌肉腫は次の三つの亜系に分類されている．一つはいわゆる癌肉腫で間葉系に見える紡錘細胞は癌細胞の紡錘形化によると考えられるもので移行像がみられるもの，一つは偽肉腫で間葉系成分は間質細胞の異常な反応性の増殖によると考えられるもの，一つは真性癌肉腫で間葉系成分は真の間葉系腫瘍で癌腫成分との間に移行像がみられないものとされている．また組織発生に関しては電子顕微鏡所見により，keratohyalin, tonofilament, desmosome, premelanome などの上皮性成分がみられるか否かにより，上皮性由来か非上皮性由来かを判断する方法も考えられている．

今回我々が経験した食道癌肉腫は，大部分が紡錘形細胞から成り，他に平滑筋肉腫様，血管外皮細胞腫様など様々な形態をもつ肉腫成分から成り，それに隣接して癌腫成分は腫瘍基部に限局して認められた．癌腫成分と肉腫成分との間に移行像が認められたことより，癌肉腫のなかでもいわゆる癌肉腫に分類されると考えられるが，免疫組織学的染色では cytokeratin, desmin, vimentin は陰性であり，組織発生を同定することはできなかった．本症例では電子顕微鏡による観察を行っていないが，今後このような症例に対しては，通常の hematoxylin-eosin 染色の他に，免疫組織学的染色を加えるとともに，さらに組織発生を同定する意味からも，電子顕微鏡所見による一考が必要であると思われた．

食道癌肉腫と他臓器癌の合併であるが，本邦では胃癌の合併例が数例報告されているにすぎず，特にその組織型や転移形式には特徴を認めなかった．本症例も胃癌を合併していたが，組織型は印環細胞癌であり，リンパ節転移はいずれも胃癌からの転移であった．食道癌肉腫に関しては stage 0 と早期食道癌の中に分類されるものであり，予後に関しては食道癌肉腫よりも胃癌の存在が影響を与えるものと考えられた．しかし外来通院中に嚥下性肺炎にて死亡してしまい，経過を追えなかったのは残念であった．

結　語

比較的稀な疾患である食道癌肉腫に胃癌を合併した症例に対し，若干の文献的考察を加えて報告した．

文　献

1) **食道疾患研究会編**：臨床・病理．食道癌取扱い規約　第8版．金原出版，東京（1992）
2) **Virchow RLK**： Die Krankhaften Geschwulste Vol 2. A Hirschwald, Berlin (1864)
3) **Von Hansemann D**： Das gleichzeitige Vorkommen verscheidenartiger Geschwulste bei derselben Person. Z Krebsforschung 1：183-198，1904
4) **戸倉康之，青木克憲，神谷　隆ほか**：いわゆる食道癌肉腫と早期胃癌を合併した1例．外科診療 29：498-501，1987
5) **田中正則，岸部俊彦，小館　史ほか**：胃癌を伴い広範な転移を示したいわゆる食道癌肉腫の1剖検例．青県病誌　30：208-212，1985
6) **Meyer R**： Beitrag zur Verstandiguing uber die Namengebung in die Geschuwulstehre. Zentralbl all Pathol 30：291 296，1919
7) **Talbert JL, Cantrell JR, Blalock A**： Clinical and pathologic chraracteristics of carcinosarcoma of esophagus. J Thoracic Cardiovasc

Surg **45**：1-12, 1963
8) **Scarpa FJ**： Polypoid squamous carcinoma of the esophagus. Cancer **19**：861-866, 1966
9) **Lane N**： Pseudosarcoma (polypoid sarcoma-like masses) associated with squamous cell carcinoma of the mouth, faces and larynx, Report of ten cases. Cancer **10**：19-41, 1957
10) **笹野伸昭**：ポリープ状食道癌にみられる偽肉腫について。癌の臨 **14**：973-981, 1968