

## テュートリアル課題 胃の検査を受けて

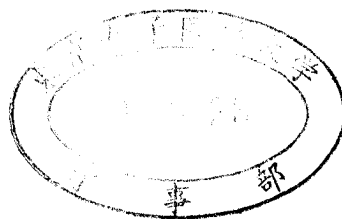
メタデータ	言語: jpn 出版者: 公開日: 2009-10-16 キーワード (Ja): キーワード (En): 作成者: 東京女子医科大学 メールアドレス: 所属:
URL	<a href="http://hdl.handle.net/10470/10877">http://hdl.handle.net/10470/10877</a>

2005年度

Block 3 テュートリアル課題

課題番号 1

胃の検査を受けて



複製・転写・複製・転載すると著作権侵害となることがありますのでご注意ください。

消化器内科学 中村真一

課題シート1

Aさんは35歳で、検診の胃X線検査を受けました。検査後、バリウムを排出させるために下剤を服用し、当日は水分を多くとるように言われました。

【抽出を期待する事項】

- 1、検診
- 2、胃X線検査
- 3、バリウムの排出
- 4、下剤
- 5、水分摂取

【学習項目】

- 1、消化管の解剖学的構造とその他の消化器系臓器とのつながり
- 2、消化管の運動
- 3、胃X線検査の実際と正常像

課題シート 2

胃X線検査の結果、病院で再検査を受けるように指示されました。後日、上部消化管内視鏡検査を受けました。喉を通過し、食道、胃、十二指腸の観察が行われました。テレビ画面を通して、はじめて自分の体内を見ました。最後に生検を施行され検査が終わりました。

【抽出を期待する事項】

- 1、上部消化管内視鏡検査
- 2、喉
- 3、食道
- 4、胃
- 5、十二指腸
- 6、生検

【学習項目】

- 1、咽頭、食道、胃、十二指腸の解剖学的構造
- 2、咽頭、食道、胃、十二指腸の組織学的構造
- 3、上部消化管内視鏡検査の実際と正常像

課題シート3

検査後、今日は消化のよいものを食べ、アルコールや油ものなどは避けるように言われました。

【抽出を期待する事項】

- 1、消化のよいもの
- 2、アルコール
- 3、油もの
- 4、食物の分解、消化と吸収

【学習項目】

- 1、糖質の消化吸収
- 2、タンパク質の消化吸収
- 3、脂質の消化吸収
- 4、消化酵素、消化管ホルモンの働き

課題シート4

Aさんは十二指腸潰瘍瘢痕と診断され、生検の結果も異常ありませんでした。現在治療の必要はなく、1年後に定期検査を受けるように言われました。

【抽出を期待する事項】

- 1、十二指腸潰瘍瘢痕
- 2、十二指腸潰瘍の症状
- 3、十二指腸潰瘍の治療

【学習項目】

- 1、胃十二指腸潰瘍の診断
- 2、胃十二指腸潰瘍の病態と治療