〔東女医大誌　第59巻　第3号
頁　206～211　平成元年3月〕

原　著

遠隔転移を起こす甲状腺濾胞癌の臨床病理学的特徴とそれに基づく治療法の検討

東京女子医科大学内分泌疾患総合医療センター　内分泌外科（部長：藤本吉秀教授）
山下　共行（ヤマシタ　トモユキ）

（受付　昭和63年11月24日）

Clinicopathologic Study on Distant Metastasis of Folloicular Carcinoma of the Thyroid and the Discussion on its Treatment

Tomoyuki YAMASHITA
Department of Endocrine Surgery (Chief: Prof. Yoshihide FUJIMOTO)
Tokyo Women's Medical College

Clinicopathologic studies on 39 patients with follicular carcinoma of the thyroid were performed in order to establish rational indication for total thyroidectomy. Distant metastasis was found in 13 of the total 39 patients (33.3%), 7 of whom had clinically obvious metastases on admission for surgery, and 6 others showed occult metastases detected postoperatively by ^{131}I whole body scan and/or measurement of the serum thyroglobulin concentration. Pathologic study of the primary lesions disclosed that the degree of vascular invasion was not correlated with the occurrence of distant metastasis. Nine of the 16 patients having a tumor characterized by thick fibrous capsule and distinct extracapsular invasion had distant metastases. A microscopic finding of solid clusters of uniform tumor cells, which was characteristic appearance of "Langhans' wuchernde Struma", was found in 11 patients, 6 of whom showed distant metastases. On the other hand, 9 patients with a tumor having neither thick fibrous capsule nor microscopic finding of wuchernde Struma did not show evidence of distant metastasis, and thus a total thyroidectomy is not indicated for such lesion.

緒　言

遠隔転移のある甲状腺濾胞癌患者に対する治療には，甲状腺全摘後に大量の^{131}Iの投与が一般に行われているが[1)~3)]，臨床的にわかるほどの大きな転移病巣に対しては，あまり有効な治療となりえない場合がしばしばある．一方，臨床症状の明らかでない不顕性転移をみつけて^{131}I治療をする場合には，通常十分の治療効果が期待できるが，そのためには甲状腺全摘と術後の^{131}I全身シンチ，血中サイログロブリン（Tg）の測定が不可欠と考えられている．しかし，濾胞癌のすべてが遠隔転移を起こすわけではないので，転移の可能性のない症例にまで甲状腺全摘をすることはゆきすぎといわざるをえない．しかし，その判断基準が現在のところあいまいで，単純に濾胞癌に対して全摘を行っているのが現状である．

以上の問題をふまえて，今回の研究では濾胞癌の中でどのような例が遠隔転移を起すのか，すなわちどのような濾胞癌が甲状腺全摘の適応となるかについて，臨床病理学的に検討した．

対象と方法

1981年から1987年の7年間に東京女子医科大学内分泌外科で治療した甲状腺濾胞癌患者を対象とし，病理組織学的に濾胞癌と診断され原発巣内に明らかな血管侵襲もしくは被膜侵襲を示した39例について検索を行った．すなわち血管侵襲例は34

例，被膜侵襲例は33例である．性別は男13例，女26例で，年齢は22歳から74歳まで，平均48.5歳である．頚部への放射線被曝既往のあるものは4例あった．

以上の症例に対する外科的処置としては，甲状腺全摘を27例に，甲状腺腺葉切除を12例に施行した．全摘例のうち16例は一期的全摘手術を行い，残り11例は二期的全摘を行っているが，そのうち4例は再発のため残存甲状腺の全摘を，7例は病理組織学的検査で濾胞癌の診断がついた後，甲状腺全摘術を施行した．また遠隔転移の有無を検索するために，甲状腺全摘例では，トリヨードサイロニン（チロナミン）25μgを1日2回2週間投与し，その後2週間は投薬を中止し甲状腺機能低下状態にして，血中Tgの測定と5mCiの^{131}Iを用いた全身シンチスキャンを施行した．甲状腺腺葉切除例では，血中Tgを継時的に測定し，必要により^{131}I，^{201}Tlの全身シンチスキャンを行った．Tgの測定には栄研化学のキットを用いた．このキットの感受性は5ng/mlで，正常範囲は35ng/ml以下である[4]．^{131}Iシンチで転移部にとりこみがある場合，もしくは血中Tg値が100ng/ml以上のときは，通常100mCiの放射性ヨードを投与して治療を行った．

病理組織学的検索は，腫瘍を含む甲状腺をホルマリン固定した後，通常の方法に従って脱水脱脂後パラフィン包埋し，多数のブロックを作製，ヘマトキシリン・エオジンおよびエラスチカ・ワンギーソン法で染色を行い，必要に応じてPAP法によるFactor-VIII染色を追加して鏡検した．血管侵襲所見については，1標本切片上に3カ所以上の血管侵襲を示す場合を（＋＋）とし，それ以下の場合を（＋），いずれの切片にも血管侵襲を認めない場合を（－）とした．

また甲状腺手術前の血中Tg値を比較する目的で，1987年に手術を行った甲状腺腺腫患者38例のTg値を対照にした．

結　果

1．遠隔転移の頻度，部位

39例の濾胞癌のうち遠隔転移が認められた症例は13例（33.3%）であった．甲状腺手術時すでに遠隔転移の徴候を示していた顕性転移例は7例で，甲状腺手術後の^{131}I全身シンチと血中Tgの測定で初めて転移を発見した不顕性転移例は6例あった．転移部位は，骨8例，肺2例，両方2例，不明1例である．

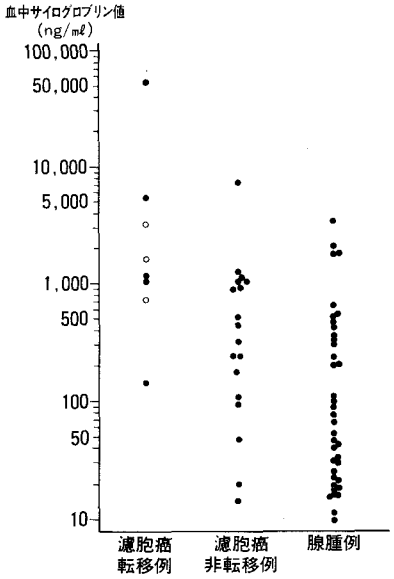

図1　濾胞癌患者，濾胞腺腫患者における甲状腺手術前の血中サイログロブリン値
濾胞癌転移例で最も高値を示し，次いで濾胞癌非転移例，腺腫例の順に低くなっている．
○は不顕性転移例を示す．

2．臨床所見と遠隔転移との関係

性別をみると，遠隔転移例は男3例，女10例，非転移例は男10例，女16例で，遠隔転移例の方が女性の比率が高かった．

年齢分布をみると，遠隔転移例48.9±12.6歳，非転移例48.4±14.1歳で差を認めなかった．

術前の血中Tg値は，図1に示すごとく転移例は非転移例にくらべ有意に高値を示した（対数換算，危険率5%）．また濾胞癌非転移例と腺腫例を比較すると，濾胞癌非転移例のTg値は有意に高値を示した（対数換算，危険率5%）（図1）．

原発腫瘤の最大径を比較すると，転移例4.0±1.7cm，非転移例4.5±2.4cmで大きさの差は認められなかった．しかし遠隔転移例の中で顕性転移例（5.0±1.5cm）と不顕性転移例（2.8±1.0cm）

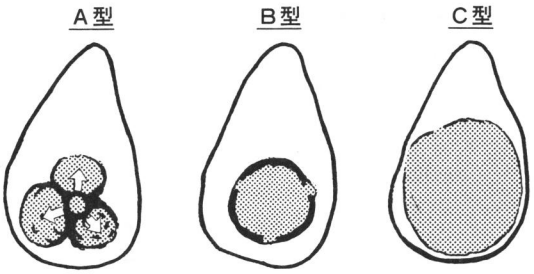

図2　甲状腺濾胞癌の肉眼所見
厚い線維性被膜形成と被膜外浸潤の有無で3型に分類した.

表1　原発巣の肉眼型と遠隔転移の有無

	症例数	肉眼型		
		A	B	C
遠隔転移	13	9	2	2
非転移	26	7	7	12
	39	16	9	14

をくらべると，顕性転移例の方が有意に大きかった（危険率5％）.

3. 病理組織学的所見と遠隔転移との関係

1）原発巣の構造と遠隔転移の関係

原発巣の割面を肉眼的および顕微鏡的に詳細に観察，検討を行ってみた結果，原発巣を次の3型に分類することができた．すなわち，A：厚い線維性被膜を形成し，その周囲に肉眼的被膜侵襲を示しているもの，B：厚い線維性被膜形成を認めるが被膜侵襲はごくわずかかもしくは全く認められないもの，C：厚い線維性被膜の形成がないもの，の3型である（図2）．A型は16例あり，9例に転移を認め，転移例13例の中の9例はA型の所見を示していた．一方C型14例のうち12例は非転移例であった（表1）.

2）組織学的所見と遠隔転移の関係

組織学的に，原発巣内にLanghansのwuchernde Struma（増殖性甲状腺腫）に特徴的な所見である充実性，索状の増殖所見（写真1）を示した例は11例であったが，そのうち6例は遠隔転移を有していた．また上記C型で転移のあった2例は，いずれも腫瘍のほぼ全体が典型的なwuchernde Strumaの像を示していた．またC型を示し，

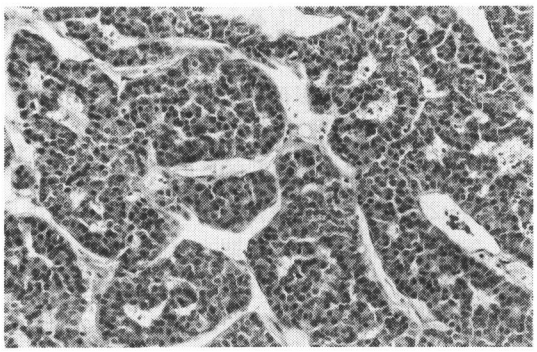

写真1　'Wuchernde Struma'の顕微鏡所見
比較的均一の腫瘍細胞が充実性に増殖している（H. E. ×240）.

かつwuchernde Strumaの組織所見を示さない9例には，遠隔転移は認められなかった.

3）血管侵襲と遠隔転移の関係

組織学的な血管侵襲の程度と遠隔転移の有無を比較すると，遠隔転移例では血管侵襲（＋＋）は2例，（＋）は11例で全例に血管侵襲所見を認めた．しかし（＋）所見の2例は，通常のエラスチカ・ワンギーソン染色では侵襲像は明らかでなく，Factor-VIIIの染色ではじめて侵襲像を同定することができた．一方非転移例は26例のうち21例は血管侵襲を認め，その中の3例は（＋＋）を示していた.

4）甲状腺内転移およびリンパ節転移と遠隔転移の関係

腺内転移は全体の中で14例にみられたが，遠隔転移6例，非転移例8例で，両者に差はなかった．リンパ節については12例に郭清を行い，うち5例に転移を認めたが，3例は遠隔転移例，2例は非転移例であった.

4. 治療成績

甲状腺腺葉切除にとどめた12例，および甲状腺全摘後の検索で転移を認めなかった14例には，1年から6年10カ月の追跡期間で，再発の徴候はみられていない.

顕性転移7例のうち5例に^{131}I治療を施行し，1例は治癒，2例は担癌生存を示し，2例は癌死した．非治療2例のうち，1例は肺転移部に^{131}Iのとりこみがなくこの治療を断念した例であり，1

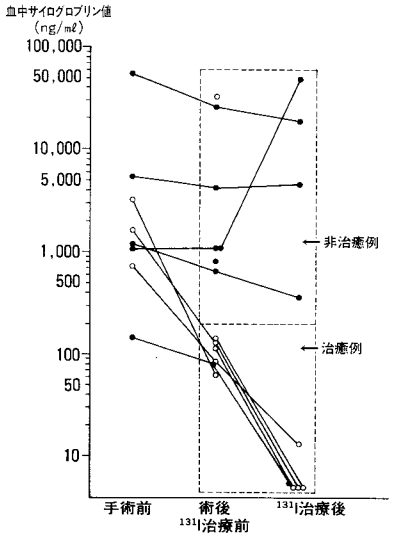

図3　遠隔転移例の血中サイログロブリン値の変動
手術前，甲状腺全摘後—^{131}I 治療前，^{131}I 治療後の3時点で測定した．●は顕性転移例，○は不顕性転移例を示す．

例は治療拒否例で，いずれも約3年後に癌死した．

不顕性転移6例では4例に^{131}I 治療を行い，全例血中 Tg 値は下降し，シンチでも^{131}I のとりこみは消失し，一応治癒と判定した．^{131}I 非治療例は，1例は乳頭癌とまぎらわしい所見があったためむしろ乳頭癌と診断し，^{131}I 全身シンチを行わず転移を発見できなかった症例で，3年後に癌死した．Retrospective に病理組織標本を検討してみると，腺内転移を激しく起している浸潤性増殖型の濾胞癌と診断すべき症例であった．残りの1例は最近の症例で，近く治療予定である．

転移例の血中 Tg 値の変動をみるため，術前，甲状腺全摘後（甲状腺機能低下状態），および^{131}I 治療後の3時点で比較してみた（図3）．治癒した症例はすべて^{131}I 治療前の Tg 値が200ng/ml 以下で，治療後には15ng/ml 以下に下降している．一方非治癒例では，^{131}I 治癒前の Tg 値は600ng/ml 以上で，治療後もあまり低下がみられていない．

考　察

我々の症例でみると，甲状腺濾胞癌の遠隔転移は従来いわれている[5)6)]ほど多いものではなく，臨床的に明らかな顕性転移例を除外すると，32例中6例（18.8%）である．その18.8%の可能性のために，全ての濾胞癌患者に一生涯の甲状腺ホルモン剤内服を要する甲状腺全摘を施行する必要があるかについては，一考を要すると思われる．

一方，治療成績をみると，術後不顕性転移がみつかって^{131}I 治療した症例はすべて治癒状態にあるのに対し，顕性転移例は^{131}I 治療の有無にかかわらず，ほとんどが3年から5年の経過で癌死している．すなわち，^{131}I 治療は不顕性転移例に対しては根治的な治療となりうるが，顕性転移例に対してはあまり効果的とはいえないのが実状である．したがって以上のことから，臨床的に明らかでない不顕性転移病巣を確実に発見することが必要であるが，そのためには甲状腺全摘と術後^{131}I シンチ，血中 Tg 値測定が不可欠であると考えられた．そこで濾胞癌症例を臨床的，病理組織学的に検索し，遠隔転移を有する症例にはどのような特徴があるか，換言すれば，どのような濾胞癌に甲状腺全摘を選択すればよいかということについて検討した．

手術前の血中 Tg 値を，濾胞癌転移例，濾胞癌非転移例，腺腫例の3者で比較してみた結果，それぞれ有意差が認められ転移の指標となりうることが判明した．しかし腺腫例でも，たとえば腫瘍の梗塞などの機序によりホルモン漏出が起こり，Tg 値が1,000ng/ml 以上を示すことはそうめずらしいことではなく[7)]，絶対的な目やすにはならないと考えられた．

年齢，性別の点に関しては，欧米の報告で高齢者，男性に予後不良例が多いとするものがあるが[5)8)9)]，我々の症例では転移例非転移例で年齢に差はなく，転移例の方に女性が多いという結果が得られた．これは地域による濾胞癌の特性の差[10)]や，濾胞癌，乳頭癌の組織診断基準の違いによる可能性がある．

また今回の検索の結果では，腫瘤の大きさは転移の指標にならないという結果が得られたが，従来の報告をみてもこの点に関しては一定していない[5)8)9)]．ただ今回の検索によると，症例数は少ないが，顕性転移例と不顕性転移例を比較すると，不顕性転移例の原発巣の大きさが有意に小さかっ

た．これは不顕性転移例が初期の病期であるということを反映しているのか，あるいはもともと悪性度の低い癌の群に属しているのかいずれかであろう．

今回の病理組織学的検索の結果では，血管侵襲の程度は転移の指標とならないという結論が得られた．この点については反対の結果を示す報告が多く[3)8)9)]，Hazard らのみが我々と同じ結論をだしている[11)]．このような見解の違いについての説明はむずかしいが，組織学的な血管侵襲判定の困難さや，鏡検した標本のブロック数，および染色方法の違いが大きく影響していることが考えられる．

被膜侵襲の程度が，濾胞癌の予後を反映する重要な指標となることについて，すでにいくつかの報告がある[1)6)8)12)]．我々の症例においても基本的には同一の結果を認めたが，さらに遠隔転移を示唆する所見として，原発巣のまわりの厚い線維性被膜の形成に注目して検討した．すると被包型の濾胞癌でも厚い線維性被膜形成のある症例ではある程度遠隔転移がみられるのに対し，この厚い線維性被膜形成のない症例では14例中２例のみにしか遠隔転移はなく，しかもこの２例は次に述べる wuchernde Struma の組織像を示した症例であった．文献的にみると，Evance も濾胞腫瘍の良悪性の鑑別に，厚い結合織性被膜の有無が重要な意味をもつことを強調し報告している[13)]．また，最近被包型濾胞癌についての報告がいくつかみられるが[9)13)14)]，その予後が必ずしもすべて良好ではないのは，厚い線維性被膜を有する症例が含まれていることを疑わせる．この線維性被膜形成が何に起因するのかについては，腫瘍組織もしくはその分泌物に対する宿主の何らかの反応性変化と考えられる．

Wuchernde Struma は Langhans が1907年に報告した病態で[15)]，近年 Carcangui らによって，poorly differentiated ‘insular’ thyroid carcinoma として再評価された[16)]．その特徴の１つは，核分裂や小壊死巣をもつ比較的小型の均一な腫瘍細胞が，充実性の癌胞巣を形成して増殖することである．また他の報告でも，濾胞癌で充実性ないし索状の増殖を示すものは予後不良とされており[17)18)]，我々の症例においても，この像をとるものは特に顕性転移例に多いことが証明された．

以上のことから，甲状腺濾胞癌の治療方針として，原発巣のまわりに厚い結合織被膜の形成がなく，組織学的に wuchernde Struma の像を認めない症例に対しては，遠隔転移を起す可能性は少なく，甲状腺腺葉切除にとどめてよいと考える．

結　語

甲状腺濾胞癌の治療に際し，合理的な甲状腺全摘の適応を決めるために，濾胞癌患者39例を対象として臨床病理学的検討を行った．遠隔転移は13例（33.3%）に認められ，そのうち７例は手術時すでに転移の明らかな顕性転移例であり，６例は甲状腺全摘後の^{131}I シンチ，血中サイログロブリン値測定で初めて転移のわかった不顕性転移例であった．病理組織学的にみると，原発巣の血管侵襲の程度は遠隔転移の指標とはならなかった．厚い線維性被膜形成と被膜外浸潤を示した16例では９例に転移があった．また Langhans の“wuchernde Struma”に特徴的な所見である均一な腫瘍細胞の充実性増殖を認めた11例では６例に転移を認めた．逆に厚い被膜形成がなく，かつ“wuchernde Struma”の組織所見を示さない９例中には，転移を生じた症例がなかったので，このような症例に対しては甲状腺全摘の適応はなく，腺葉切除にとどめてよいと考えられる．

稿を終えるにあたり，本研究に対し直接御指導いただいた，東京女子医科大学内分泌外科藤本吉秀教授，児玉孝也講師，同病院病理科平山　章教授，同放射線科日下部きよ子助教授に深謝致します．また統計的処理に御協力いただいた同内分泌外科岡本高宏助手に深謝致します．

文　献

1) **Young RL, Mazzaferri EL, Rahe AJ et al:** Pure follicular carcinoma: Impact of therapy in 214 patients. J Nucl Med 21: 733-737, 1980
2) **Beierwaltes WH, Nishiyama RH, Thompson NW et al:** Survival time and “cure” in papillary and follicular carcinoma with distant metastases: Statistics following University of Michigan therapy. J Nucl Med 23: 561-568,

1982

3) **Harness JK, Thompson NW, McLeod MK et al:** Follicular carcinoma of the thyroid gland: Trends and treatment. Surgery 96: 972-980, 1984

4) **日下部きよ子，太田淑子，川崎幸子ほか**：甲状腺全摘後の分化型甲状腺癌患者における血清サイログロブリン測定の意義—甲状腺剤補充療法中止の値—．日医放会誌 47：745-753, 1987

5) **Crile G Jr, Pontius K, Hawk WA:** Factors influencing the survival of patients with follicular carcinoma of the thyroid gland. Surg Gynecol Obstet 160: 409-413, 1985

6) **Woolner LB, Beahrs OH, Black M et al:** Classification and prognosis of thyroid carcinoma. A study of 885 cases observed in a thirty year period. Am J Surg 102: 354-387, 1961

7) **Kodama T, Yashiro T, Ito Y et al:** Transient thyrotoxicosis associated with infarction of a large thyroid adenoma. Endocrinol Jpn 34: 779-784, 1987

8) **Lang W, Choritz H, Hundeshagen H:** Risk factors in follicular thyroid carcinomas. A retrospective follow-up study covering a 14-year period with emphasis on morphological findings. Am J Surg Pathol 10: 246-255, 1986

9) **Schröder S, Pfannschmidt N, Dralle H et al:** The encapsulated follicular carcinoma of the thyroid. A clinicopathologic study of 35 cases. Virchows Arch (A) 402: 259-273, 1984

10) **藤本吉秀**：甲状腺癌診療の進歩．ホルモンと臨床 32：721-726, 1984

11) **Hazard JB, Kenyon R:** Encapsulated angioinvasive carcinoma (angioinvasive adenoma) of thyroid gland. Am J Clin Pathol 24: 755-766, 1954

12) **Kahn NF, Perzin KH:** Follicular carcinoma of the thyroid: An evaluation of the histological criteria used for diagnosis. Pathol Annu 18: 221-253, 1983

13) **Evance HL:** Follicular neoplasms of the thyroid. A study of 44 cases followed for a minimum of 10 years, with emphasis on differential diagnosis. Cancer 54: 535-540, 1984

14) **Schmidt RJ, Wang C:** Encapsulated follicular carcinoma of the thyroid: Diagnosis, treatment, and results. Surgery 100: 1068-1077, 1986

15) **Langhans T:** Über die epithelian Formen der malignen Struma. Virchows Arch (Pathol Anat) 189: 69-188, 1907

16) **Carcangiu ML, Zampi G, Rosai J:** Poorly differentiated ("insular") thyroid carcinoma. A reinterpretation of Langhans' "Wuchernde Struma". Am J Surg Pathol 8: 655-668, 1984

17) **Sakamoto A, Kasai N, Sugano H:** Poorly differentiated carcinoma of the thyroid. A clinicopathologic entity for a high risk group of papillary and follicular carcinomas. Cancer 52: 1849-1855, 1983

18) **Franssila KO:** Prognosis in thyroid carcinoma. Cancer 36: 1138-1146, 1975