〔東女医大誌　第53巻　第8号
頁　801～804　昭和58年8月〕

〔臨床報告〕

腹腔内大量出血をきたした原発性肝癌破裂症例の検討

東京女子医科大学　外科学教室（主任：織畑秀夫教授）
宮崎（ミヤザキ）　要（カナメ）・西（ニシ）　純一（ジュンイチ）・上辻（カミツジ）　祥隆（ヨシタカ）
講　師　鈴木（スズキ）　忠（タダシ）・助教授　倉光（クラミツ）　秀麿（ヒデマロ）・教　授　織畑（オリハタ）　秀夫（ヒデオ）

（受付　昭和58年5月11日）

はじめに

最近，我々は原発性肝癌の自然破裂によって，腹腔内大量出血をきたした1治験例を経験したので，1975年以降の当教室症例及び医学中央雑誌（第317巻～第407巻）による国内報告例を中心に統計的検討を加え報告する．

症　例

患者：S.M. 52歳，男性．

主訴：腹痛及び血圧低下．

家族歴・既往歴：特記すべきことなし．

現病歴：他院で肝硬変にて入院治療中であったが，昭和57年10月19日心窩部痛が突発し，翌朝には血圧低下がみられたため当科に転送されて来た．

現症：体格は中等度で意識は清明であったが，眼瞼結膜に強度の貧血があり，全身冷汗顔面蒼白が認められた．血圧は来院時110mmHgで，脈拍は120/minであり，ただちに輸血を開始したが，約1時間30分後には血圧72mmHg，脈拍122/minとなった．腹部は著明に膨満し，全体に圧痛と筋性防御が認められた．腸雑音は聴取されなかった．緊急針状腹腔鏡検査にて腹腔内大量出血を証明し，また病歴もあわせて考え，hepatomaの破裂を強く疑って緊急開腹術を施行した．

手術所見：腹腔内には約5,000mlの血液が貯留し，出血源を検索すると，肝左葉下面にピンポン

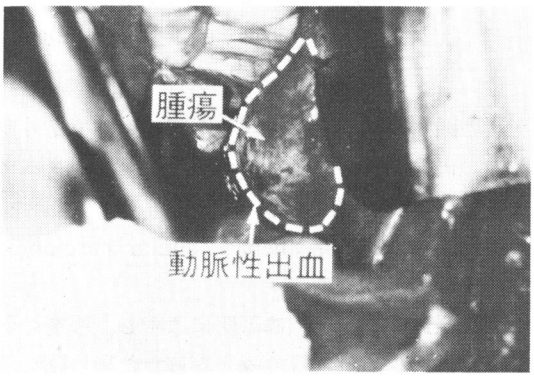

写真1　手術時所見

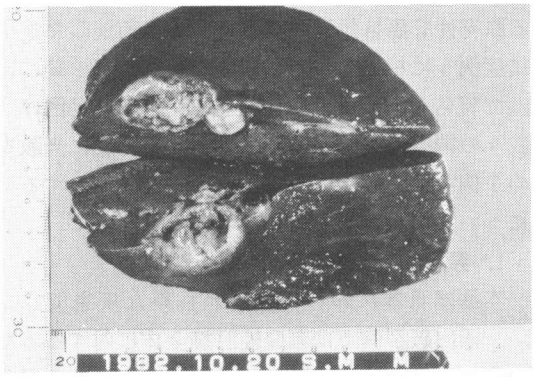

写真2　切除標本
腫瘍部中央で割を入れてある．腫瘍の中心部は壊死している．

Kaname MIYAZAKI, Junichi NISHI, Yoshitaka KAMITSUJI, Tadashi SUZUKI, Hidemaro KURAMITSU, and Hideo ORIHATA〔Department of Surgery, (Director：Prof. Hideo ORIHATA)〕：
A case of intraabdominal massive bleeding caused by spontaneous rupture of hepatomas.

表1　教室症例　1975～1982

症例	年令	性	術前診断	腹腔穿刺	出血量(ml)	肝硬変合併	術　式	予　後
1	61	男	急性腹症	(－)	4800	(＋)	縫合止血 オキシセル・ガーゼタンポン	死亡（10.5ヵ月）
2	61	男	イレウス	(－)	4000	(＋)	縫合止血 スポンゼル・ガーゼタンポン	死亡（1年7ヵ月）
3	34	男	肝癌破裂	(＋)	8000	(＋)	縫合止血 ガーゼタンポン	死亡（当日）
4	57	男	腹腔内出血	(＋)	4600	(＋)	右肝動脈結紮 ガーゼタンポン	死亡（翌日）
5	52	男	肝癌破裂	(＋)	5100	(＋)	肝左葉外側区域切除	生存中（6ヵ月）
6	55	男	腹腔内出血	(＋)	4100	(＋)	縫合止血 オキシセル・ガーゼタンポン	生存中（1年7ヵ月）
7	73	男	急性腹症	(－)	3100	(＋)	縫合止血 ガーゼタンポン	死亡（7ヵ月）

玉大の腫瘤があり，一部壊死を認め同部位より動脈性の出血が認められた(写真1)．腫瘍を含めて肝左葉外側区域切除を施行した（写真2）．

病理組織学的所見：hepatocellular carcinoma with livercirrhosis.

術後経過：全身状態は著明に改善し，軽度の肝機能障害が認められるのみとなったため，昭和57年12月1日，近医へ転院した．術後6カ月を経た時点でも再発は認められず，小康状態である．

考　察

表1は1975年以降の当教室及び関連施設における原発性肝癌自然破裂症例である．前述した症例は症例5に相当する．1975年から1982年の間に国内で報告された原発性肝癌の自然破裂症例は，我々の調べた範囲では53例であり，それに当教室の7例を加えた60例（以後，国内破裂例とする）について検討し，文献的考察を加えた．

1. 頻度

本症は日本においてはそれ程稀な疾患ではない．国内破裂例では原発性肝癌全体に対する本症の占める割合は10.8%（38/351）であった．日本を含めたアジアからの報告[1)~5)]では，0.8～20.8%であり，当教室では14.7%（5/34）であった．これに対し欧米では，症例報告[6)~10)]が散見される程度であり，どの報告も本症を非常に稀なものとし，その発生頻度には触れていない．以上のように本症の発生頻度は地域差が明らかであり，これは原発性肝癌全体がアジアでは欧米の6～8倍多いということ[11)]からもうなずける．

2. 発症年齢及び性比

国内破裂例では33歳～81歳にみられており，その平均発症年齢は52.6歳であった．性比では男：女＝9.5：1と圧倒的に男性に多くみられた．原発性肝癌全体では，男性の方が女性よりやや多い程度であること[11)]を考えると，男性の肝癌の方が女性の肝癌よりも破裂しやすいと考えることもできる．

3. 主訴

国内破裂例では，突然発症する腹痛（特に右季肋部痛）及び腹部膨満を主訴とし，やがてShockに至るものが最も多くみられた．諸家の報告[2)12)~15)]でも同様の経過をたどるものが多数認められた．腹痛は右季肋部痛の他に，心窩部痛や右下腹部痛をきたすものもみられた．国内破裂例のうち主訴が記載されたものの45.9%（17/37）がShockに至っているが，血圧低下が緩徐でShockに至った症例は少なかったという報告[1)]もみられた．

4. 術前診断

国内破裂例のうち術前診断が記載されてあるものの内容は表2に示すとおりである．本症の術前診断は肝癌治療中の場合はさほど困難ではないと

表2　術前診断
（国内破裂例　1975～1982）

術前診断	症例数	(%)
肝癌破裂	11例	29.7%
腹腔内出血	10例	27.0%
急性腹症	9例	24.3%
急性虫垂炎	2例	5.4%
消化管穿孔	2例	5.4%
イレウス	2例	5.4%
肝又は脾破裂	1例	2.7%
計	37例	

思われるが，多くは他の急性腹症（特に上腹部痛をきたすもの）との鑑別が必要である[12]．その際に重要なことは肝硬変や慢性肝炎の既往があるかどうかということである．というのは本症にはそうした疾患で治療をうけたことのある症例が多いからである．事実，国内破裂例のうち77.1%(27/35)に肝硬変の合併が認められている．また診断的腹腔穿刺により腹腔内出血を証明することは，時間を要さずしばしば有用である．当教室では4例に腹腔穿刺を施行しており，2例で肝癌破裂，他の2例で腹腔内出血という術前診断がなされていた．術前に腹腔内大量出血を証明することは，大量輸血を早くから準備できることにつながるものであり，その意味でも腹腔穿刺の必要性は大きいと考えられる．

5. 出血量

国内破裂例のうち出血量の記載のある24例では200～8000mlであり，平均3,330mlであった．ただし，これは腹水を含んでいる例がかなり多いので，実際の出血量はこれ程大量ではないと思われる．

6. 発生部位及び肉眼的分類

国内破裂例の腫瘍発生部位は表3に示す通りで，右葉に多くみられた．原発性肝癌の肉眼的分類はEggel[16]によると，塊状型，多発結節型，びまん型の3型に区分されている．原発性肝癌全体では塊状型が多いとする報告[17]と多発結節型が多いとする報告[18]がみられる．国内破裂例のうち肉眼的分類に関して記載のある28例の内容は，塊状型16例，多発結節型12例であった．

表3　腫瘍発生部位
（国内破裂例　1975～1982）

腫瘍発生部位	症例数	(%)
右葉	17例	53.1%
左葉	9例	28.1%
尾状葉	3例	9.4%
方形葉	2例	6.3%
両葉	1例	3.1%
計	32例	

7. 手術法と予後

国内破裂例に対して行なわれた手術法は表4に示す通りである．ここでいう単純止血法とは，ガーゼタンポナーデ，オキシセルやスポンゼルの充塡，出血部位の縫合止血，大網縫着を行なったもののことであり，全体の約半数にみられた．次いで多いものが肝切除（部分切除を含む）で，28.3%にみられた．3番目に多いものが，肝動脈結紮に単純止血法を加えたもので，16.9%にみられた．さて，各々の手術法別にその術後平均余命を比べてみると，肝切除を施行したものが327日と圧倒的に長い事がわかる．国内破裂例のうち術後1年以上生存したものは11例であるが，そのうち8例が肝切除を施行したものであった．

本症ではその緊急性ゆえ，十分な術前検査，ましてや肝予備能検査を行なわずして開腹術に至る場合が多い．したがって肝切除後の肝不全が心配されるわけであるが，前述したように，肝切除が

表4　手術法と予後
（国内破裂例　1975～1982）

手術法	症例数	(%)	術後平均余命
単純止血法	25例	47.2%	122日
肝切除術	15例	28.3%	327日
肝動脈結紮＋単純止血法	9例	16.9%	31日
1次手術で単純止血し 2次手術で肝切除施行	2例	3.8%	90日
腫瘍切除	1例	1.9%	—
試験開腹	1例	1.9%	—
	53例	100%	225日

施行できた症例が他の手術法による症例と比べて予後が良いことは事実であり，やはり理想的方法と考えられる．ただし，腫瘍の拡がり（特に下大静脈への浸潤の有無），合併する肝硬変の程度により適応は制限される[2]．Ong[2] の報告によるとpackingを行なった症例は全例40日以内に死亡しているが，国内破裂例では2週間以内に死亡した症例も多いが，1年以上の生存例も3例みられた．また国内破裂例では肝動脈結紮を行なった症例は，術後2～90日（平均31日）で死亡しており，Ongの報告ほど本邦では予後が良くないようである．

おわりに

腹腔内大量出血をきたした原発性肝癌破裂症例を経験したので，1975年以降の当教室症例及び国内報告例を中心に文献的考察を加え報告した．それらをまとめると，

1）本症は我国ではそれ程稀な疾患ではなく，原発性肝癌全体の10％前後にみられる．

2）主訴としては突然発症する腹痛（主に右季肋部痛）とそれに続いてShockをきたす場合が多い．

3）術前診断はしばしば困難であるが，病歴（肝疾患の既往の有無）と診断的腹腔穿刺が参考となる．

4）手術方法としては，肝切除術が1年以上の生存も期待でき理想的であるが，腫瘍の拡がりや肝機能障害の程度などにより，適応は制限される．

本論文の要旨は，第14回日本救急医学会関東地方会において著者の1人，宮崎が口述発表した．

文　献

1）**下山孝俊・ほか**：原発性肝癌の自然破裂について—臨床像と外科的治療を中心に—．日胸外医会誌 39 780（1978）
2）**Ong, G.B.** and **J.L. Taw**: Spontaneous rupture of hepatocellular carcinoma. Br Med J 4 146（1972）
3）**Nagasue Naofumi** and **Kiyoshi Inokuchi**: Spontaneous and traumatic rupture of hepatoma. Br J Surg 66 248（1979）
4）**葛西洋一・ほか**：原発性肝癌の外科的治療．外科診療 19 46（1977）
5）**服部　信・ほか**：肝腫瘍破裂による腹腔内大量出血．日消病会誌 63 1246（1966）
6）**Herman, R.E.** and **T.E. David**: Spontaneous rupture of the liver caused by hepatomas. Surgery 74 715（1973）
7）**Subedar Singh**: Spontaneous rupture of a hepatoma. Int Surgery 63(1) 45（1978）
8）**Mokka, R., et al.**: Spontaneous rupture of liver tumors. Br J Surg 63 715（1975）
9）**Arnesjö, S. et al.**: Spontaneous rupture of the liver. Acta Cnir Scand 141 399（1975）
10）**Okezie, O., et al.**: Spontaneous rupture of hepatoma: A misdiagnosed surgical emergency. Ann Surg 179 133（1973）
11）**山村雄一**：新内科学第4巻．第1版．南山堂 東京（1976）522
12）**村上英世・ほか**：肝癌破裂の3症例．外科診療 24(1) 81（1982）
13）**紙田信彦・ほか**：腹腔内大出血をきたした原発性肝癌の1例．診療と新薬 15(13) 3365（1978）
14）**渡辺良友・ほか**：急性腹症として来院した肝癌破裂の1症例．外科治療 20(5) 589（1978）
15）**神谷喜八郎・ほか**：単発性小肝癌（直径2 cm）破裂による腹腔内大出血の1例．臨床外科 30 907（1975）
16）**Eggel, H.**: Veber das primäre carcinoma der lever. Beitr Pathol Anat Allg Pathol 30 506（1901）
17）**葛西洋一・ほか**：肝癌．「治療」消外 5(6) 890（1901）
18）**中島敏郎・ほか**：原発性肝癌に関する研究—第1報— 原発性肝細胞癌の新しい肉眼的分類．肝臓 15 279（1974）