グロブリンでマウス，ラット，鶏胎での直接的感染防御の報告はあるが，免疫母からの新生仔での間接的感染防御実験は本研究が初めてである．

3. P-Hydroxybenzoate bydroxylase 共役酵素を用いた Rate assay 法による血清 Cholinesterase 活性法の基礎的検討

（臨床中央検査部）
○本田　公子・星川　喜江・荻　　三男・清水喜八郎

血清中 Cholinesterase は非特異的な pseudo-Choliaesterase（EC, 3, 1, 1.8以下 P-ChE）であり，種々のコリンエステルを基質として用いることができる．従来の P-ChE の活性測定法はアセチルコリンを基質として P-ChE を作用させ，生成したアセチル（酢酸）の酸度量をフェノールレッドの色調変化から ΔpH として活性を求めるか，または，生成したコリンをコリ

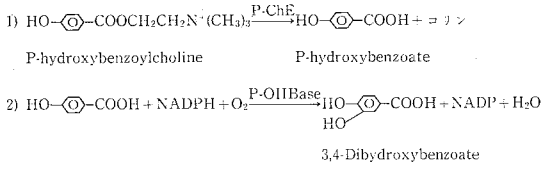

ンオキシダーゼ酸化酵素を作用させて H_2O_2 を生成させた後，H_2O_2 の呈色反応系に導いて活性を求める方法が主体であった．しかしながらこれらの方法は反応時間が長く要し，かつ，血球中の true-Cholinesterase の作用を受けたり，ビリルビンやアスコルビン酸等の血清中の還元性共存物質の影響を受ける問題を含んでいた．

今回，我々はこれらの問題点を解消した P-Hydroxybenzoylcholine を基質として P-ChE を作用させ，生成した P-Hydroxybenzoate に P-Hydroxybenzoate hydroxylase（EC, 1, 14, 13, 2 以下 P-OHB ase）を共役させて下式に示す原理に従って NADPH（λmax. 340nm）の減少から P-ChE の活性を求める方法について基礎的な検討を行なった結果満足する結果を得たので報告する．また，本法による健康成人男女の正常値を求めたのであわせて報告したい．

4. 断層心エコー図を用いて心カテーテル前に診断し得た解剖学的修正大血管転換症の稀有例

（心研小児科）
○羽田野為夫・里見　元義・高尾　篤良
（心研内科）中村　憲司

先天性心奇形において，極めて稀な，loop rule の真の例外である，解剖学的修正大血管転換症｛S.L.DM｝を，断層心エコー図（2DE）によって心カテーテル検査前に正確に診断することができたので報告する．

症例は，在胎38週，体重2,590gr で出生の男児．生後5日に哺乳力不良，心雑音に気付かれ，その後心室中隔欠損症兼肺高血圧症として抗心不全療法を受けていた．1カ月時当科へ精査目的にて入院した．入院時2,400gr．中等度のチアノーゼ，多呼吸，陥没呼吸がみられた．胸骨左縁下方に収縮期雑音 Levine 3°/6°，心尖部付近に拡張期 Rumble，亢進したII音を聴取し，脈拍は四肢共良好に触知した．胸部レ線写真にて Situs, Solitus，心胸郭比58%，肺血流量増加を認め，心電図は＋150°と右軸，T_I 陰性，右側胸部誘導で q 波，V_1～V_6 で RS pattern と l-loop, RVH pattern を示唆していた．2 DE では心房位は正位，心室位は右室構造を呈する心室が左側前方に，左室構造を呈する心室が右側後方に認められ，l-loop 大血管位は右側に大動脈，左側に肺動脈があって空間的位置関係は parallel であった．心房心室関係は正常並列で，心房心室錯位，心室大血管関係は大動脈が右側の左室起始，肺動脈が左側の右室起始と診断された．2 DE 後に行なわれた心カテーテル検査で診断は確定された．

当教室で行なっているように，系統的に診断を進めて行けば，このように極めて稀な，例外的症例に遭遇した場合でも，非侵襲的に正確な診断に到達することが可能である．

5. Hypokalemic myopathy を呈した Bartter 症候群の1例

（神経内科）
○山本　健詞・土山　雅人・佐野　智英・村上　博彦・小林　逸郎・竹宮　敏子・丸山　勝一
（ラジオアッセイ科）角田　新一

近年，K喪失による低K血症で生ずる筋病変が，Hypokalemic myopathy の名称で報告され，基礎疾患なく低K血症と脱力発作をきたす周期性四肢麻痺とは異なる範疇に属するものとして注目されている．今回，我々は Bartter 症候群で Hypokalemic myopathy を呈した1例を経験した．症例：29歳男．主訴：四肢脱力発作．家族歴：特記すべきことなし．既往歴：5歳時頭部打撲にて意識消失．現病歴：昭和57年2月より数回に渡り筋肉痛・脱力発作を繰返し，低K血症と CPK 高値を指摘された．昭和57年10月18日鼡径部痛あり夜過食，19日朝に四肢麻痺状態となり，当科に入院．

低K血症を認め，KCl投与にて症状改善する．入院時現症：意識清明，精神機能正常，一般理学的所見に異常なし．神経学的には両上下肢近位筋優位に筋力低下を認めた．Troussean徴候陽性．検査所見：血清K, Cl, Pが各々低値．CPK, LDHが各々高値を呈し，著明な代謝性アルカローシスをみた．PRA, PAC, Angiotensin I, IIが各々高値であった．またAngiotensin infusion testでは，反応性低下をみた．Ccr低下．Fishbergと Pitressin testで尿濃縮力低下をみた．筋電図では，筋原性変化を認めなかった．また腎生検は行ない得なかったが，入院経過を通じて正常下限の血圧を呈し，下剤，利尿剤の投与もなく，厚生省研究班の診断基準を満たしており，Bartter症候群と診断した．脱力発作は入院時，入院中の計2回起こり，この時の血清Kは2.1～2.2mEq/lと寛解期よりも低く，また発作に一致して，CPK, LDHの上昇をみた．なおこれら酵素はIndomethacin, KCl, Spironolactone投与により，血清Kが正常化するにつれ，低下した．本症の脱力発作は臨床症状からみると周期性四肢麻痺の特徴を備えているが，myopathyを示唆する著明な酵素変動を認め，筋生検は行なえなかったが，Hypokalemic myopathyに分類されるものと考えた．Bartter症候群における筋病変の検索は重要で，今後症例の集積が必要と思われた．

6. 遠隔転移をきたした乳癌への温熱療法

（胸部外科）
○田原　士朗・曽根　康之・笹生　正人・毛井　純一・板岡　俊成・長柄　英男・横山　正義・和田　寿郎

当教室では，現在までに24例の進行癌に対して66回の全身温熱療法を施行してきた．今回，stage IVの乳癌に対して，温熱療法を施行し，明らかな抗腫瘍効果を認めたので報告する．症例は67歳女性，骨転移等の遠隔転移を認めた進行性乳癌で，左前胸部，上腕，腰部，右大腿部の疼痛を認めた．これに対し肺動脈温を指標とした血液加温法による全身温熱療法を2回，270分にわたり施行した．温熱療法後は，著明な疼痛の軽減，及び視診触診上，腫瘤の縮少が認められ，温熱療法の抗腫瘍効果が考えられた．

質問　　羽田野為夫（心研小児科）

1）温熱療法で副作用，合併症はどうか．

2）副作用発生と療法時間との関係はあるか．

応答　　田原　士朗（胸部外科）

1）肺動脈温を41°C～42°Cに保ち，42°C以上にならないようにすれば溶血，意識障害等の合併症は少ない．

2）ESHの時間の長さよりも高温に対しての方が障害の発現と関係が深いと考えられる．

7. ポートワイン血管腫に対するDye Laser（色素レーザー）による治療

（形成外科）
○植木伊津美・井砂　司・南雲　吉則・笹本　良信・佐々木健司・若松　信吾・野崎　幹弘・平山　峻

ポートワイン血管腫の治療には，アルゴンレーザー装置を使用してきたが，皮膚表面の瘢痕化が少なからず認められ，治療効果は，未だ充分なものではないと思われる．そこで，正常皮膚とポートワイン血管腫の光の吸収率の差が最大である波長575nMの光を発する色素レーザー装置にて，治療を行なってみた．

色素レーザーによる治療例では，皮膚表面の瘢痕化が，ほとんどみられず，全体にアルゴンレーザーよりも良好な結果が得られた．しかし，出力エネルギーが小さく，血管に対するレーザー光の選択的吸収が大きいため，皮膚組織深部への透過性が少ないので，植皮後の辺縁再発例，全層拡張型には効果がみられなかった．従って，これらの症例はアルゴンレーザーの絶対的適応ということができる．

色素レーザー装置による治療の特長として，1．小児でも麻酔なしで照射可能である．2．正常組織の破壊変性が少なく，創治癒が早く瘢痕化が起こりにくい．3表在性の血管腫しか破壊できない．4．反復照射が必要である，等があげられる．

ポートワイン血管腫を，どのように治療するにせよ，まず，色素レーザー照射を第一選択とし，これからも症例を重ねていきたいと思う．

8. Deltoid free flap transferによる足底部再建の2症例

（形成外科）
○南雲　吉則・井砂　司・植木伊津美・笹本　良信・佐々木健司・若松　信吾・野崎　幹弘・平山　峻

軟部組織再建にあたっては種々のcutaneus flapやMC flapの中からその再建目的にかなうため，より好ましいdonor siteを選択する必要があるが，一般に求められる条件は ① 薄く，② 柔軟性のある，③ sensory flapで，④ donor siteが最小の犠牲ですむことといえよう．我々はこれらの条件を満足しうるdeltoid free flapの2症例を経験したのでここに報告した．