

中耳粘膜細胞シートを用いた中耳粘膜の再生



村上 大輔

早稲田大学理工学研究科生命理工学専攻

耳鼻科領域における中耳真珠腫等の手術後に、ガス交換能を担う中耳粘膜が広範囲に失われた結果、鼓膜は再陥凹し、再形成性真珠腫となる可能性が高い。術後に露出した骨面上に早期に粘膜が再生されれば、鼓膜の再癒着や再形成性真珠腫の予防が可能と考えられる。そこで、移植に縫合が不要である細胞シートの技術の中耳炎手術後の治療へ応用することで、中耳粘膜を早期に再生させることを試みた。

ウサギの中耳骨胞より採取した中耳粘膜組織片から培養・増殖させた細胞から、生体の中耳粘膜に非常に近似した3次元構造を有する中耳粘膜細胞シートの作成に成功した。また、ウサギ中耳骨胞内腔の粘膜を広範囲に欠損させた後、作製した自家細胞由来中耳粘膜細胞シートを粘膜除去部位へ移植した。移植群では、粘膜の除去のみをおこなった対照群と比較して骨増生、肉芽増生が抑制され、早期の粘膜再生が良好であった。

広範囲の粘膜欠損部位へ自家細胞由来の中耳粘膜細胞シートの移植することで、早期の粘膜再生が認められた。今回の結果から、細胞シートは中耳炎手術後の粘膜再生において有用な移植材料であると考えられ、中耳手術後の新たな治療法として今後の臨床応用が期待される。

1. 背景・目的：耳鼻科領域における真珠腫等の中耳炎の手術では、中耳腔及び乳突腔の正常粘膜を可及的に保存すること望まれる。粘膜の保存が可能な症例では、粘膜の上皮化促進や中耳腔の確保、また中耳粘膜ガス交換能や線毛機能の再生等の生理的機能回復が期待できる。その結果、術後の中耳腔あるいは乳突腔に含気腔が確保され、鼓膜の陥凹が防止されることで、再建された伝音機能が長期間にわたり安定したものとなる。しかしながら、真珠腫の多くの症例では病変の進展が高度であるため、鼓室峡部から上鼓室にかけての粘

膜や削開乳突腔の粘膜を除去する必要がある。このような骨面が広範囲に露出した例では、鼓室峡部の閉塞や削開乳突腔の術後変化により形成鼓膜が再陥凹し、再形成性真珠腫となる可能性が高い。また、術後の粘膜の上皮化は遅延し、粘膜を介したガス交換能や線毛機能は大きく失われることになる。

近年、中耳腔および乳突腔粘膜のガス交換能について、炎症の程度や血流動態との関係が検討されており、炎症が遷延化した粘膜では血流が減少し、ガス交換能が正常粘膜と比較して低下することが知られている。中耳真

珠腫や癒着性中耳炎など中耳腔粘膜が障害されている疾患では、炎症の遷延化が起りやすく、加えて術後の粘膜欠損が広範囲であれば、正常なガス交換能を有する粘膜上皮の再生は困難であり、結果的に術後鼓膜が再癒着する。従って、術後の露出した骨面上に早期に粘膜が再生され、炎症の遷延化を軽減できれば、術後含気腔の確保および中耳粘膜ガス交換能の再生が期待出来き、術後鼓膜の再陥凹、再癒着を予防できると考えられる。さらに、この早期の粘膜再生が可能となれば、中耳真珠腫や癒着性中耳炎に対する手術方法そのものを大きく変える可能性がある。例えば、乳突腔充填術は上鼓室から乳突洞への再形成性真珠腫を予防するには有効な術式であるが、真珠腫の遺残性再発を早期に発見することが難しいというリスクをとまう。もし、術後乳突腔の粘膜が期待通りに再生し、乳突腔が空洞性治癒となれば、乳突腔充填術が不要になることが考えられ、真珠腫の遺残性再発を診断することも容易となり得る。つまり、耳鼻科領域の真珠腫等の中耳炎手術において、如何にして中耳粘膜を早期に再生するかが、大きな課題となっている。

一方、当研究所では温度応答性培養皿を用いて作成した細胞シートを利用して、様々な組織における再生医療研究が盛んにおこなわれている。温度応答性培養皿上で培養した接着細胞は、トリプシンなどのタンパク質分解酵素を用いることなく、温度変化により培養皿から脱着する。細胞を37℃でコンフルエントな状態にまで培養し、20℃へ低温処理した場合、培養細胞全体を一枚の細胞シートとし

て回収できる。この細胞シートの底面には、細胞が培養の間に沈着した細胞外マトリックス (ECM) を保持しているため、この方法で作製した細胞シートは容易に別の表面や組織に再接着でき、縫合の必要が無い。このような性質を有した細胞シートは、縫合が困難あるいは不可能な組織へも移植することが可能である。その一例として、内視鏡を用いた細胞シート移植による食道粘膜再生の研究があげられる。この研究の中で、広範囲の食道粘膜欠損部位に対して、経内視鏡的に口腔粘膜上皮細胞シートを移植した結果、縫合無しに生着することが確認された。さらに、細胞シートを移植することにより、潰瘍部位の炎症を軽減し、食道粘膜の上皮化を促進する効果が示された。

以前より、進展の高度な真珠腫等の中耳炎手術後には、形成鼓膜の再陥凹、再癒着の防止と中耳粘膜の再生を期待して、鼻粘膜や口唇、頬部粘膜の移植、あるいはコラーゲンスポンジが使用されてきたが、その効果についてはいまだ不明な点も多く、一般的に確立された手術法とは言い難い。事実、狭い中耳腔内の縫合は困難な上、露出した骨表面は生着の足場としては不十分である。このような背景のもと、我々は、移植に縫合が不要である細胞シートを中耳炎手術後の露出した骨面上へ移植し、生着させることで、中耳粘膜を早期に再生させることが可能ではないかと考えた。また、食道粘膜の再生機構と同様に、炎症を軽減し上皮化を促進する効果を期待し、中耳粘膜細胞シートの移植による中耳粘膜再生の可能性を追求した。

2. 結果・考察： <a> in vitro study：ウサギより採取した中耳粘膜組織片を、I型コラーゲンをコートした培養皿に explant し、Keratinocyte culture medium(KCM)にて初代培養をおこなうと、組織片の周囲から中耳粘膜上皮細胞がはい出し、急速な増殖が観察された。また、培養数日後には一部線維芽細胞様の形態を示す細胞の混入が観察された。約80%コンフルエントになるまで培養をおこなった後、細胞を培養皿から回収し、組織用コラーゲンをコートした温度応答性培養皿上へ、 5×10^4 cells/cm²の細胞密度となるように播種した。約2週間の培養の後、20℃のCO₂インキュベーターへ移し、30分低温処理を行うことで、中耳粘膜細胞シートとして回収に成功した (Figure 1)。

作成された中耳粘膜細胞シートをHE染色にて組織学的に検討すると、上皮細胞様の細胞が表層に1層配列し、その下層には数層の線維芽細胞様の細胞からなる3次元構造を有していた。免疫染色の結果から、この表層に単層に配列した細胞はPan-CK陽性上皮細胞であり、その下層はVimentin陽性線維芽細胞で構成されていることから、単層粘膜上皮と下層の結合組織からなる正常中耳粘膜組織に非常に近似していることが明らかとなった (Figure 2)。培養・増殖の過程で、上皮細胞と線維芽細胞の住み分けが起り、生体組織と同様の構造を有したことは非常に興味深い。

さらに、中耳粘膜細胞シートの超微形態の観察のため、走査型電子顕微鏡 (SEM) にて観察し、細胞シートの上皮層では細胞表面に

マイクロブライを有する細胞や繊毛様の構造を有した細胞が混在していた。また、透過型電子顕微鏡(TEM)による観察から、タイトジャンクションやデスモゾームといった細胞間結合、上皮層とその下層の境界には基底膜様の構造、さらには細胞シートの接着に重要である細胞シート下面のECMの沈着が認められた (Figure 3)。

 in vivo study：ウサギの中耳骨胞下面に5 mm程度の小孔を開放後、鼓膜下端から耳管鼓室口までの中耳骨胞内腔の粘膜を可能な限り剥離し除去した。次に、事前に反対側の中耳骨胞より粘膜を採取し作製しておいた中耳粘膜細胞シートを粘膜除去部位に移植し、周囲組織の陥入がないようにシリコンにて中耳骨胞削開部を完全に閉鎖した。比較・対照実験として、細胞シート移植をおこなわずに粘膜除去のみをおこなった群も同時に作成した。

術後の8週の組織学的な検討から、粘膜除去のみの対照群では、強い肉芽形成および骨増生が生じ含気腔の狭小化がみられた。また、上皮の形態を観察すると扁平な上皮様形態は認められるものの、正常な形態は呈しておらず、粘膜固有層に強い線維化が観察された。このような正常な粘膜が再生されなかった結果、内腔を保持することができず、含気腔が狭小化したと考えられる。これに対して中耳粘膜細胞シート移植群では、粘膜再生が良好でかつ骨増生および粘膜肥厚が明らかに抑制されていた。また、再生した粘膜は、正常の中耳粘膜と同様の上皮形態を呈し、粘膜固有層も正常であった。通常、骨が露出した状態

では骨増生は進んでゆくが、移植した細胞シートが生着し骨表面を覆ったこと、さらには正常な粘膜の再生を促進したことで骨増生が抑制されたと考えられる (Figure 4)。

以上より、正常中耳粘膜に非常に近似した 3次元構造を有した細胞シートの作成に成功した。また、自家細胞を用いて作成した細胞シートをウサギ中耳粘膜欠損部位へ移植することで、早期の粘膜再生が促進されることが明らかとなった。そのため、中耳粘膜細胞シートは、中耳炎手術後の粘膜再生における移植材料として有用であると考えられ、将来的にヒト臨床応用も期待される。現段階でヒトへの臨床応用については、細胞ソースや培養工程での異種由来成分の使用等の問題点が残されているが、それらを克服し、中耳手術後の新たな治療法として確立していきたい。

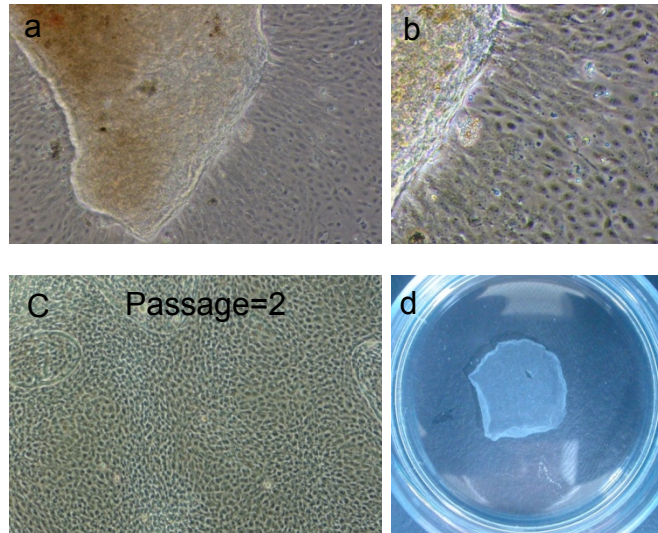


Figure 1 中耳粘膜細胞シートの回収

ウサギ中耳骨胞より無菌的に採取した中耳粘膜組織片を、I型コラーゲンをコートした培養皿に explantし、KCMにて初代培養をおこなった。組織片の周囲から上皮細胞様の形態を示す細胞がはい出し、急速な増殖が観察された (a,b)。約80%コンフルエントになるまで培養をおこなった後、細胞を培養皿から回収し、組織用コラーゲン (CELLGEN) をコートした温度応答性培養皿上へ、 5×10^4 cells/cm²の細胞密度となるように播種した。約2週間の培養の後 (c)、20°CのCO₂インキュベーターへ移し、30分低温処理を行うことで、中耳粘膜細胞シートとして回収に成功した (d)。

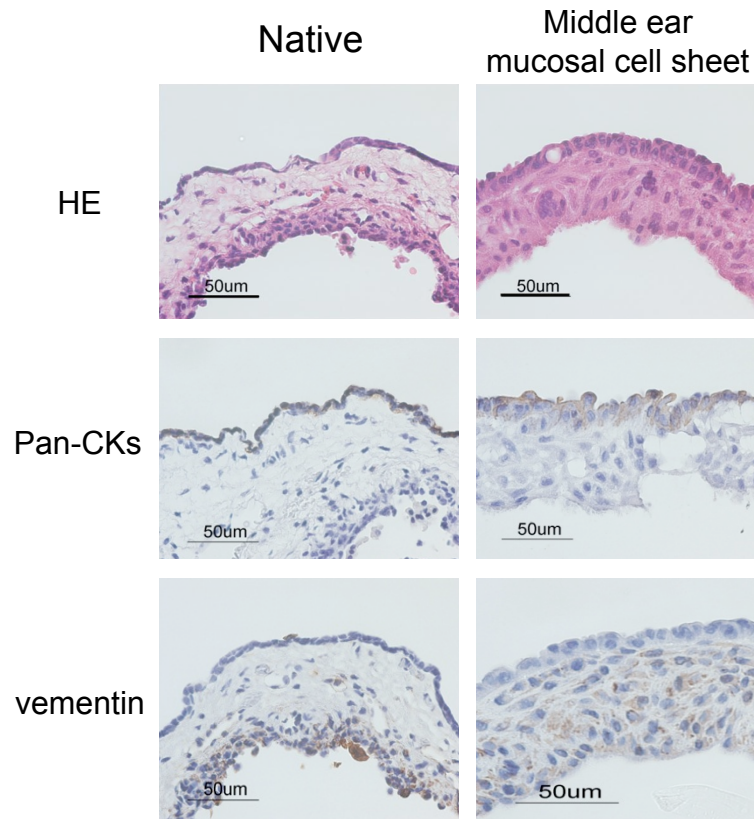


Figure 2 正常中耳粘膜と中耳粘膜細胞シートの組織・免疫組織学的比較

ウサギ正常中耳粘膜 (右) および作成された中耳粘膜細胞シート (左) を10%ホルマリン溶液で固定し、パラフィンへ包埋した後、横断面の切片を作成した。HE染色 (上段) およびPan-CKs (中段) とVimentin (下段) の免疫組織化学染色にて、比較・検討をおこなった。

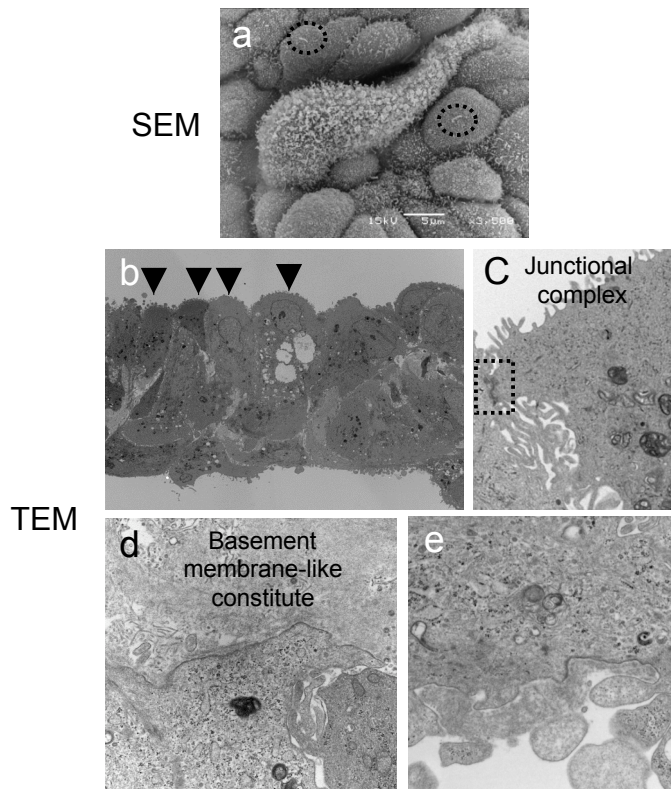


Figure 3 中耳粘膜細胞シートの超微形態学的特徴

作製した中耳粘膜細胞シートを2%グルタルアルデヒド溶液にて固定し、走査型電子顕微鏡 (SEM) および透過型電子顕微鏡(TEM)を用いて超微形態の観察をおこなった。SEMの観察から、細胞シートの上皮細胞層では細胞表面にマイクロバイを有する細胞や繊毛様の構造を有した細胞の存在が確認された (a)。また、TEMによる観察 (b) から、タイトジャンクションやデスモゾームといった細胞間結合 (c)、上皮細胞層とその下層の境界には基底膜様の構造 (d)、および細胞シート下面のECM沈着 (e) が観察された。

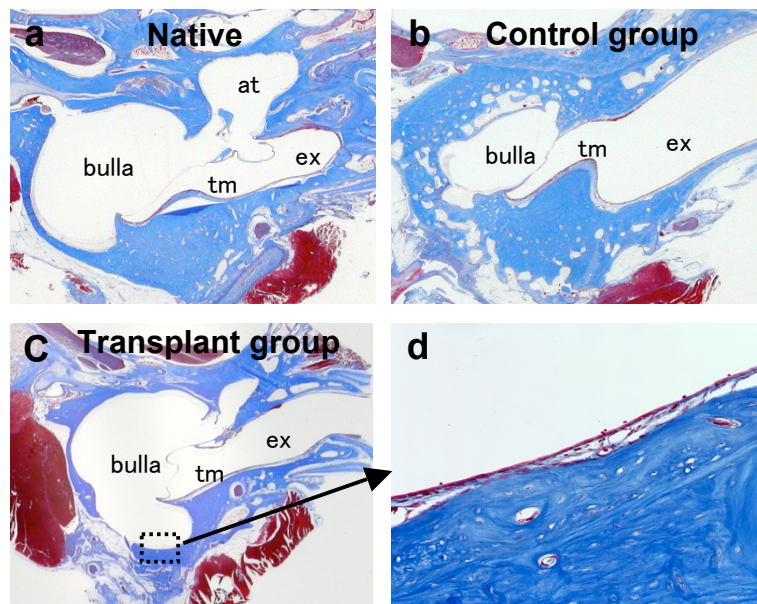


Figure 4 中耳粘膜細胞シートの移植

ウサギ中耳骨胞内腔の粘膜を可能な限り剥離・除去した後、自家由来中耳粘膜細胞シートを粘膜除去部位に移植した。コントロール群として、細胞シート移植をおこなわずに粘膜除去のみをおこなった群も同時に作成した。移植処置8週間経過後にウサギを犠牲させ断頭し、10%ホルマリンで固定後、KCX溶液にて脱灰をおこない、パラフィン包埋して連続切片を作製した。切断面は鼓膜、上鼓室、耳管鼓室口及び中耳骨胞を含む断面を中心として切片を作製し、Masson染色によって、粘膜再生、骨増生、肉芽増生の状態等を比較・検討した。

- a.正常対象群：移植処置および粘膜除去をおこなっていない群
 - b.粘膜除去群：中耳骨胞を開放し粘膜除去のみ行い、移植はおこなっていない群
 - c.中耳粘膜細胞シート移植群：粘膜除去部位に自家由来中耳粘膜細胞シートを移植した群。
- bulle : 鼓胞、tm : 鼓膜、at : 上鼓室、ex : 外耳道
d.移植群における再生粘膜部位 (高倍率)