（東女医大誌　第64巻　第3号
頁　258～261　平成6年3月）

臨床報告

術前穿刺吸引細胞診で診断しえた乳腺アポクリン癌の1例

東京女子医科大学　附属第二病院外科（指導：梶原哲郎教授）

今村（イマムラ）　洋（ヒロシ）・芳賀（ハガ）　駿介（シュンスケ）・清水（シミズ）　忠夫（タダオ）
渡辺（ワタナベ）　修（オサム）・小林（コバヤシ）　浩司（コウジ）・木下（キノシタ）　淳（ジュン）
南雲（ナグモ）　浩（ヒロシ）・梅原（ウメハラ）　有弘（アリヒロ）・梶原（カジワラ）　哲郎（テツロウ）

（受付　平成5年11月9日）

A Case of Apocrine Carcinoma of the Breast which was Diagnosed by Preoperative Aspiration Biopsy

Hiroshi IMAMURA, Shunsuke HAGA, Tadao SHIMIZU, Osamu WATANABE, Koji KOBAYASHI, Jun KINOSHITA, Hiroshi NAGUMO, Arihiro UMEHARA and **Tetsuro KAJIWARA**

Department of Surgery, Tokyo Women's Medical College Daini Hospital

Apocrine carcinoma of the breast is rare and it is categorized as a special type of breast cancer. A case of apocrine carcinoma of the breast is presented and the literature is reviewed. A 65-year-old woman was admitted to our hospital complaining of a lump in the left breast. An elastic firm tumor measuring 2.2 × 2.0 cm was found in the C area of the left breast, its surface was smooth and it had good movability. As a result of physical examination, mammography and ultrasonography, the tumor was diagnosed as carcinoma. An aspiration biopsy cytology (ABC) specimen from the tumor showed a characteristic picture of apocrine carcinoma, such as a swollen nucleus, abundant cytoplasm and apocrine granules. Modified radical mastectomy was performed. Histopathologically, the tumor showed expansive proliferation and fat tissue infiltration. All cancer cells had severe pleomorphism with acidophilic cytoplasm and apocrine granules, and the tumor was diagnosed as apocrine carcinoma of the breast. There were no involved lymph nodes, and ER and PgR were negative. The postoperative course was uneventful, and there is no evidence of recurrence. ABC is considered to be useful in the diagnosis of special types of berast cancer, such as apocrine carcinoma.

はじめに

乳腺にみられるアポクリン癌は乳癌細胞がアポクリン化生上皮細胞を思わせるような特徴を示すものを指しており乳癌のなかでも稀な組織型である．組織発生についてはアポクリン化生上皮が悪性化したという説もあるが癌細胞がアポクリン化生を起こしたとするものが多い．われわれは今回穿刺吸引細胞診でアポクリン顆粒がみられ，術前にアポクリン癌と診断しえた1例を経験したので若干の文献的考察を加えて報告する．

症　例

患者：65歳，女性．

主訴：右乳房腫瘤．

現病歴：1993年4月，入浴中に右乳房腫瘤に気付きただちに近医を受診，乳癌の疑いで当科を紹介され入院となった．

家族歴：母親が乳癌で手術を施行されている．

既往歴：特記すべきことなし．

現症：右乳房C領域に2.2×2.0cmの無痛性の類円形腫瘤をみとめ，表面平滑，弾性硬，周囲乳

腺との境界は明瞭で，可動性も良好であった．皮膚，筋への固定はなく，乳頭からの異常分泌もなかった．また，腋窩，鎖骨上，頚部のリンパ節は触知しなかった．

検査所見：血液，尿一般検査所見に異常はなかった．腫瘍マーカーはCA15-3は10u/mlで正常値だが，CEAは3.5ng/mlと高値であった．

マンモグラフィ検査所見：右乳房C領域に2.4×1.1cmの不整形の境界不鮮明な腫瘤陰影をみとめた．また，腫瘤陰影に一致して微小石灰化をみとめ，乳癌と診断した（図1）．

超音波検査所見：腫瘤に一致して2.0×1.7cmの不整腫瘤像をみとめた．辺縁は粗雑で，不規則帯状の境界エコーを有し，内部エコーは不均一であった．後方エコーは増強，減弱ともになく，外側陰影はみとめず，乳癌と診断した（図2）．

穿刺吸引細胞診：背景に分泌物を伴って大小の乳管上皮細胞が散見された．細胞のN/C比は比較的小さいが大型の円形核小体が目立ち，腫大した核，および淡明な広い細胞質を有し，中にアポクリン顆粒をみとめ，class Vと診断した(図3)．

以上より乳腺アポクリン癌が疑われ，1993年4月21日，全身麻酔下で非定型的乳房切除術(Patey法）を施行した．

切除標本所見：摘出した腫瘤は2.2×2.2×1.5cm，境界明瞭で割面は灰白色を呈し，不均一で

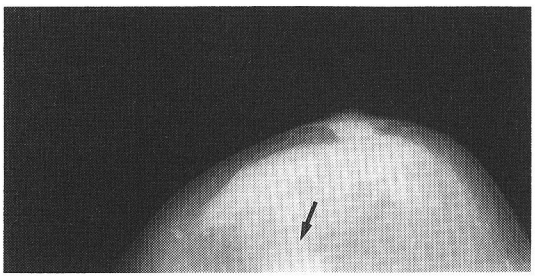

図1　マンモグラフィー所見
右乳房C領域に2.4×2.1cmの不整形腫瘤陰影をみとめる．境界は全体的に不鮮明であり，ハロー，スピキュラなどはなかったが腫瘤陰影に一致して微小石灰化がみられる．

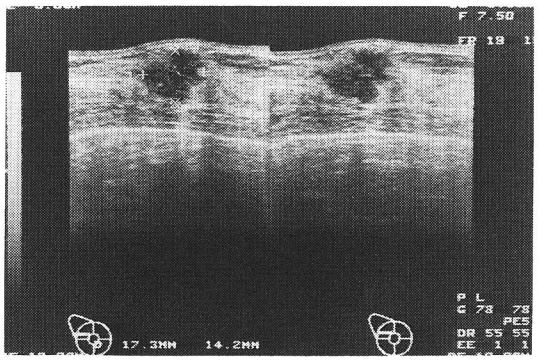

図2　超音波所見
右乳房C領域に2.0×1.7cmの不整腫瘤像をみとめる．辺縁は粗雑で，不規則帯状の境界エコーを有し，内部エコーは不均一，後方エコーは増強，減弱ともになく，外側陰影もない．また腫瘤像の周囲に拡張した乳管像もみられない．

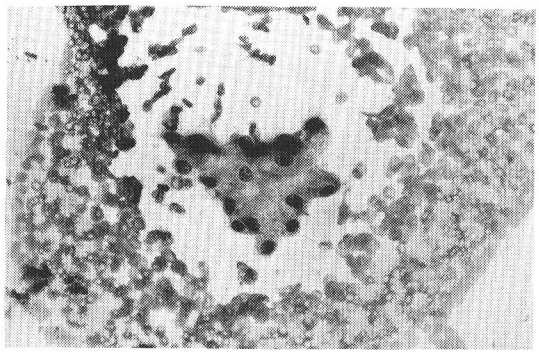

図3　穿刺吸引細胞診
背景に分泌物を伴って大小の乳管上皮細胞が散見．細胞のN/C比は比較的小さいが大型の円形核小体が目立ち，腫大した核，および淡明な広い細胞質を有し，中にアポクリン顆粒をみとめる．

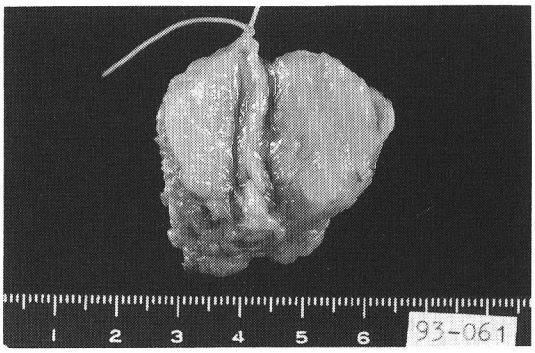

図4　切除標本所見
摘出した腫瘍は2.2×2.2×1.5cm，境界明瞭で割面は灰白色を呈し，不均一で主として乳腺組織内にとどまっていたが一部脂肪織への浸潤を疑わせる．

あった．主として乳腺組織内にとどまっていたが一部脂肪織への浸潤が疑われた（図４）．

病理組織学的所見：充実性の細胞は異型が強く周囲に向かって主として圧排性に増殖しているが一部脂肪への浸潤をみとめた(図５)．個々の細胞は大型で細胞質は好酸性を示し，アポクリン顆粒がみられ，乳腺アポクリン癌と診断した（図６）．なお組織学的リンパ節転移はみとめなかった．

ホルモンレセプター：エストロゲンレセプター，プロゲステロンレセプターとも陰性であった．

術後経過：術後15病日で退院，現在外来で経過観察中である．

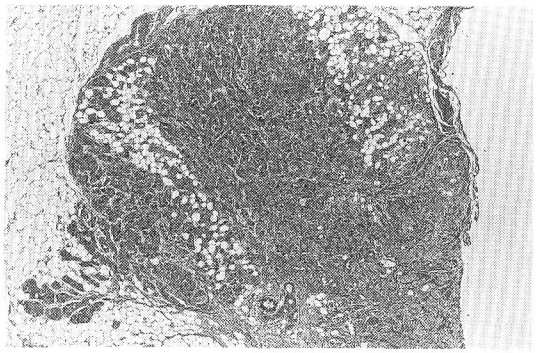

図５　病理組織学的所見
充実性の細胞は異型が強く周囲に向かって主として圧排性に増殖，一部脂肪への浸潤をみとめる．

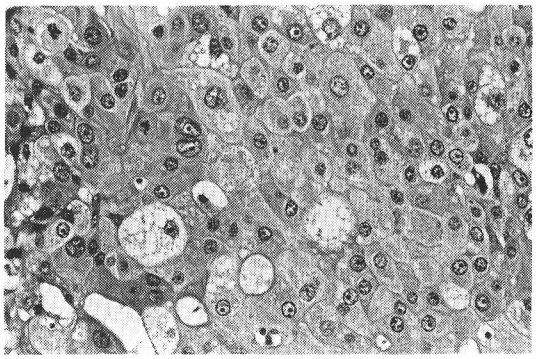

図６　病理組織学的所見
個々の癌細胞は大型で細胞質は好酸性を示し，アポクリン顆粒がみられる．

考　察

乳腺アポクリン癌はアポクリン化生部分が優位を占めるものとされ，乳癌取扱い規約では浸潤性乳管癌のなかの特殊型に分類されている．アポクリン癌の発生の原因としてはアポクリン化生を起こした乳腺上皮細胞の悪性化も否定できないが，通常の浸潤性乳管癌の癌細胞がアポクリン化生を起こしたものと考えられている．その理由として癌組織のどこかに通常の浸潤性乳管癌と考えられる成分や乳管内要素がみられ，すべての癌細胞にアポクリン化生がみられることは稀であることがあげられている、自験例では大部分の癌細胞にアポクリン化生がみられたが，癌細胞の基本形態は充実腺管癌の様相を呈しておりもともとは充実腺管癌の癌細胞がアポクリン化生を起こしたものと考えられた．

頻度は坂元[1]によると1,000～2,000例に１例（0.05～0.1%），UICC乳癌調査小委員会による全国集計[2]では7,838例中16例（0.02%）ときわめて稀である．

乳腺アポクリン癌の診断は画像的には特徴はなく，病理組織学的診断によりなされる．乳腺アポクリン癌の穿刺吸引細胞診所見は核が大型で大小不同が目立ち，核間距離不均等で核小体の腫大があり比較的強い異型を示すといわれている[3]．自験例ではこれらの異型の強さに加え細胞質のなかにアポクリン顆粒をみとめ，アポクリン癌が強く考えられた．

乳腺アポクリン癌の肉眼的所見に関して小田ら[4]は腫瘤は周囲と明瞭に境界され中に壊死組織や線維性組織をみとめず均一な割面をもつという特徴的があると報告している．しかし，なかには周囲に浸潤傾向を示す報告例[5]もあり，かならずしも肉眼的所見から診断できるとはかぎらないようである．自験例でも一部浸潤が疑われ，本症とは明確に診断できなかった．

組織学的にアポクリン癌と診断されるためには核および細胞の異型が強く明らかな浸潤像がみられ，かつ圧倒的大部分がアポクリン化生をしめす細胞よりなることが必要である．自験例は異型の強い細胞が周囲に向かって圧排性に増殖，一部脂

肪織への浸潤をみとめ大部分の癌細胞にアポクリン顆粒をみとめることよりアポクリン癌と診断された．

治療，予後に関しては通常の浸潤性乳管癌のアポクリン化生と考えれば，特別なものはない．自験例は乳房切除術がなされたが，アポクリン癌は圧排性に増殖するものが多いことを考えれば，乳房温存治療のよい適応となるかもしれない．今後さらに治療法の多様化にともない穿刺吸引細胞診の果たす役割が増していくものと思われる．

まとめ

術前穿刺吸引細胞診で診断しえた乳腺アポクリン癌の1例を若干の文献的考察を加えて報告した．

文献

1) **坂元吾偉**：乳腺腫瘍病理アトラス．p71，篠原出版，東京（1987）
2) **泉雄　勝，遠藤敬一，久野敬二郎ほか**：UICC乳癌調査（TNM分類）小委員会による乳癌全国集計成績．癌の臨床　28：111-121，1982
3) **坂元吾偉**：取扱い規約に沿った腫瘍鑑別診断アトラス．乳腺，pp167-168，文光堂，東京（1992）
4) **小田行一郎，名越正樹，垣花昌彦ほか**：乳腺アポクリン化生癌の1治験例．日臨外会誌　47：305-309，1986
5) **花村　直，千賀　脩，寺井直樹ほか**：術前吸引細胞診で診断された乳腺アポクリン化生癌の1例．外科診療　26：1027-1029，1984