（東女医大誌　第63巻　第6・7号
頁　568～572　平成5年7月）

原　著

ヒト腎糸球体内皮細胞のマーカーに関する免疫組織化学的検討

東京女子医科大学　第四内科
成沢（ナルサワ）　公恵（キミエ）・新田（ニッタ）　孝作（コウサク）・内田（ウチダ）　啓子（ケイコ）・浅野（アサノ）美和子（ミワコ）
内藤（ナイトウ）　隆（タカシ）・大図（オオズ）　弘之（ヒロユキ）・湯村（ユムラ）　和子（ワコ）・二瓶（ニヘイ）　宏（ヒロシ）

（受付　平成5年3月9日）

Immunohistochemical Study of Human Glomerular Endothelial Markers *in vivo*

Kimie NARUSAWA, Kosaku NITTA, Keiko UCHIDA, Miwako ASANO, Takashi NAITO, Hiroyuki OZU, Wako YUMURA and Hiroshi NIHEI
Department of Medicine, Kidney Center, Tokyo Women's Medical College

Despite numerous histological studies having been conducted, the functional properties of glomerular endothelial cells (GENs) remain unclear. Using a set of monoclonal antibodies for endothelial cells, we investigated the expression of glomerular endothelial markers in normal kidney specimens using immunohistochemical techniques. In normal glomeruli, factor VIII-related antigen was intensely stained in GENs, as it was in endothelial cells of intrarenal large vessels. Moreover, HLA-DR and vimentin were moderately expressed in these cells and in endothelial cells of peritubular capillaries. Expression of the LDL-receptor, human endothelial antigen, intercellular adhesion molecule (ICAM)-1 and thrombomodulin was weak in GEN. These results suggest that GEN have the same function as vascular endothelial cells. However, further studies require to investigate the role of GENs in the regulation of coagulation, immunoresponses and inflammatory processes.

緒　言

腎糸球体は内皮細胞，メサンギウム細胞，上皮細胞の3種類の細胞と細胞外基質からなる濾過装置である．その構成細胞のうち内皮細胞は糸球体毛細血管係蹄の内面を被覆する一層の細胞群である．内皮細胞は互いにtight junctionで結合しあっているがメサンギウム細胞との接着装置による結合はみられない(図1a)．よって，両細胞の間には活発な物質交換が存在すると想定される．また，糸球体内皮細胞は係蹄側と軸側とを裏うちしているが，核のある部分が軸側に近く，有窓性の薄い細胞体が係蹄末梢に分布している(図1b)．この小孔poreは末梢側のみならず軸側にも認められ(fenestra)，血液の液性成分が内皮下およびメサンギウムに流入しうることを示唆している[1]．さらに，病態下においては，図1cに示すように微少変化群によるネフローゼ症候群において膨化した胞体を呈したり，腎移植後の急性拒絶反応時にmitosisがみられたり(図1d)，多彩な変化をきたす．糸球体では他の部位の毛細血管と異なり，濾過機能の一端を担っているために水分の出入りが多く，これらの生理機能の亢進や障害に深く係わっていると考えられる．

一方，多くの形態学的な検討にもかかわらず，糸球体内皮細胞の機能に関しては不明な点が多いのも事実である．その理由の一つにメサンギウム細胞や上皮細胞に比し培養系の確立が困難であったことが考えられる．1989年にBallermann[2]によりウシ糸球体内皮細胞の新しい培養法が報告されてから，急速にその生物学的特徴が明らかになり

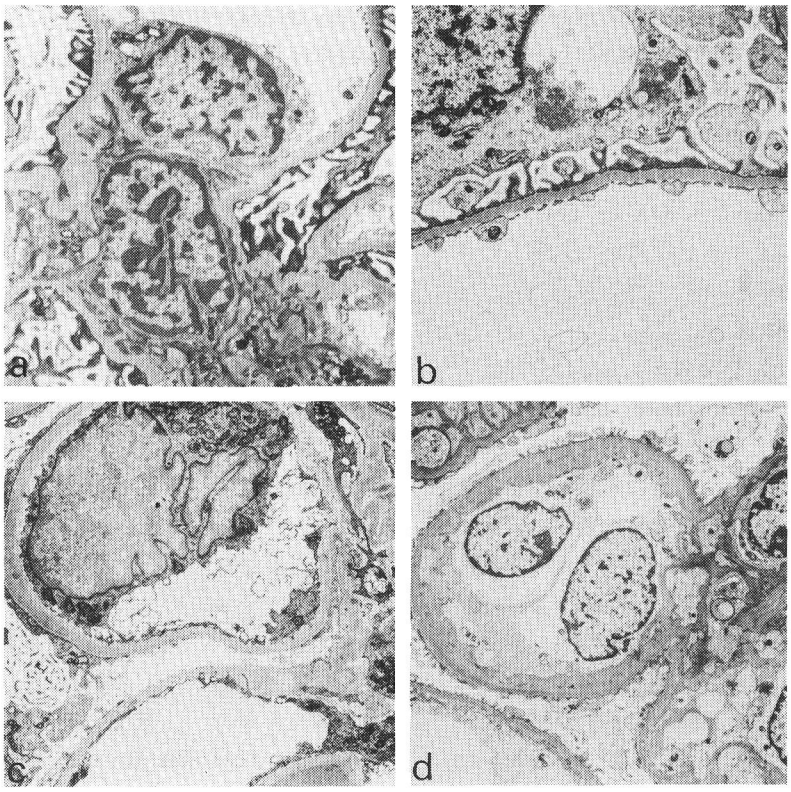

図1　ヒト腎糸球体内皮細胞の正常および病的状態下における形態
透過型電顕，×2,500.

つつある[3)~5)]．しかし，*in vivo* のレベルでは腎生検標本などから形態学的な変化を検討するのは困難である．そこで，我々は他の血管内皮細胞のマーカーに対するモノクローナル抗体を用いた蛍光抗体法により，糸球体内皮細胞における染色性を検討したので報告する．

材料と方法

1. 凍結切片の作製

できるだけ正常に近い腎組織を観察するため，腎腫瘍により摘出した腎の正常部分および剖見時に採取された腎組織を検体に選んだ．数 mm 角に細切後，液体窒素中で OCT コンパウンド中に包埋した．ミクロトームにて2μm に薄切し，スライドグラス上に貼付後－20℃で冷凍保存した．

2. モノクローナル抗体（mAb）

内皮細胞のマーカーと考えられている以下の抗原に対する市販の mAb を使用した．第Ⅷ因子関連抗原（Dako 社），HLA-DR（Becton Dickinson 社），LDL-receptor（Oxoid Limited 社），human endothelial antigen（Dako 社），thrombomodulin（Chemicon 社），intercellular adhesion molecule

表1　各モノクローナル抗体の希釈倍率

Monoclonal antibody to antigen	Dilution
Factor Ⅷ-related antigen	1：40
HLA-DR	1：20
LDL-receptor	1：20
Human endothelial antigen	1：10
Thrombomodulin	1：20
Vimentin	1：40
Actin	1：40
Cytokeratin	1：20
Desmin	1：40
OX-7（Thy・1）	1：10
ICAM-1	1：20
ELAM-1	1：20

(ICAM)-1(Immunotech 社), endothelium leukocyte adhesion molecule(ELAM)-1(Immunotech 社), その他, 隣接するメサンギウム細胞や上皮細胞との判別のため vimentin(Dako 社), cytokeratin (Dako 社), desmin (Dako 社), α-smooth muscle actin (Dako 社), OX-7 (Thy・1抗原, 名大　森田博士より供与) を用いた. 表1に各々の mAb の希釈倍率を示す.

3. 間接蛍光抗体法

凍結切片 (2μm) を冷アセトンで10分間固定し風乾した. ついで, phosphate buffered saline (PBS, pH 7.4) で5分間, 3回洗浄後, 非特異的反応を阻害するため, 10倍に希釈した正常ヤギ血清と室温で10分間反応させた. さらに, 表1に示した希釈倍率で一次抗体と室温で1時間反応させた. PBS で5分間, 3回洗浄後二次抗体(ヤギ抗マウス IgG-FITC 標識抗体) と室温で30分間反応させた. 一次抗体の特異性を検討する目的で上記の mAb の代わりに, 抗体を産生していないハイブリドーマを免疫したマウスの腹水を用いた.

結　果

表2に各々の mAb による染色結果を示す. 正常腎組織において, 糸球体に最も強い反応性を示したのは第Ⅷ因子関連抗原である(図2a). この反応性を(+++)として, 他の mAb による反応強度を(−) から (+++) まで段階分けした. 第Ⅷ因子関連抗原は腎内の比較的太い血管系にも陽性であった. また, 弱いながら輸出入細動脈にも陽性であった. ついで染色性が強かったのは vimentin と HLA-DR 抗原で(++)であった(図2b). Vimentin は糸球体内皮細胞の他に糸球体上皮細胞や太い血管系の内皮細胞にも陽性であった. HLA-DR は特に糸球体内皮細胞と尿細管周囲の内皮細胞に最も強い染色性を示した. しかし, 第Ⅷ因子関連抗原に比し, 比較的太い血管系の染色性は弱かった. 他に陽性を示したのは actin, LDL-receptor(図2c), ICAM-1 (図2d) および human endothelial antigen (図2e), thrombomodulin であり, ともに (+) であった. これらの糸球体における染色性は他の血管系のそれと同等であった. 血管内皮細胞のマーカーの一つである ELAM-1は今回陰性であったが, 急速進行性腎炎の症例で発現してくることがあり, ICAM-1に比し発現量が少ないと考えられた. 上皮系の細胞のマーカーである desmin や cytokeratin は糸球体内皮細胞や他の血管内皮細胞には陰性であった. また, メサンギウム細胞のマーカーである OX-7も陰性であった.

表2　糸球体内皮細胞における内皮細胞マーカーの染色強度の比較

Antibody	Reactivity on tissue sections
Factor Ⅷ-related antigen	+++
HLA-DR	++
LDL-receptor	+
ICAM-1	+
Human endothelial antigen	+
Thrombomodulin	+
Vimentin	++
Actin	+
Cytokeratin	−
Desmin	−
OX-7 (Thy・1)	−
ELAM-1	−

ICAM-1: intercellular adhesion molecule-1, ELAM-1: endothelium leukocyte adhesion molecule.

考　察

糸球体内皮細胞はその培養系の確立の困難性から, メサンギウム細胞や糸球体上皮細胞に比べ未知の点が多い. Ballermann の報告[2]以来, 少しずつその生物学的特徴が明らかになりつつある. 基本的には, 他の毛細血管系の内皮細胞の有する特性, つまり毛細血管内圧の調節, 血液凝固や血小板凝集の抑制, 免疫反応における抗原提示などの機能を有すると想定される. 何故なら, 培養糸球体内皮細胞の同定に用いられるマーカーは他の血管内皮細胞のそれとほとんど同様だからである[2]. さらに, 生理的および病的条件下において種々の液性因子を放出し, 糸球体機能の制御に深く係わっていると想定される[6].

一方, 病理学的検討あるいは培養細胞を用いた研究にもかかわらず, *in vivo* のレベルでの糸球体内皮細胞の特性について検討した報告はほとんどないのが現状である. そこで我々は他の血管系の

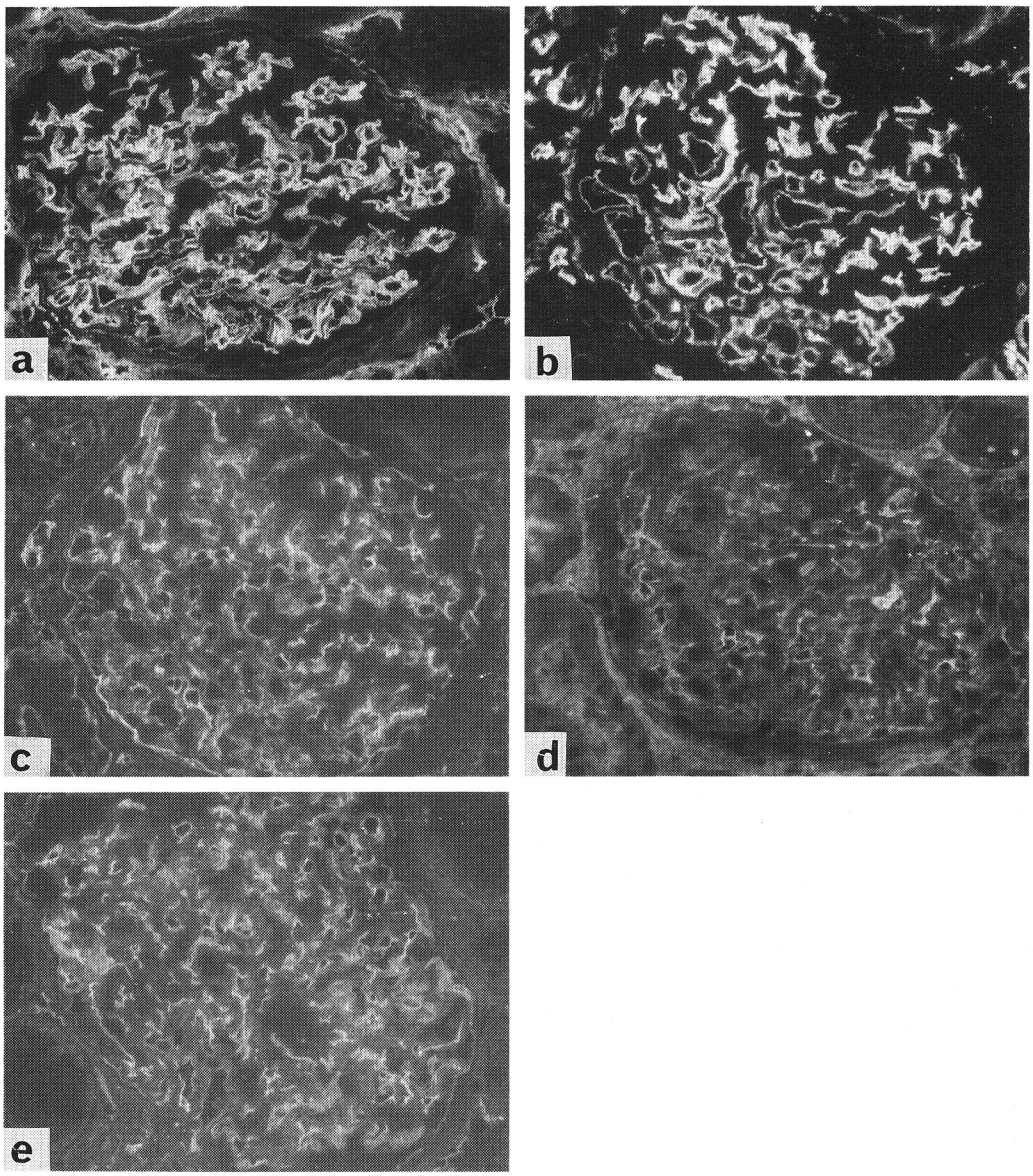

図2　間接蛍光抗体法による糸球体内皮細胞における内皮細胞マーカーの局在
a: Factor VIII-related antigen, b: HLA-DR, c: LDL-receptor, d: ICAM-1, e: Human endothelial antigen, ×200.

内皮細胞のマーカーに対する市販のmAbを用いて，その局在性を間接蛍光抗体法で検討した．表2に示したように，第VIII因子関連抗原をはじめHLA-DR, LDL-receptor, ICAM-1, human endothelial antigenおよびthrombomodulin等のマーカーは陽性であった．Vimentinはこの*in vivo*実験では陽性であったが，培養糸球体内皮細胞では陰性であり，培養によりvimentinの発現が抑制されている可能性がある．また，ELAM-1が尿細管周囲の血管内皮に陰性であったが抗体の特異性によるものと考えられた．これらの結果より大血管や毛細血管系の内皮細胞の特性と共通する機能を有すると考えられた．しかし，プロスタグランディン（PG）代謝において，プロスタサイ

クリン（PGI_2）ではなく主にPGE_2を産生すること[4]が報告されており，大血管系の内皮細胞に比し，PG代謝が異なる可能性がある．また，Kinjoら[7]は糸球体内皮細胞と腎内の毛細血管内皮細胞の *in vivo* における相違を免疫組織化学的に検討している．尿細管周囲の毛細血管内皮細胞がOKM5陽性，HLA-DR陽性，第Ⅷ因子陰性，interleukin（IL）-1陽性であるのに対し，糸球体内皮細胞はOKM5陰性，HLA-DR陽性，第Ⅷ因子陽性，IL-1陽性であり免疫応答における両細胞の違いを指摘している．我々の検討では尿細管周囲の血管内皮細胞において第Ⅷ因子とHLA-DRはともに陽性であり，使用した抗体の特異性の違いによると考えられた．今回，OKM5の局在は検討しなかったが，腎移植後の拒絶反応が尿細管周囲の血管内皮細胞を介して起こっていることから類推すると，両細胞における免疫応答の機能が異なる可能性は否定できない．Nittaら[8]は免疫抑制剤であるサイクロスポリンA（CyA）の培養糸球体内皮細胞に対する直接作用を検討しており，大動脈由来の内皮細胞に比し，CyAによる障害をうけやすいと報告している．また，HLA-DRあるいはHLA-DQは全身性エリテマトーデスにおいて糸球体内皮細胞への発現が増加すること[9]，さらに，ICAM-1は腎移植後の拒絶反応の際に糸球体内皮細胞，尿細管上皮および浸潤細胞に出現する程度が増加すると報告している[10]．これらの所見を総合すると，糸球体内皮細胞は種々の面で他の血管系の内皮細胞と共通の特性を持ちつつ，一方では免疫応答や炎症の場において血管内皮細胞と異なるユニークな役割を演じている可能性を示唆するものとして注目される．今後，*in vivo* および *in vitro* の両面からの研究より糸球体内皮細胞の生物学的な特徴が明らかになることにより，糸球体疾患のメカニズムについて新たな視点をもたらすと考えられる．

文　献

1) **重松秀一**：糸球体内皮細胞．「Annual Review 腎臓」pp1-6，中外医学社，東京（1989）
2) **Ballermann BJ**: Regulation of bovine glomerular endothelial growth in vitro. Am J Physiol 256：C182-C189, 1989
3) **Marsden PA, Dorfman DM, Collins T et al**: Regulated expression of endothelin-1 in glomerular capillary endothelial cells. Am J Physiol 261：F117-F125, 1990
4) **Nitta K, Simonson MS, Dunn MJ**: The regulation and role of prostaglandin biosynthesis in bovine glomerular endothelial cells. J Am Soc Nephrol 2：156-163, 1991
5) **Uchida K, Ballermann BJ**: Sustained activation of PGE_2 synthesis in mesangial cells cocultured with glomerular endothelial cells. Am J Physiol 263：C200-C209, 1992
6) **川村哲也，高添一典，北村正敬**：糸球体構成細胞の構造と機能．臨床科学　29：211-221, 1993
7) **Kinjo T, Takashi M, Miyake K et al**: Phenotypic heterogeneity of vascular endothelial cells in the human kidney. Cell Tissue Res 256：27-34, 1989
8) **Nitta K, Uchida K, Horita S et al**: Cyclosporin A induces glomerular endothelial injury in vitro. Acta Pathol Jpn (in press)
9) **Yokoyama H, Takabatake T, Takeda M et al**: Up-regulated MHC-class II antigen expression and β-interferon and soluble interleukin-2 receptor in lupus nephritis. Kidney Int 42：755-763, 1992
10) **Kanagawa K, Ishikura H, Takahashi C et al**: Identification of ICAM-1 positive cells in the nongrafted and transplanted rat kidney. An immunohistochemical and ultrastructural study. Transplantation 52：1057-1062, 1991