（東女医大誌　第62巻　第6・7号
頁　530～534　平成4年7月）

原　著

70歳以上の高齢者髄膜腫41例の臨床病理像

東京女子医科大学　脳神経センター脳神経外科
[1]同　第二病院脳神経外科，[2]至誠会第二病院
久保（クボ）　長生（オサミ）・田鹿（タジカ）　安彦（ヤスヒコ）・村垣（ムラガキ）　善浩（ヨシヒロ）　・中村（ナカムラ）　安伸（ヤスノブ）
青木（アオキ）　伸夫（ノブオ）・加川（カガワ）　瑞夫（ミズオ）・神保（ジンボ）　実（ミノル）[1]・今永（イマナガ）　浩寿（ヒロトシ）[2]

（受付　平成4年3月16日）

Clinicopathological Study of 41 Intracranial Meningiomas in the Elderly

Osami KUBO, Yasuhiko TAJIKA, Yoshihiro MURAGAKI, Yasunobu NAKAMURA, Nobuo AOKI, Mizuo KAGAWA, Minoru JIMBO[1] and Hirotoshi IMANAGA[2]
Department of Neurosurgery, Neurological Institute, [1]Department of Neurosugery, Dai-ni Hospital, Tokyo Women's Medical College and [2]Department of Neurosurgery, Shiseikai Hospital

A series of 41 meningiomas in elderly patients, over 70 years-old, investigated by clinicopathological study, is reviewed. The incidence rates was increases after 1980.

The clinical picture was differed from younger patients. The slowly-progressive impairment of gait and the vertigous disorder are seen. The localization of tumors are 20 convexity, 8 sphenoidal, 7 posterior fossa, 3 falx, 2 frontal and 1 parasagittal region.

The characteristic pictures of histological examination are following;

1) Meningotheliomatous meningioma and fibrous meningioma are mainly seen.
2) Fibrous meningiomas are often shown calcification, ossification and fibroma-like feature.

はじめに

脳神経外科領域において65歳から70歳以上の高齢者を対象とする外科的治療の機会が増している[1)~4)]．とくに髄膜腫は良性の腫瘍であり，CTスキャンの出現による診断率の向上により今後さらに治療の対象となりうると考える．今回，われわれは21年間で東京女子医科大学脳神経外科およびその関連施設で経験した髄膜腫のうち70歳以上の41症例について臨床病理学的に検討したので報告する．

対象と方法

1970年から1991年での間に東京女子医科大学脳神経外科および関連施設で経験し，病理学的に検索し得た髄膜腫は535例である．いわゆる高齢者の対象になる65歳以上の症例は86例である．近年は高齢者を70歳以上と定義づけるのが一般的であり，この中で70歳以上の41例について検索した．

65歳以上の髄膜腫は86例で，全体の16％であった．この中で今回の検索対象となった70歳以上の高齢者の髄膜腫は41例で，7.6％である．年度別に見ると1970年から1974年までは1例もなく，70歳以上の症例はすべて1975年度にCTスキャンが導入された以後のものである．性別は男性7，女性34例である．年齢別には70歳から75歳までが32例であり，76歳から79歳までが8例，80歳以上は1例である（表1）．

初発症状は眩暈，歩行障害等が26例，痙攣発作が6例，痴呆症状が3例，頭痛が2例，incidental

表1　年齢別および年度別症例数

年　齢　分　布	例
70—75歳	32例
76—79歳	8例
80—85歳	1例

年度別手術症例	例
1975—1979年	5例
1980—1985年	14例
1986—1990年	16例
1991年	6例

表2　腫瘍の発生部位別症例数

発　生　部　位	例
Convexity	20
Sphenoidal	8
Posterior	7
Falx	3
Frontal	2
Parasagittal	1

は2例である．このように我々の症例は歩行障害や軽いふらつきなどが初発症状であることが多くみられた．

一般的にはincidentalに発見される高齢者の髄膜腫は多いとされる．このことはCTスキャンの普及で軽い症状や外傷などでCTスキャンを施行する機会が増加したためである．

図1は75歳の症例で軽度頭部外傷を受け，この際にCTスキャンが施行され，頭頂部の髄膜腫が発見されたものである．

発生部位別では41例と少数であるために成人一般例と比較はできないが，大脳円蓋部が20例，蝶形骨縁が8例，後頭蓋窩が7例等である（表2）．傍矢状洞部が少なく，後頭蓋窩が多い傾向にあった．

次に，CTスキャンでの腫瘍周辺の浮腫像の有無について検討した．施設が多数にわたっているために30例の症例にしか検索できなかった．30例中9例，30%に腫瘍周辺の浮腫をみた．これは比較的すべての年齢層の髄膜腫から見ると低吸収域即ち脳浮腫の頻度はやや低い．

図2は前頭蓋底部の髄膜腫であるが腫瘍は大きいが浮腫はほとんど見られない．しかし，円蓋部の症例で腫瘍は図3のごとく比較的小さいのに周辺の脳浮腫が著明な症例もある．この腫瘍周辺の浮腫の程度は腫瘍の大きさと同様に臨床症状に影響を及ぼしている．

組織学的分類ではmeningotheliomatous typeが15例，fibrous typeが14例，transitional typeが6例，angiomatous typeが4例およびmalignant

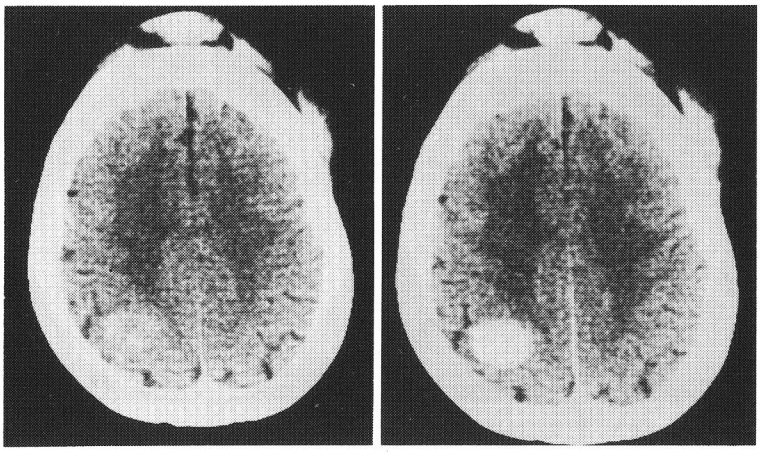

図1　頭頂葉円蓋部髄膜腫のCT像　左：単純CT，右：造影CT
右前頭部に皮下血腫が見られる．本例は頭部外傷でCTをとり腫瘍が発見された．腫瘍周辺にも低吸収域は見られない．

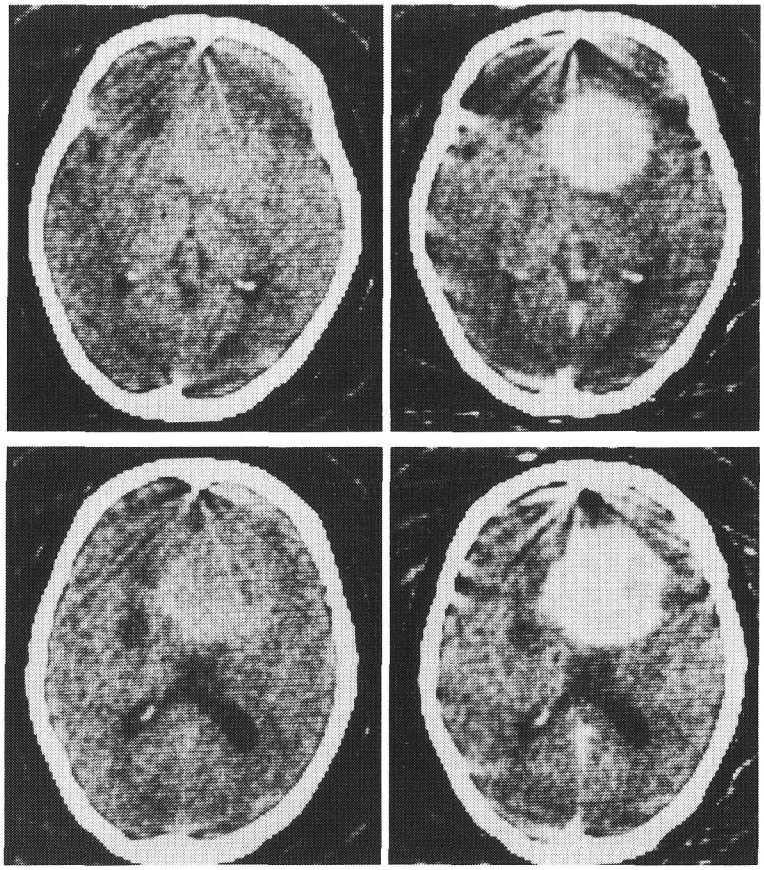

図2　前頭蓋部髄膜腫のCT像　左：単純CT, 右：造影CT
腫瘍周辺の低吸収域はほとんど見られない.

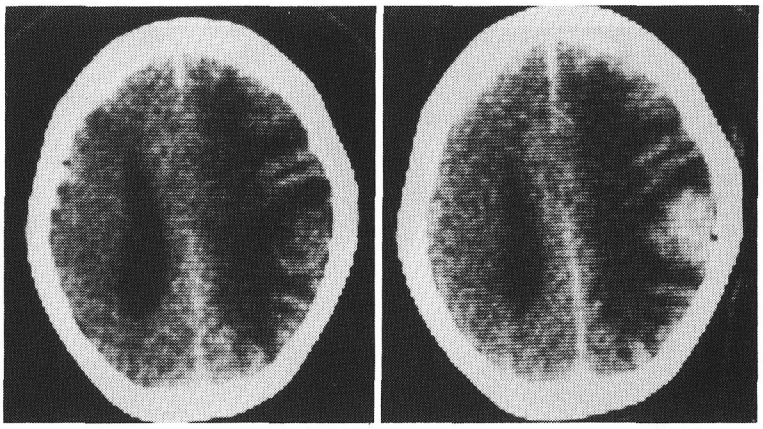

図3　円蓋部髄膜腫のCT像　左：単純CT, 右：造影CT
腫瘍は比較的小さいが腫瘍周辺に著明な低吸収域が見られる.

表3　70歳以上の髄膜腫病理組織学的分類

組織学的分類	例（%）
Meningotheliomatous meningioma	15(36.5)
Fibrous	14(34.1)
Transitional	6(14.6)
Angiomatous	4(9.7)
Malignant	2(4.8)
Total	41(100%)

表4　65歳以上の髄膜腫の病理組織学的分類

組織学的分類	例（%）
Meningotheliomatous meningioma	28(32.5)
Fibrous	27(31.5)
Transitional	16(18.8)
Angiomatous	12(13.9)
Malignant	3(3.3)
Total	86(100%)

type が2例であった（表3）.

これは，65歳以上の症例の組織学的頻度とも同様の傾向であった(表4）．この内多発症例は3例である．

組織学的な特徴は従来の報告[2)3)]とあまり変わりはないが angiomatous type が4例とやや多い傾向にある．41例中1970年代の症例は僅かに5例であり，36例は1980年以降である．このためか手術による死亡例は見られなかった．

考　察

高齢者の原発性脳腫瘍は増加しているかという問題については Boyle[1)]が診断技術の向上と実際の発生率の増加を理由に多くの国で僅かながら増加傾向にあると報告している．しかし，わが国の全国統計でも70歳以上の原発性脳腫瘍は1973年以前を1とすると1974年から1978年は3.8で，1979年から1983年では12.3と著明に増加している[5)]．髄膜腫に関しても同様の傾向である．これは欧米に比較すると著明な伸び率であり，このことはわが国での平均寿命の急激な延長と画像診断技術の飛躍的向上によるものと思われる．

脳腫瘍組織別にみると各種の神経膠腫は年々減少しているが髄膜腫は増加傾向にある．

高齢者の髄膜腫は Godfrey[6)]の65歳以上の111例の脳腫瘍シリーズでは17例，15%である．我々の施設では65歳以上は16%で70歳以上は7.6%である．

性別では女性に多い傾向は変わりがない．発生部位に関しては蝶形骨縁に比して後頭蓋窩が多い傾向にある．これは岡田ら[7)]の報告と同様である．

発症様式は眩暈，歩行障害等で CT スキャンを行い診断されることが多くなっている．比較的軽い症状や痴呆や脳梗塞とされている症例での画像診断の必要性が求められる．

CT 像での腫瘍周囲浮腫や強い圧迫像はその予後に左右されるとの報告がある．今回の検索では他施設にわたっていたため全例の充分な結果は得られない．腫瘍周囲の浮腫の出現は検索できた範

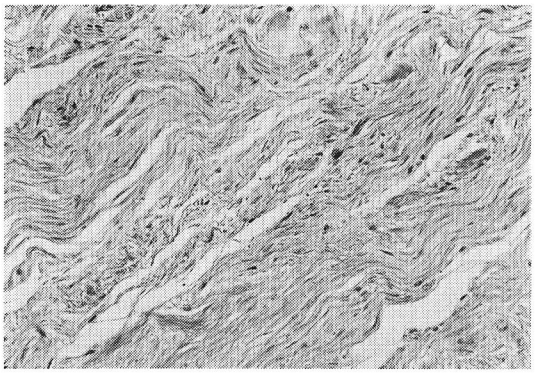

図4　Fibrous meningioma では collagen fiber を多数認め線維化が著明である．(HE, ×200)

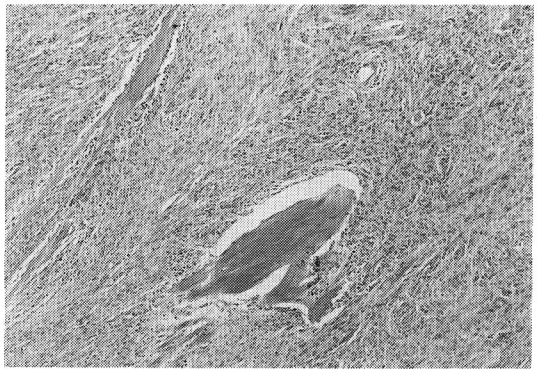

図5　Fibrous meningioma：腫瘍組織内に骨化が見られた．(HE, ×200)

表5　髄膜腫の組織型と発生頻度

組　織　型	Jellinger(1975)[10]	Chan(1984)[9]	Our cases(1992)
Meningothel.	52.3%	21.0%	36.5%
Fibrous	4.9%	27.4%	34.1%
Transitional	27.7%	39.9%	14.6%
Angiomatous	10.4%	4.9%	9.7%
Malignant	1.1%	6.8%	4.8%

囲では約30%に陽性であった．この浮腫の原因はまだ解明されていないが，腫瘍直下のくも膜の腫瘍による損傷程度が原因の一部であると考えられる[8]．

今回の検索では高齢者の方が周辺の浮腫の出現頻度は低い傾向にあった．

病理組織学的検索では meningotheliomatous type と fibrous type がほぼ同数である．一般的に組織像と年齢との関係は述べられていない．本検索では fibrous type で collagen fiber を多数認め線維化の著明な症例が4例見られた．さらに一部には骨化が見られたのが特徴である（図4，5）．Jellinger[9]，Chan ら[10]の全年齢層における髄膜腫の組織学的分類と比較すると今回の症例は fibrous type が多い傾向にある（表5）．

ま と め

1）535例の髄膜腫の内65歳以上は86例で16%である，この内70歳以上の高齢者の髄膜腫は41例で全体の7.6%であった．

2）初発症状は眩暈，歩行障害など比較的軽度の症例が多かった．

3）発生部位は convexity が最も多く，posterior fossa が比較的目立った．

4）組織学的には meningotheliomatous meningioma と fibrous meningioma が多くみられた．fibrous type では繊維化や時に骨化が見られたことが特徴である．

本論文の一部は第5回老年脳神経外科研究会（1992．2．東京）にて発表した．

文　献

1) **Boyle P, Maisonneuve P, Saracci R et al**: Is the increased incidence of primary malignant brain tumors in the elderly. J Nat Cancer Inst 82：1595-1596, 1990

2) **Djindjian M, Caron JP, Athayde AA et al**: Intracranial meningiomas in the elderly (over 70 years old)：A retrospective study of 30 surgical cases. Acta Neurochir (Wien) 90：121-123, 1988

3) **Rengachary SR, Suskind D**: Meningiomas in the elderly and asymptomatic meningioma. *In* Meningioma (Al-Mefty O ed) pp153-159, Raven Press, New York (1991)

4) **寺本　明，高倉公明**：高齢者脳腫瘍の診断と治療．Geriatr Med 26：59-63, 1988

5) **脳腫瘍全国統計委員会**：脳腫瘍全国集計調査報告．7号，1990

6) **Godfrey JB, Caird FI**: Intracarnial tumors in the elderly diagnosis and treatment. Age Ageing 13：1152-1158, 1984

7) **岡田達也，木戸岡実，中洲　敏ほか**：高齢者の髄膜腫—34例の検討—．日外宝　59：258-262, 1990

8) **Ide M, Jimbo M, Kubo O et al**: Peritumoral brain edema associated with meningioma. Neurol Med Chir (Tokyo) 32：635-671, 1992

9) **Chan RC, Thompson GB**: Morbidity, mortality and quality of life following surgery for intracranial meningiomas: A retrospective study in 257 cases. J Neurosurg 60：52-60, 1984

10) **Jellinger K**: Histological types and prognostic problems in meningiomas. J Neurol 208：279-298, 1975