〔東女医大誌　第61巻　第9号
頁　919～923　平成3年9月〕

臨床報告

肝内結石症に合併した肝膿瘍が胃壁に穿通し胃粘膜下膿瘍を形成した1例

東京女子医科大学　消化器病センター　消化器外科（主任：羽生富士夫教授）
太田　岳洋・中村　光司・吉川　達也・新井田達雄
吾妻　司・竹田　秀一・平野　宏・田中　譲
戸田　博之・羽生富士夫
同　内視鏡科
村田　洋子・鈴木　茂

（受付　平成3年5月21日）

A Case of Intra-Hepatic Calculi Complicated with Gastric Submucosal Abscess due to Penetration of Liver Abscess

Takehiro OTA, Mitsuji NAKAMURA, Tatsuya YOSHIKAWA, Tatsuo ARAIDA, Tsukasa AZUMA, Shuichi TAKEDA, Hiroshi HIRANO, Yuzuru TANAKA, Hiroyuki TODA, Yoko MURATA*, Shigeru SUZUKI* and Fujio HANYU

Department of Surgery (Director: Prof. Fujio HANYU) and *Department of Endoscopy, Gastrointestinal Institute, Tokyo Women's Medical College

A case of intra-hepatic calculi complicated with gastric submucosal abscess due to penetration of liver abscess was presented. The patient is 66-year-old woman who had received cholecystecotmy for cholecystolithiasis 20 years before this admission. She was admitted into the hospital with severe upper abdominal pain and high fever. Computed tomography showed cystic dilatation of the left intra-hepatic duct with intra-hepatic calculi and cystic lesion in the cardiac portion of the stomach. Upper gastrointestinal endoscopy revealed submucosal abscess of the stomach. Percutaneous transhepatic cholangiography didn't detect fistula formation, but penetration of the liver abscess due to intrahepatic calculi was strongly suspected. The fistula formation between the left intra-hepatic duct and the stomach was recognized intraoperatively. Left lobectomy of the liver and choledocho-jejunostomy were performed. The incidence of liver abscess due to intrarahepatic calculi in our institute is 5.3% (11/209), but the penetration into the stomach is very rare, since no similar patient had been reported in past Japanese literatures.

緒　言

肝内結石症は時に肝膿瘍を合併し[1)2)]治療に難渋することがある．最近我々は肝内結石症に合併した肝膿瘍が胃壁に穿通し，胃粘膜下に膿瘍を形成した症例を経験した．肝膿瘍が横隔膜下に穿破した症例の報告はいくつかあるが胃壁と瘻孔を形成した報告はなく，非常に珍しい症例と考えられたため若干の文献的考察を加えて報告する．

症　例

患者：66歳，女性．

主訴：心窩部痛，発熱．

家族歴：特記すべきことなし．

既往歴：昭和45年胆石症にて胆嚢摘出術を受ける．

現病歴：昭和59年頃より時々発熱と心窩部痛を繰り返すようになり，そのたびに近医受診し投薬を受けていた．平成2年4月激しい上腹部痛と発熱を生じ近医を受診．肝内結石症を指摘され，さらに上部消化管造影にて胃粘膜下腫瘍の診断を受け当センター転院となった．

入院時現症：体格軽度肥満，栄養良好，腹部は平坦で軟，特に腫瘤を触知せず，貧血はなく黄疸も認めなかった．また体温は入院時には正常であった．

入院時検査成績：肝機能検査ではGOT 21KU, GPT 12KU, T. Bil 0.3mg/dl と正常であったが，ALP 563IU, LAP 362GU, γ-GTP 71mu/ml と胆道系酵素は高値を示した．アミラーゼは314U/ml リパーゼは20U/ml と正常であった．血液像ではWBC 6,060/mm³, RBC 381万/mm³と正常範囲であった．腫瘍マーカーもCEA　1.0ng/ml, CA19-9 1U/ml と正常範囲であった（表）．

腹部コンピュータ断層撮影所見（以下腹部CTと略）：肝左葉は著明に萎縮し左葉外側区域の胆管は嚢腫状に拡張，内腔に石灰化を生じた肝内結石を認めた．さらに胃噴門部に嚢腫状の腫瘤を認めた．右葉は特に異常所見を認めなかった（写真1）．

表　入院時検査成績

TP	7.7 g/dl	AMY	314 U/l
Alb	3.5 g/dl	LIP	20 U/l
T.Bil	0.3 mg/dl	BUN	12.3 mg/dl
D.Bil	0.2 mg/dl	Cr	0.6 mg/dl
GOT	21 KU	Na	140 mEq/l
GPT	12 KU	K	4.0 mEq/l
LDH	155 mU/ml	Cl	95 mEq/l
ALP	563 IU	WBC	6,060 /mm³
LAP	362 GU	Hb	12.2 g/dl
chE	0.79 ΔPH	Pl	330,000 /mm³
γ-GTP	71 mU/ml		

腹部超音波所見（以下USと略）：肝S2, S3の胆管は著明に拡張し内腔に結石によると思われるstrong echoを認めた．

上部消化管X線所見：噴門部から穹隆部にかけて圧排所見を認めた．粘膜面には特に不整像を認めなかった．

上部消化管内視鏡所見：噴門部前壁に粘膜下腫瘍と思われる半球状の隆起性病変を認めた．隆起の頂部は白色調を呈しており同部を穿刺してみたところ白色の膿汁が流出した（写真2）．培養にて*E. coli*が検出された．

超音波内視鏡所見（以下EUSと略）：噴門部に粘膜下腫瘍を認めた．echo levelは全体にhighであったが内部に一部lowな部位を認めた．腫瘤は肝左葉と接しており左葉内には拡張胆管と肝内結石を認め肝膿瘍が胃壁に穿通して生じた胃壁内膿瘍が疑われた（写真3）．

内視鏡的逆行性膵胆管造影所見（以下ERCPと略）：十二指腸乳頭は憩室のなかに開孔しており膵胆管合流異常は認めなかった．胆管の開孔部は開大しており胆汁の流出は良好であった．胆道造影にては総胆管と右肝管の拡張を認め右胆管にpneumobiliaを認めたが，明かな結石像はなかった．また左肝管は造影されなかった．

経皮経肝胆道造影所見（以下PTCと略）：ERCPで造影されなかった拡張した左肝内胆管にたいし，US下にPTCを施行した．S2, S3の枝は著明に拡張し内腔に結石と思われる透亮像を認

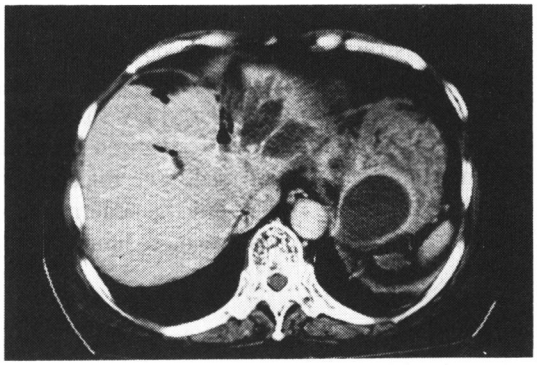

写真1　腹部CT所見
左葉外側区域の胆管の嚢腫状拡張と内腔の結石，さらに胃噴門部に嚢腫状の腫瘤を認める．

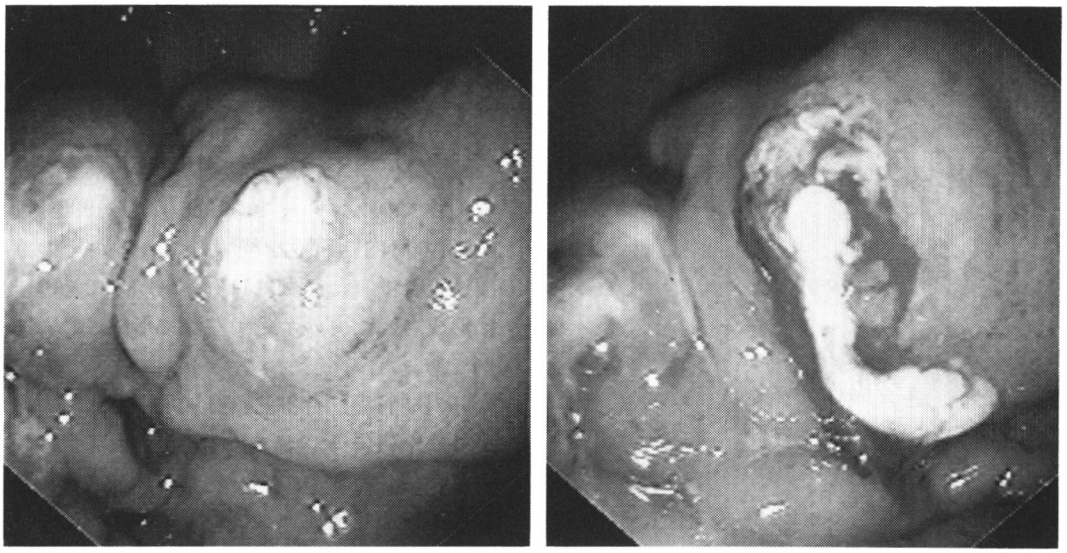

写真 2　上部消化管内視鏡所見
噴門部前壁に粘膜下腫瘍と思われる半球状の隆起(左)．隆起の頂部より白色の膿汁の流出を認める(右)．

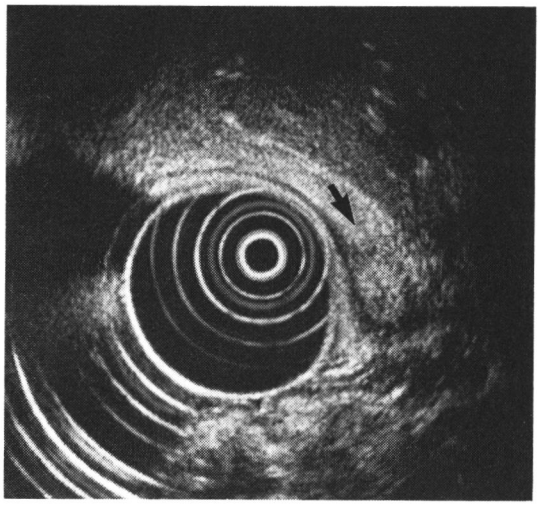

写真 3　EUS 所見
噴門部に粘膜下の腫瘍性病変を認める(矢印)．病変部は肝左葉と接している．

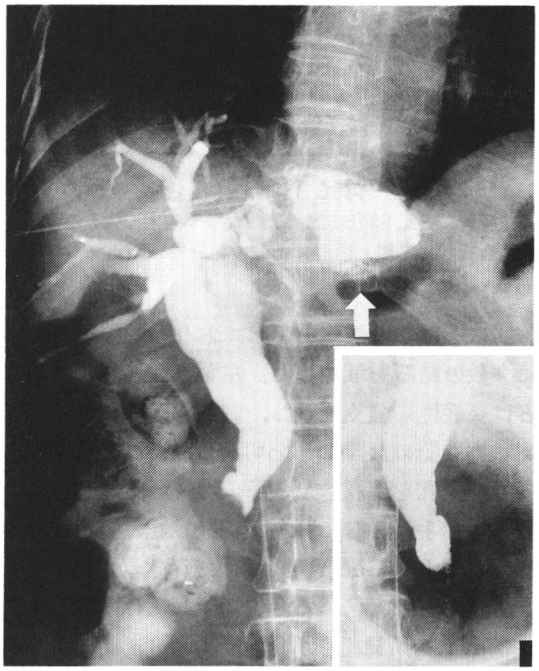

写真 4　PTC 所見
左肝管 S2，S3の枝は嚢腫状に拡張し内腔に結石と思われる透亮像を認める(矢印)．総胆管，右肝管とも拡張を認めるが，結石ははっきりしない．

めた(写真 4)．造影剤は狭窄部を越えて総胆管に流出したが，左肝管と胃噴門部との瘻孔は証明されなかった．しかし検査所見を総合すると肝内結石により生じた肝膿瘍が胃壁に穿破し粘膜下に膿瘍を形成したものと考え手術を施行した．

手術所見：上腹部正中切開にて開腹．肝左葉は

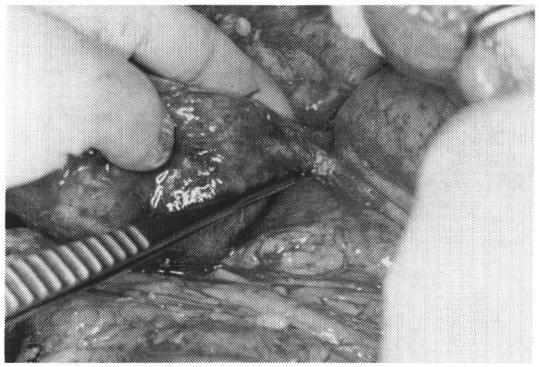

写真5　術中写真
肝左葉下面と噴門部の間に索状物を認める．

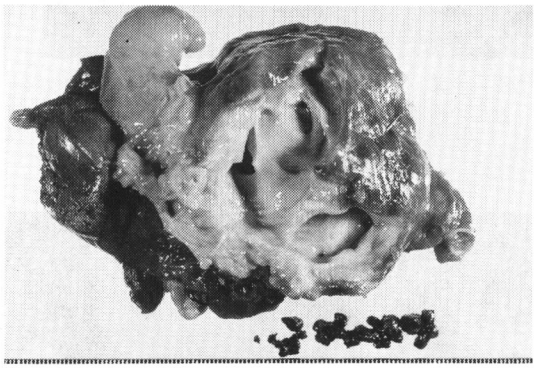

写真6　切除標本所見
左肝管はS2，S3分岐部で著明な狭窄を有し，その末梢は嚢腫状に拡張，内腔に多数の結石を認める．

著明に萎縮し線維化を生じており，触診にて内部に多数の結石を触知した．左葉下面と胃噴門前壁とは炎症性に強く癒着し，剝離を進めると一条の索状物を認めた．これを切除したところ胃内腔へ通じる瘻孔を確認した(写真5)．肝内結石症に対する根治手術として肝左葉切除，肝外胆道切除，肝管空腸 Roux-en-Y 吻合術を施行し，さらに瘻孔を胃壁の一部も含めて合併切除し縫合閉鎖した．

摘出標本所見：左肝管はS2，S3分岐部にて著明な狭窄を有し，その末梢の胆管は拡張，内腔に多数の結石と膿汁の充満を認めた（写真6）．

術後経過は良好で遺残結石や吻合部狭窄もなく術後4週間で退院した．

考　察

本症例は肝左葉の肝内結石に合併した肝膿瘍が胃壁に穿通して胃粘膜下に膿瘍を形成したのち胃内へドレナージされていたと考えられる症例である．

肝内結石が肝膿瘍を合併する頻度はあまり高くなく，槇ら[3]によれば44例中1例と報告されている．我々のセンターでは1968年から1990年の間に209例の肝内結石症を経験しているがそのうち肝膿瘍を合併した症例は11例（5.3%）であり，右葉に形成されたもの7例，左葉に形成されたもの4例であった．

肝内結石症に合併した肝膿瘍が穿破した症例はいくつか報告[4)5)]されている．いずれも肝左葉の膿瘍が穿破したもので，肝左葉下面や左横隔膜下に膿瘍を形成して悪寒戦慄をともなった発熱と筋性防御をともなった激しい左上腹部痛を生じる．ときに膿胸を合併し呼吸困難を生じることもある．

横隔膜下膿瘍の発症の型については Whipple[6]は，①一度に大量の汚染が腹腔内に生じた場合に急性に発症する sudden 型，②腹腔内の炎症性疾患から潜行性に発症する insidious 型，③開腹術後に生じる postoperative 型，に分類しているが，肝膿瘍の穿破した場合は①の sudden 型を呈することが多い．

横隔膜下膿瘍の存在診断に関しては臨床症状，胸腹部のX線撮影の他，CT，USなどにて比較的容易に診断が可能である．治療としてはすみやかに胆道のドレナージ，肝膿瘍のドレナージ，穿破した膿瘍のドレナージを行って全身状態の改善をはかったのちに，胆道系の精査を行ってから肝内結石症に対する根治手術を施行することが必要と考えられる．

本症例は20年前に胆石症の診断にて胆嚢摘出術を受けているが，その後もときどき原因不明の発熱を繰り返し平成2年の4月に激しい発熱と心窩部痛にて近医を受診している．しかし症状は対症療法にて治まり当センター来院時は心窩部に軽度の圧痛を認めるのみであった．以前からの発熱は肝内結石による胆管炎によるものと推測され，左葉の胆管炎を繰り返すことにより肝左葉下面と胃が癒着していたために穿破した膿瘍が腹腔内に漏れる事なく胃壁に穿通して胃粘膜下に膿瘍を形成

し，それが胃粘膜下腫瘍としてとらえられたのであろう．膿瘍はそのまま胃内へ自然にドレナージされたため発熱，腹痛等の症状は消失したものと考えられた．

我々は術前にPTCや内視鏡を用いた粘膜下膿瘍の造影を行って瘻孔の証明を試みたが瘻孔は造影されず，最終的には術中肝左葉下面と胃噴門部の間に索状物を認め，それを切断し閉鎖されてしまった瘻孔を確認した．肝内結石症に合併した肝膿瘍が消化管と瘻孔を形成してドレナージされるということは非常に稀で我々が検索し得た限りでは本邦報告例はなかった．

肝内結石症に対する根治手術としては左葉切除に加えて肝外胆道切除，胆管空腸Roux-en-Y吻合術を施行した．本症例は，左肝内胆管の嚢腫状の拡張と狭窄をともなっており我々の分類では[7]先天性を強く疑うものと考えられた．このような症例は狭窄部を含めた肝切除の絶対的な適応と考えている．さらに総胆管と右肝内胆管には結石は認められなかったが明らかな拡張を示しており，乳頭が憩室内に開孔していることによる胆汁の流出障害も考え，肝外胆道切除・胆道再建を施行した．

結　語

肝内結石症に合併した肝膿瘍が胃壁に穿通して胃粘膜下に膿瘍を形成した非常に稀な1例を経験したので報告した．

なお，本論文の要旨は第738回外科集談会にて報告した．

文　献

1) **中村光司，羽生富士夫，吾妻　司**：肝内結石症に対する肝切除に関する検討．外科　53：183-185，1991
2) **中村光司**：肝内結石に対する肝切除．日消外会誌　23：122-125，1990
3) **槇　哲夫，佐藤寿雄，松代　隆ほか**：肝内結石症の外科的治療，特に治療方針を中心として．外科　32：777-786，1970
4) **水上泰延，長嶋孝昌，古田　環ほか**：左横隔膜下膿瘍．左膿胸で発生した肝内結石症の1治験例．日消外会誌　20：2623-2626，1987
5) **堀田敦夫，深井泰俊，菊川政男ほか**：左肝内結石による肝膿瘍が左横隔膜下に穿破した1治験例．臨と研　58：134-138，1981
6) **Whipple AO**：A study of subdiaphragmatic abscess. Am J Surg 40：1-4，1926
7) **中村光司，羽生富士夫，吉川達也ほか**：肝内結石症に対する肝切除術の適応と方法．消化器外科　13：473-482，1990