東女医大誌　第61巻　第3号
頁　259～262　平成3年3月

臨床報告

異所性乳腺より発生した線維腺腫の1例

東京女子医科大学附属第二病院　外科
小林　浩司・芳賀　駿介・清水　忠夫・飯田　富雄
今村　洋・蒔田益次郎・渡辺　修・梶原　哲郎

（受付　平成2年10月30日）

A Case of Fibroadenoma in Extramammary Breast Tissue

Koji KOBAYASHI, Shunsuke HAGA, Tadao SHIMIZU, Tomio IIDA, Hiroshi IMAMURA, Masujiro MAKITA, Osamu WATANABE and **Tetsuro KAJIWARA**
Department of Surgery, Tokyo Women's Medical College Daini Hospital

This paper reports a recent case of firoadenoma occurring in accessory mammary glands in the axilla. A 45-years old woman visited our department in March 1990 because she had noted a mass the size of a small finger end in the right axilla in early February of that year. A soft mobile flat mass with a smooth surface, measuring 17×15 mm, was palpated in the right axilla. Ultrasonography revealed a tumorous shadow showing uniform low internal echoes with a clear border. Mammography showed no tumorous shadow or calcification. The tumor was resected for biopsy under a diagnosis of right axillary lymph node swelling. Histopathological examination showed a mixture of fibroadenomatous tissue and compressed existing mammary tissue, leading to a diagnosis of fibroadenoma arising from ectopic mammary glands.

Including the present case, 80 cases of ectopic mammary tumor have been reported in Japan. Forty-six breast cancer, 9 mastopathies and 5 fibroadenomas. The axilla was the most frequent site of involvement, accounting for 48 (80%) of the 60 cases.

はじめに

異所性乳腺とは，乳腺組織が本来の主乳腺組織から離れて別個に存在するもので，大別して副乳腺と迷入乳腺に分けられる．異所性乳腺からは正常乳腺と同様に乳癌などの腫瘤が発生することが知られているが，線維腺腫は極めて稀とされている．今回われわれは，腋窩副乳腺に発生した線維腺腫の1例を経験したので若干の文献的考察を加え報告する．

症　例

患者：45歳，女性，主婦．

主訴：右腋窩腫瘤触知．

家族歴：特記すべきことなし．

月経歴および既往歴：17歳で初潮，以後月経周期30日整．44歳の時子宮筋腫にて子宮摘出術施行（両側附属器は温存），以後閉経．

妊娠，分娩歴：5回経妊2回経産．26歳，28歳，正常分娩．31歳，34歳，38歳，人工妊娠中絶．

現病歴：平成2年2月初旬より右腋窩部の小指頭大の腫瘤に気づき，同年3月14日当科受診．なお，この間疼痛や腫瘤増大はなかった．

現症：右腋窩に大きさ17×15mm，境界明瞭，表面平滑の扁平腫瘤を触知．弾性軟で，可動性は良好であった．なお疼痛，発赤は認められなかった（図）．また両側乳房に腫瘤や炎症所見は認めず，対側腋窩を含め他の表在リンパ節も触知しなかった．

一般血液検査所見：末梢血液検査では，貧血や

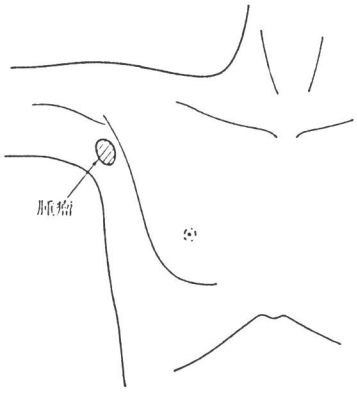

図　局所所見
17×15mm, 境界明瞭，表面平滑，弾性軟，可動性良好.

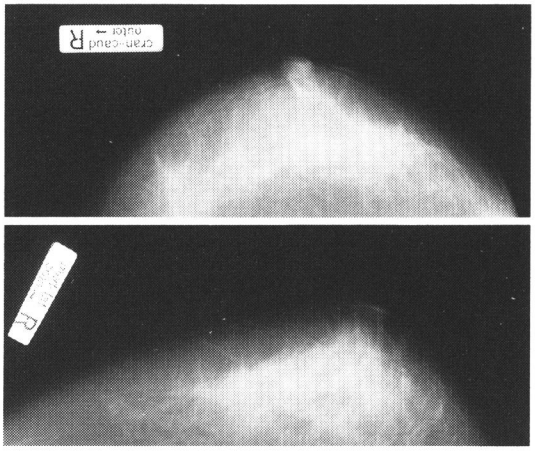

写真 2　乳腺 X 線検査所見
腫瘤陰影や石灰化像は，認められない.

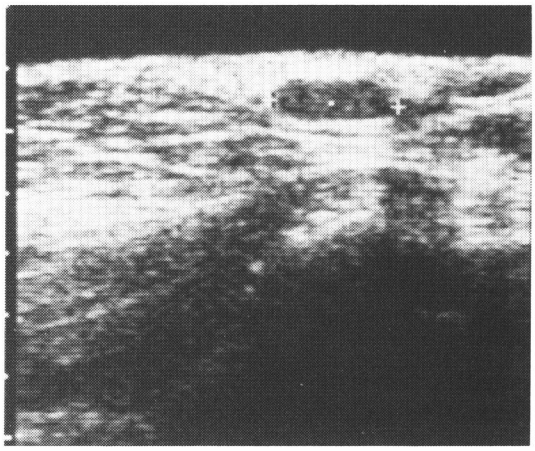

写真 1　超音波検査所見
扁平な低エコー像を示す大きさ21×18mm の腫瘤陰影を認める.

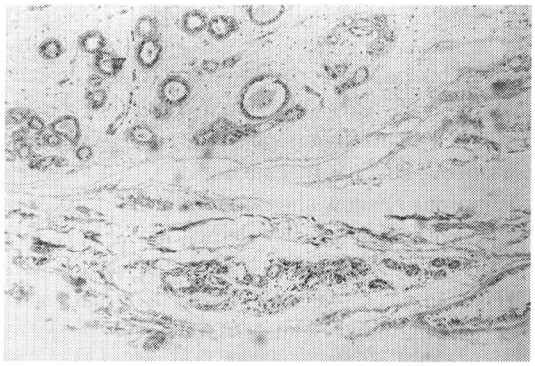

写真 3　病理組織学的所見
圧排された既存の乳腺組織と線維腺腫の組織の混在を認める.

白血球増加症は認められず，生化学検査においても異常はなかった.

超音波検査所見：右腋窩に大きさ21×18mm の扁平な低エコー像を呈する腫瘤陰影を認めた. 境界は明瞭で，内部エコーは均一，後方エコーの増強を認めた（写真 1）.

乳線 X 線検査所見：両側乳房に，腫瘤陰影や石灰化陰影は認めなかった（写真 2）.

以上，局所所見より悪性腫瘍のリンパ節転移を含め悪性とは考えにくく，炎症性腋窩リンパ節腫大を最も疑い，確定診断のため同年 4 月18日摘出生検を施行した.

手術所見：右腋窩部の紡錘状皮膚切開で腫瘤摘出術を施行した. 周囲皮下脂肪組織とは鈍的に剝離可能であり，乳腺との連絡は認められなかった. 摘出標本は表面平滑で，周囲組織との境界は明瞭な大きさ18×13mm の類円形な腫瘤で，割面は，中心はやや硬いが周囲は軟で均一な灰白色であった.

病理組織学的所見：粘液腫様で細胞成分の少ない間質の中に，大小の乳管の増生，一部に小葉構造を認めた. 増生した乳管のなかには分泌物が充満し，嚢胞状に拡張しているところもみられた. また腫瘍の組織外には圧排された既存の乳腺組織

を認め，異所性乳腺より発生した線維腺腫と診断した（写真３）．

考　察

胎生期における乳腺の原基は，両側腋窩から鼡径部にかけて乳腺堤線上（embryonal milkline）に発育を遂げ，そのうち前胸部の左右一対のみが正常乳房として発育するものとされている[1]．その乳腺原基の退化過程における遺残産物は，異所性乳腺または過剰乳腺とよばれ，大別して副乳腺と迷入乳腺に分けられている．1915年 Kajava[2]はこれらをその臨床所見より８個のカテゴリーに分類した(表１)．すなわち乳頭，乳輪，腺組織の有無により分類し，乳頭，乳輪を認めないものを迷入乳腺由来とした．しかしながら，この分類では亜型が多く煩雑となり混乱を招く場合が多々みられ，最近では組織学的固有乳腺の有無を加えて両者を区別している[3]（表２）．

存在部位からみると，副乳腺は，本来の主乳腺から離れて存在する乳腺組織として副乳頭か固有乳管を有するもので，乳腺堤線上に存在するものが多い．一方迷入乳腺は，副乳頭も固有乳管もいずれも有せず組織発生途上における母乳腺組織からの離脱あるいは迷入によって生じるとされ[4]，腋窩に多く存在するがその他，胸骨傍，鎖骨下，心窩部などにもみられる[5]．このように両者は本来，形態発生学的にまったく別個のものであるが，実際にはその鑑別には苦慮することが多い．

自験例の腫瘍発生母地に，乳頭，乳輪はなかったが，組織学的に固有乳腺を有し，副乳腺由来と考えられた．

異所性乳腺の発生頻度は，本邦と諸外国との統計では若干の相違を認める．日本では5.9～14.4%，アメリカでは１～７%，イギリスでは約１%といわれ日本人に圧倒的に多い[6]．また欧米では男性の方が女性より多く，発生部位も乳腺より下に多くみられるのに対し，本邦では女性に多く，乳腺より上方，特に腋窩に多いとされている[1)7)]．

異所性乳腺組織から発生する腫瘍は稀とされている．1933年から1984年までの約50年の異所性乳腺発生腫瘍の本邦報告例は，松岡[3]らが乳癌34例を集計している．本邦報告例は，われわれが調べえたその後の報告とあわせると59例であり，その内訳は乳癌46例，乳腺症９例で，線維腺腫は自験例を含めて５例であった(表３)．それらの発生部位は，腋窩が60例中48例（80%）と最も多く，次に胸骨傍が６例（10%）と多かった．

異所性乳腺腫瘤のうち乳癌の発生頻度は46例（78%）と高頻度であるが，Chiari[8]によれば全乳癌症例の0.3%と少なく，好発部位は腋窩が最も多い．しかし皮膚浸潤（発赤，びらん，潰瘍など）を来している症例以外では，とくに乳頭，乳輪を伴わない異所性乳癌の診断は非常に困難であり，報告例をみても摘出生検後はじめて診断され，追

表１　Supernumerary breast

	Nipple	Areola	Gland tissue
Compelete breast	+	+	+
Supernumerary breast	+	−	+
Supernumerary breast	−	+	+
Aberrant gland tissue	−	−	+
Pseudomammoma	+	+	−
Polythelia	+	−	−
Polythelia areolaris	−	+	−
Polythelia pilosa	Only a patch of hair		

文献[2]より

表２　異所性乳腺の分類

	乳頭または乳輪	固有乳腺
副乳腺	+	+
	+	−
	−	+
迷入乳腺	−	−

文献[3]より

表３　本邦における異所性乳腺腫瘤の発生部位

	線維腺腫	乳腺症	乳癌	計
腋窩	4	9	35	48
胸骨傍			6	6
鎖骨下			1	1
乳房下			1	1
大胸筋下			2	2
不明	1		1	2
計	5	9	46	60

加手術を施行している例がほとんどである．異所性乳癌が腋窩に発生した場合は，近傍にリンパ節や血管系があるため転移を早期に来しやすいと考えられている[9]．そこで治療も，早期例には局所広範囲切除とリンパ節郭清が，また進行例，潜在性乳癌が疑われる症例には乳房切除術が適応であると考えられる[8]．

一方，異所性乳腺より発生した良性乳腺腫瘤は乳腺症，線維腺腫を含めて14例（12%）で線維腺腫は稀な症例である．そしてこれら腫瘤はほとんどが腋窩に発生している．しかしこれらの診断も異所性乳癌よりまして困難で脂肪腫，汗腺腫，粉瘤などと誤診されている例が多い．自験例も，炎症性リンパ節腫大と考えられた．治療は美容的，診断的意味も含めて腫瘤摘出術が最良と思われる．

正常乳腺組織における乳癌と良性腫瘍の発生頻度を考慮すると，異所性乳腺より発生した良性腫瘤については，未報告例や未発見例が多いことが推察される．そこで，腋窩に発生した腫瘤の診断治療に関しては乳癌の転移，異所性乳腺より発生した乳癌との鑑別診断を行うことが重要であるが，良性の異所性乳腺腫瘤の存在を充分念頭にいれて，過大治療にならないように管理することが必要であると思われる．

結　語

右腋窩部の異所性乳腺より発生した線維腺腫の1例を経験したので，若干の文献的考察を加えて報告した．

文　献

1) **園田民雄**：副乳．現代皮膚科学大系　第11巻（山村雄一編），pp182-185，中山書店，東京（1982）
2) **Kajava Y**：The proportion of supernumerary nipples in the Finnish population. Duodecim 31：143，1915
3) **松岡秀夫，上尾祐昭，桑野博行ほか**：腋窩の副乳腺より発生した乳癌の1例．癌の臨　30：387-391，1984
4) **越永従道，石井邦雄，荒井　徹ほか**：異所性乳腺に発生した線維腺腫の1例．臨床外科　46：1085-1089，1989
5) **de Cholnoky T**：Supernumerary breast. Arch Surg 39：926-941，1939
6) **沢辺元和，古川雅祥，濱田稔夫**：副乳の家族例．皮膚　29：732-736，1987
7) **藤森正雄**：胸部損傷，胸壁，乳房．現代外科学体系　29巻（木本誠二編），pp309-326，中山書店，東京（1968）
8) **Chiari HH**：Zur trage des karzinoms in aberrantem brustdrusengewebe. Beitr Klin Chir 197：307-314，1958
9) **弥生恵司**：異所性乳癌．乳癌の臨床　3：239-250，1988