〔東女医大誌　第60巻　第4号
頁　362～365　平成2年4月〕

臨床報告

IIb型残胃早期癌の1例

東京女子医科大学　附属第二病院外科（指導：梶原哲郎教授）
石川　信也・吉松　和彦・芳賀　駿介・矢川　裕一
熊沢　健一・今村　洋・大石　俊典・森　正樹
加藤　博之・小川　健治・梶原　哲郎

（受付　平成元年12月4日）

A Case of IIb Type of Early Cancer in the Remnant Stomach

Shinya ISHIKAWA, Kazuhiko YOSHIMATSU, Shunsuke HAGA, Hirokazu YAGAWA, Kenichi KUMAZAWA, Hiroshi IMAMURA, Toshinori OHISHI, Masaki MORI, Hiroyuki KATOU, Kenji OGAWA and **Tetsuro KAJIWARA**
Department of Surgery (Director: Prof. Tetsuro KAJIWARA)
Tokyo Women's Medical College Daini Hospital

A 51-year-old woman who had undergone Billroth II gastrectomy due to gastric ptosis 32 years ago, was admitted to our hospital because of chief complaint of heartburn and weight loss. Endoscopical examination revealed a irregullar mucosal lesion in the anterior wall of the remnant stomach along the gastrojejunostomy site. The biopsy specimen revealed signet ring cell carcinoma.

Histologically, IIb type early gastric cancer with superficial gastritis and the intra-mucosal invasion.

The above, we experienced a case of IIb of type remnant early gastric cancer.

はじめに

残胃癌は，Singer[1]により最初に報告されているが，本邦でも多数の報告がみられる．しかしその大部分は進行癌であり，残胃早期癌は，比較的まれな疾患とされている．さらに，表面平担(IIb)型をとる胃癌も眼にふれることも少ない．今回われわれは，IIb型残胃早期癌を経験したので報告する．

症　例

患者：51歳，女性

主訴：胸やけ

家族歴：特記すべきことなし

既往歴：19歳の時，胃下垂のため幽門側胃切除，21歳の時，肺結核のため右上葉切除術をうけている．

現病歴：8年前より胸やけがあり，近医にて内服治療を受けていたが，症状の改善がなかったため昭和63年4月28日当院受診，内視鏡検査を受ける．胃ポリープと色調の変化を伴った粘膜病変部を認め，biopsyにてsignet ring cellと診断され，手術目的のため5月24日入院となった．

入院時所見：体格，栄養は中等，皮膚はやや乾燥しており，黄疸はない．体温36.5℃，脈拍68/min回整，血圧130/84，眼球結膜に軽度貧血が認められた．胸部は右肺上葉切除後の手術瘢痕があるが，打聴診上呼吸音減弱はなく，特記すべきことはない．腹部は，上腹部正中線に手術瘢痕があるが，圧痛はなく，肝，脾臓は触知せず，腹部腫瘤，腹水も認めなかった．

血液検査所見（Table 1）：一般所見はRBC

Table 1 入院時検査所見

血液検査			GPT	25	Ku
RBC	466×10⁴	/mm³	TTT	4	u
WBC	4200	/mm³	ZTT	6.3	u
Hb	12.4	g/dl	Tumor マーカー		
Ht	40	%	AFP	3.6	ng/ml
生化学検査			CEA(サ)	0.7	ng/ml
TP	6.6	g/dl	CA19-9	8.0	u/ml
T BIL	1.1	mg/dl	TPA	74	u/ml
GOT	36	Ku	IAP	308	u/ml

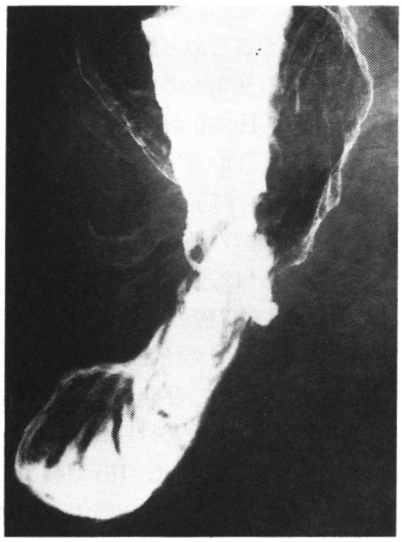

Fig. 1 There is no sign except a smooth polyp of the surface.

Fig. 2 Photo of the endoscopic view

$466\times10^4/mm^3$, Hb 12.4g/dl, Ht 40%, TP 6.6g/dl GOT 36Ku, GPT 25Ku であった．腫瘍マーカーはすべて正常値であった．

胃 X 線検査所見（Fig. 1）：残胃は Billroth II 法で再建されており，吻合部直上に辺縁比較的平滑な polyp が存在する以外，胃粘膜に異常を示す像は得られなかった．

胃内視鏡所見（Fig. 2）：吻合部よりやや口側の小弯前壁よりに polyp があり，さらに前壁側に褪色した粘膜変化を認めた．同部は不整形で，部分的に白色を呈して広がっており，IIb 型の病変と考えられた．その部位の biopsy は，組織学的に

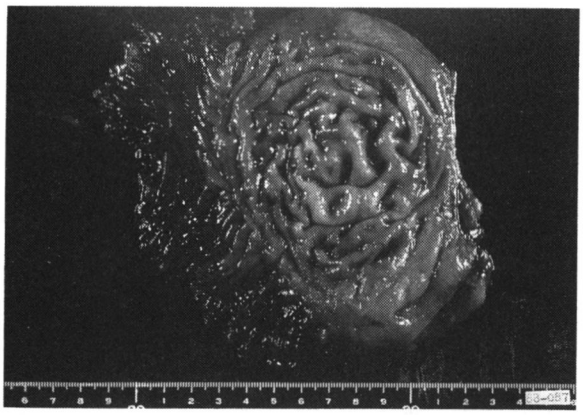

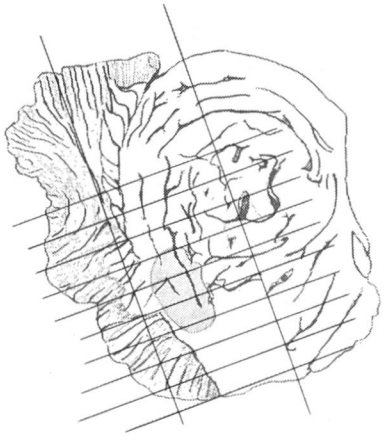

Fig. 3 Resected specimen of the remnant stomach and jejunum. A irregullar mucosal lesion is with the redness and a polyp.

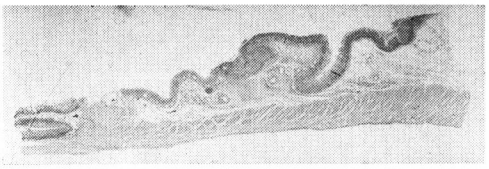

Fig. 4 A cross section of the lesion

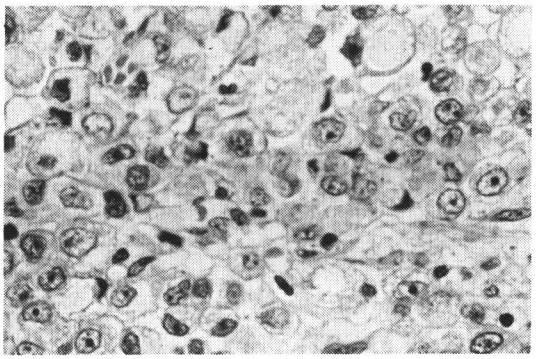

Fig. 5 The irregullar mucosa is occupied by signet ring cell carcinoma.

signet ring cell であった.

手術所見：残胃癌の診断にて開腹. 腹水はなく, 肝, 胆嚢, 膵臓等触診および肉眼的に異常はなかった. 前回の手術で, 残胃は Billroth II 法で再建されており, 肉眼的所見は Po, Ho, No, So, Mo であった. 手術は, 残胃全摘術に脾合併切除を加え, Rou-Y 吻合にて再建した.

肉眼摘出標本(Fig. 3)：吻合部直上, 小弯前壁よりに, 1.0×0.8cm の発赤の強い部分を認め, その中に0.3×0.4cm のごく浅い陥凹が認められた. その肛門側には0.4×0.4cm の polyp があり, 吻合部および小腸側には異常病変はなかった.

組織学的所見(Fig. 4)：深達度は m で, 癌は粘膜上皮にとどまっている. INFα, no, so で, 10倍ヘマトキシリンエオジン染色では, 定型的な核の偏位を有する signet ring cell が多数集簇している (Fig. 5).

考　察

残胃癌の定義名称に関しては種々の議論がなされているが, 佐野ら[2]は胃癌幽門側胃切除後の条件を次のように分類, 定義している. ①第1の癌が ow≧5cm, n (−), ②第1の癌が ow≧2cm, $1y_0$, v_0, ③第1の癌が ow≧1cm, m, ④第2の癌が aw≧1cm, ⑤第2の癌の中心が, aw≧3cm, ⑥第1と第2の癌の組織型が異なる. ⑦第1の癌が ow≠0cm で, 切除後10年以上経過して第2の癌が発生. 上記のうち, 1条件だけでも適応したものは, 残胃新生胃癌と判定する. また, 胃十二指腸潰瘍の良性疾患に胃切除を行い, 残胃に癌が発生する率は, 手術を受けなかった者に比べて6%から17%と報告者によりさまざまである. この見解の相違は発症年齢, 性別, 罹患期間などいろいろな因子が加わってくるためと思われる. 特にこの加齢による罹患率の変化を考慮して, 人年法を用いて検討した結果, Helsingen[3]は, 胃切除後5年以上経過した例で, 3倍高率に胃癌を認めると述べている. その中で, 早期残胃癌の肉眼的病型は, 隆起型, 隆起＋陥凹型の隆起を主とする限局した病型が多いと岩永ら[4]は述べている.

IIb 型胃癌は, 早期胃癌の中でも比較的まれな型で, 多くの癌もこの型で始まると考えられている[5]. 肉眼的標本において, 平坦な粘膜面に褪色を伴った変化が認められたため, IIb 型と診断した. われわれが検索した限りでは, IIb 型残胃早期癌の報告は認められなかった. 胃切除後吻合術式別に本症の発生頻度をみると, 残胃癌は, Billorth II 法[6]に多く, われわれの症例も Billorth II 法であった.

残胃癌発生頻度が高率となる原因としては, 胆汁の逆流が発癌に大きな影響を与えている[7]. 確かに幽門側胃切除により, 胆汁, 腸液の逆流は胃の防御因子を弱め, より胃粘膜の刺激性を高めると思われる. 今回われわれが経験した症例も, 胃下垂による幽門側胃切除後, 32年経過しており, その期間胸やけに悩まされ, 胃内視鏡でも胆汁の逆流および胃粘膜の表在性胃炎の所見がみられている.

残胃癌の症状は, 胃切除の機能的障害による症状とほとんど類似している. 嘔気, 心窩部痛, 胃部膨満感, るいそう等があげられるが, 一般的に見逃され, 胃 X 線, 胃内視鏡でも判定が難しいとされている[8].

予後も非常に悪く, リンパ節転移を含む進行状

態で発見されることが多い[9]．切除率も非常に低く30%前後である．城所[10]は，アンケート集計症例で，術式別累積生存率を述べているが，5年生存率は，残胃全摘では28.9%であった．初回手術が良性，悪性疾患を問わず，残胃癌が進行癌を占める割合は88%（早期癌12%）であった．故に，術後綿密な定期検診による早期発見，早期診断が必要と思われる．

おわりに

今回われわれは，IIb型残胃早期癌を経験したので，ここに報告した．

文　献

1) **Singer HA**: Gastric remnant cancer. Arch unt Med 49：429-431, 1932
2) **佐野量造，広田映五，下田忠和ほか**：早期胃癌再発死亡例の病理組織学的検討．胃と腸　5：531-540, 1970
3) **Helsingen N, Hiliestad L**: Cancer development in the gastric stump after partial gastrectomy for ulcer. Ann Surg 143：173-179, 1956
4) **岩永　剛，小山博記，今岡真義ほか**：胃癌に対する胃幽門側部分切除後の残胃の癌発生について．癌の臨床　34：442-446, 1988
5) **岩永　剛，谷口春生，神前五郎ほか**：表面平坦型胃癌の病理組織学的検討．癌の臨床　15：709-718, 1969
6) **近藤　建，菊池　学，横山　功ほか**：残胃吻合粘膜の生検組織所見からみた残胃癌の発生．癌の臨床　33：651-660, 1987
7) **Weiman J, Max M, Voyles C et al**: Diversion of duodenalcontent. Arch Surg 115：959-961, 1980
8) **山形敬一，増田久之，三田正紀ほか**：胃断端癌．内科　14：1344-1360, 1964
9) **渡辺麟也，佐藤敏郎，善積正中ほか**：残胃癌の3症例．癌の臨床　16：935-942, 1970
10) **城所　仂**：残胃の癌切除例の遠隔成績―胃癌研究会98施設613例の検討．日癌治療会誌　17：2029-2034, 1982