(東女医大誌　第41巻　第1・2号
頁　75～80　昭和46年2月)

外科における胃内視鏡検査

(FGS-BL の使用経験から)

東京女子医科大学第2外科教室（主任：織畑秀夫教授）
斎藤正光・馬渕原吾・木村恒人
赤羽根　巌・島本悦次
講師　倉光秀麿・講師　山中爾朗
東京女子医科大学病院中検病理部
助教授　平山　章

（受付　昭和45年11月4日）

Surgical Consideration of the Gastroscopic Examination
(based on the Results of Our Cases by FGS-BL)

Masamitsu SAITO, Gengo MABUCHI, Tsuneto KIMURA, Iwao AKAHANE, Etsuji SHIMAMOTO, Hidemaro KURAMITSU, & Jiro YAMANAKA
Department of Surgery (Director: Prof. Hideo ORIHATA)
Tokyo Women's Medical College
Akira HIRAYAMA
Department of Surgical Pathology, Tokyo Women's Medical College Hospital

The results of 200 cases of the gastroscopy by FGS-BL (Machida Co.) have been investigated from the standpoint of surgery. About a half of them was ulcer and carcinoma of stomach (35% and 14% respectively). The ratio of the surgical operation against the ulcer and carcinoma after endoscopy was 38.6 % and 92.9%. Two cases of cardial carcinoma could not be inserted into the stomach by FGS-BL. But this fiberscope has given us a safe method with careful procedure except certain dangers. The gastric biopsy under direct vision was performed on 117 cases and their diagnostic accuracy was 86.2% of all instances. In 27.5% of cases comfirmed by endoscopy as of ulcer and in 9.1% of that as of carcinoma, biopsy were negative. Two cases of early carcinoma were shown malignancy by biopsy.

Since the course of the treatment in the gastric bleeding depends upon the identification of the source of bleeding by early endoscopic examination, its useful employment is emphasized in this paper. Also on the observation of the residual stomach, it is effective procedure for the follow up study.

It will be necessary to make up the infant fiberscope of the stomach and colon for the pediatric surgery in the near future.

はじめに

胃疾患の診断に内視鏡検査は不可欠のものとなつた現在，当教室でも昭和44年5月以来 FGS-BL（町田製）により 200余例の使用経験を重ね，今回その 200例について外科的見地から検討してみた．既に Fiberscope の進歩は Duodenoscope や Colonoscope を始めとして著しく，最近では Choledochoscope や Infant Fiberscope の試作の域まで達し，内視鏡による診断領域が益々拡大されるものと考えられる．

症例と分類

昭和44年5月から昭和45年10月に至る約1年5カ月の間に，実施した 200例の胃内視鏡例につき検討した．使用した Scope はFGS-BL, FGS-CL*, FGS-SL*（いずれも町田製．*印は当大学消化器病センター備品）とＥＦ（オリンパス製．遠藤光夫助教授に依頼）で，それぞれの施行例は，ＢＬ 196例，ＣＬ１例，ＳＬ１例，ＥＦ２例であつた．なお使用光源は町田製ＲＨ— 150およびＲＸ— 500であつた．

内視鏡検査の前・後処置として当日の朝食を禁じ，検査前約5分前にガスコンドロップ2ml を服用させ，硫酸アトロピン 0.5mgとブスコパン20mgとを筋注し，咽頭は表面麻酔をする（約 150例はエピロカイン液の含嗽とエピロカインゼリー塗布により，最近ではベノキシールゼリー塗布のみによる）．また術前に全麻下にて2例実施した．直視下生検例には施行後止血剤の筋注と内服（2日間）を行なつている．

200例を疾患別・年令別・性別に分類してみると（Tab. 1），疾患の95%は胃炎・胃潰瘍・胃癌が占め，後2者の合計は49%と全症例の約半数となり，手術を前提とした検査がかなりの率を占めるものと考えられた．すなわち，内視鏡例の施術頻度は，胃炎では 7.6%（7例/92例），胃潰瘍では 38.6%(27例/70例)，胃癌では92.9%（26例/28例，うち2例は残胃癌再発例で，他の26例はすべて一次的手術の対象となつた）であつた．

年令的にみると，胃炎は20才代から60才代の広範囲に及び，胃潰瘍は 30～70才代に分布し，胃

Table 1. Classification of our 200 cases with gastroscopy.

		Sex	～29Y	30～39Y	40～49Y	50～59Y	60～69Y	70Y～	Total			%
Gastritis	superficial.	M	2	1	1	2	2	0	8	10	92	46
		F	0	0	1	1	0	0	2			
	atrophic.	M	6	13	15	10	8	3	55	82		
		F	6	8	3	8	2	0	27			
Ulcus		M	2	6	15	16	8	6	53	70		35
		F	0	2	3	10	2	0	17			
Carcinoma		M	0	0	2	6	6	2	16	28		14
		F	1	1	1	4	3	2	12			
Polyp (-sis)		M	0	0	1	0	0	0	1	3		1.5
		F	0	0	0	0	2	0	2			
Diverticulum		M	0	0	1	1	0	0	2	3		1.5
		F	0	1	0	0	0	0	1			
Leiomyoma		M	0	0	1	0	0	0	1	1		0.5
		F	0	0	0	(1)	0	0	(1)			
Hiatus hernia		M	0	0	0	0	0	0	0	1		0.5
		F	0	0	0	0	0	1	1			
Varix of esophagus & cardia		M	0	0	0	0	0	0	0	1		0.5
		F	0	0	1	0	0	0	1			
Accessory pancreas		M	0	0	0	0	0	0	0	1		0.5
		F	0	1	0	0	0	0	1			
Total			17	33	45	58	33	14				
%			8.5	16.5	22.5	29.0	16.5	7.0				

(one of the leiomyoma coexisted with carcinoma.)

癌は50～60才代に頻繁で，いずれも男性に多いのが目立つ．胃癌に関しては早期胃癌（Ⅱc＋Ⅱa，Ⅲ＋Ⅱc）2例と，女性の比較的程度の軽い若年者胃癌（浸潤がpmにおよぶ）1例の発見を得，いずれも早期の根治手術が行なえた．全疾患を通じ，内視鏡施行頻度は50才代，40才代に多く，来院年令層と大体一致するようであつた．

以上の200例中，FGS-BL挿入に際し，噴門部付近で抵抗があり，更に胃内への挿入が不可能であつた症例が2例あつたが，いずれも噴門部癌浸潤による事が食道内視鏡検査で確認された．この例の如く注意深い操作でＦＧＳ自体による食道や噴門部の損傷は避け得る事，あるいは更に他の全症例の如く内視鏡検査による偶発症を惹起しなかつた事は，検査自体の安全性を意味するものと考える．

三検査の比較検討

A）X線検査・内視鏡検査の比較

X線所見と内視鏡所見の一致した症例は別として，ここで問題になるのは※印の例と△印の例で（Tab. 2），前者は内視鏡的観察の把握不充分や判定困難性によるもので，後者はX線像の判読困難性によるものかも知れないし，いずれも診断上危険性を持つものと考える．殊に微小病変の扱いに際しては危惧されるところである．しかし検査の重複によりこれらは補い得るものと信ずる．

Table 2. Comparison of endoscopic and radiographic findings.

Radiographic \ Endoscopic	Gastritis	Ulcus	Carcinoma	Polyp	Total
Gastritis	60	3 *	1 *		64
Deformity	8△	1 *			9
Ulcus	16△	63			79
Carcinoma	2△	1△	26		29
Polyp	1△			3	4
Total	87	68	27	3	185

(excepted 15 cases.)

B）X線検査・内視鏡検査・直視下検による病理組織学的検査の比較

200例中117例に直視下生検（十二点生検も含める．以後「胃生検」と略す）を施行したが，胃炎についてはX線所見の多様性が内視鏡的にかなり濃縮され，胃生検はいずれも成功している．これに対し胃潰瘍の場合には，X線や内視鏡所見に比し胃生検の不成功例が目立ち，胃癌の場合と同様反省させられる点であつた．それは内視鏡上，良性か悪性か判別困難な潰瘍等の場合に最も問題となるからでもある．しかし，前記の早期胃癌症例では，狙撃胃生検の成功で術前診断の確定を得ている．胃癌の胃生検失敗例はBor. Ⅰ型とBor.

Table 3. Comparison of findings of radiographic, endoscopic, and histological (by biopsy) examinations for 116 cases with biopsy.

Diagnosis		Radiographic		Endoscopic		Histological by Biopsy)	
Gastritis	41	Gastritis	27	Gastritis	38	Gastritis	41
		Deformity	3	Polyp	1		
		Polyp	2	Carcinoma	2		
		Ulcus	6				
		Carcinoma	3				
Ulcus	51	Gastritis	2	Gastritis	1	Gastritis	14
		Deformity	1	Ulcus	49	Ulcus	37
		Ulcus	46	Carcinoma	1		
		Carcinoma	2				
Carcinoma	22	Carcinoma	22	Carcinoma	22	Gastritis	2
						Carcinoma	20
Polyp	2	Polyp	2	Polyp	2	Polyp	2

(excepted one case)

Ⅲ型の2例で，採取手技と採取部位に不適性のあつたものと考えられた（Tab. 3 & 4）.

C） 胃生検の狙撃性について

胃生検の狙撃性は使用 Scope の性能と共に施術者の技術面，その他[1]も考慮されねばならないが，教室の FGS-BL はその意味で完成品といえよう．上記 200例中 117例に胃生検を実施したが（生検率 58.5％），生検個数は 593個に及び，被生検例1例当りの平均生検個数は約5個であつた．「正診率から考えると一応妥当な個数といえる[2]．これらの疾患別の胃生検の正・誤診率をみ

Table 4. Diagnosis of gastric disorders through gastric biopsy. (in 117 cases)

	Cases	Histological Accuracy	
		(+)	(−)
Gastritis	41	41 (100.0)	0
Ulcus	51	37 (72.5)	14 (27.5)
Carcinoma	22	20 (90.9)	2 (9.1)
Polyp	2	2 (100.0)	0
Total. (%)	116	100 (86.2)	16 (13.8)

(excepted one case)
Ratio of biopsy under direct view was 58.5% in 200 cases.

ると，胃潰瘍や胃癌では誤診例があり，反省させられた（Tab. 4）．しかし使用 FGS-BL の狙撃率は86.2％と満足すべきものと考える．またこれは胃生検の反復で充分カバーされる例もあることから[3]，余り問題とならなかつた．

D） 内視鏡的に興味ある症例

（1） **胃壁内迷入膵**：症例は39才女性で，昭和44年1月に某病院で胃X線検査と胃内視鏡検査および胃生検を受け，腫瘍を指摘されたが，特に治療を受けなかつた．当科へは同年10月以来胆石症疝痛発作を主訴に受診し，昭和45年3月11日当科へ入院し，胆嚢摘除術，総胆管切開結石除去術，T字管ドレナージおよび Billroth I 中山変法にて胃切除術を受けた．本症は内視鏡的に特徴ある所見を呈し（Fig. 1），胃生検では萎縮性胃炎像のみであつた．本症は一般的には早期胃癌と鑑別を要する粘膜下腫瘍として扱われるが，その質的診断面で胃生検の及ばぬ点が内視鏡的観察に比して劣り，外科的には特発性胃出血や潰瘍併発による胃出血，幽門部の機械的閉塞，癌化などの場合[4)~7)]があり，問題があろう．

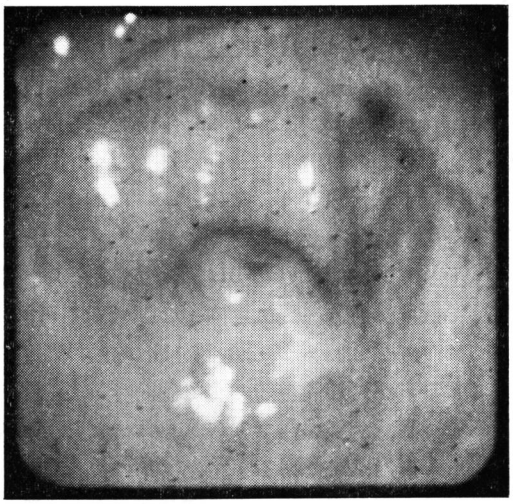

Fig. 1. A nipple-like tumor was found in the pyloric antrum. (by FGS-BL).

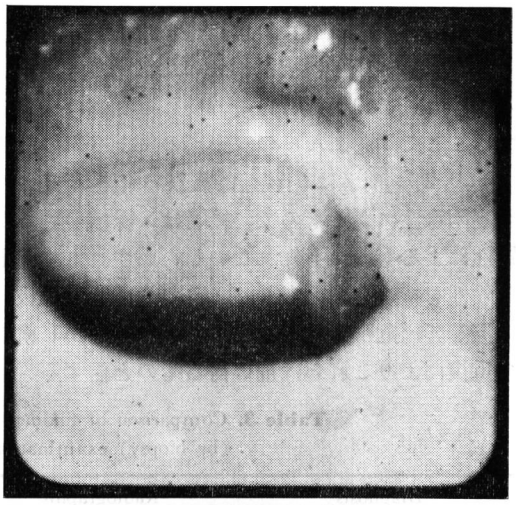

Fig. 2. A large cardiac diverticulum. (by FGS-BL)

（2） **胃憩室**：症例は38才女性で，昭和41年頃より食直後や唾液嚥下時などに心窩部深部に閉塞感を訴えるようになつた．昭和44年10月29日某病院にて胃X線検査を受け憩室と指摘され，外科的治療のため同年11月10日当科へ入院し，憩室切除・迷走神経切断および幽門形成術を受けた．本例は胃X線検査で容易に見つけられ，内視鏡検査では周辺粘膜と同性状の粘膜像が憩室底に認められ（Fig. 2），病理組織学的には固有筋層を欠く仮性憩室であつた．諸家の報告[8)~11)]の如く本症例も噴門穹窿部にみられたが，明らかに胃潰瘍と性状を異にすることで胃X線検査や内視鏡検査が比較的容易であり，根治手術

がなし得たのである．

考　按

いうまでもなく胃疾患診断上内視鏡検査（胃生検を含め）が極めて重要であるが[12)~14)]，外科の立場から見る時，第一に胃切除術後の残胃の内視鏡検査が挙げられる．これはしばしば手術自体による胃粘膜の変化を知る上で，更には残胃々炎の問題を探る上でも重視されねばならない[15)]．残胃の内視鏡的観察および生検の経験例（Tab. 5）から胃癌再発の確認に組織学的判定までなし得る事は更に根治手術の可能性も期待されるかも知れない（殊に早期胃癌再発例には）．また縫合糸残存や吻合部潰瘍等にも有用である．したがつて今後残胃の症例の増加を待つて内視鏡的検討を加えたいと考えている．

第二に緊急手術を要する事のある胃出血の場合であるが，胃出血に対し12例の内視鏡的観察を行ない（Tab. 6），この内8例に手術を施行したが，噴門部平滑筋腫の1例を除きいずれも術前に確診を得ている．最近では，胃出血による緊急手術は減少して来ているが，術前の出血源の確認が予後を左右する事から，諸家の指摘[16)~20)]の如く早期の内視鏡検査の必要性を強調したい．

第三に，今後の展望として既に報告されているが[21)22)]，小児外科領域への内視鏡の導入である．これは小児の胃のみならず十二指腸や大腸のFiberscopeの開発，普及が望まれるところであり，われわれも僅ではあるが経験例を有し[23)]，今後発展に少しでも役立てたいと考えている．

第四に前記症例にも述べたが，胃粘膜下腫瘍の

Table 5. Endoscopic diagnosis of the residual stomach.

Pt.	Sex	Age	Past Operative Diagnosis	Endoscopic Diagnosis of residual Stomach	Histological Diagnosis by Biopsy
S. H.	♂	56	Gastric Ulcer	Gastric Ulcer	
Y. O.	♂	55	〃	Superfic. Gast.	
T. T.	♂	45	Duodenal Ulcer	Erosiv. Gast.	
S. A.	♂	65	Gastric Cancer	Superfic. Gast.	
S. A.	♂	65	〃	〃	Atroph. Gast.
R. K.	♂	49	〃	Atroph. Gast.	
K. O.	♂	59	〃	〃	Atroph. Gast.
C. I.	♀	39	〃	Recidivated Cancer	Adenocarcinoma
K. S.	♂	53	〃	〃	〃

Table 6. Endoscopic examination in the bleeding from the upper digestive tract.

Pt.	Sex	Age	Endoscopic Diagnosis	Operation	Prognosis
K. S.	♂	37	Atrophic Gastritis	(−)	cured
T. T.	♂	45	Erosive Gastritis	(−)	〃
H. T.	♂	53	Haemorrhagic Gastritis	(−)	〃
F. J.	♀	43	Esophago-cardial Varix	(−)	improved
H. T.	♂	74	Gastric Ulcer	(+) *	died from a Pneumonia.
H. M.	♀	53	〃	(+)	cured
T. N.	♂	60	〃	(+)	〃
S. N.	♂	46	〃	(+)	〃
S. K.	♂	61	〃	(+)	〃
K. M.	♂	50	〃 (multiple)	(+)	〃
M. K.	♀	53	〃 (multiple)	(+)	〃
A. N.	♂	40	Gastric Leiomyoma	(+)	〃

* emergent case

質的診断である．治療上是非とも診断の確立が要求される．現在胃生検をもつてしても解決されず，各種の工夫[24)25)]が開発されつつあるが，問題の残されたところといえよう．

われわれの 200例の約半数を占める胃潰瘍および胃癌に関して胃生検を有効に用い得たが，決して乱用した訳ではなかつた．すなわち，2度3度と胃生検を行なつた例は胃癌の術前と残胃に行なつた症例のみであつた．その点で全症例を顧みて狙撃成績は決して悪いものであつたとは考えていない．

む す び

教室の 200例の胃内視鏡検査を顧みて，外科領域における内視鏡の応用面につき私見を加えて考察した．現在の FGS-BL は一応満足すべき性能を具備するものと考えている．殊に胃生検は病変の裏付けとして意義があり，治療面での貢献は大きいものであつた．

（稿を終るに当り，織畑秀夫教授のご校閲を賜わり深謝すると共に，当教室の内視鏡検査の確立に終始ご懇篤なるご指導ご校閲を賜わつた当大学消化器病センター竹本忠良教授に謹んで感謝の意を捧げ，同センター内視鏡班の諸先生に感謝の意を表します）．

文　献

1) **城所　仂・他**：総合臨床 19 338 (1970)
2) **高木国夫・他**：胃と腸 2 93 (1967)
3) **長廻　紘・他**：臨床外科 25 989 (1970)
4) **久留　勝**：日外会誌 53 537 (1952)
5) **井上　昇**：十全医誌 56 838 (1954)
6) **Bockus, H.L.**: Gastroenterology Vol 1 2nd ed. W.B. Saunders Company Philadelphia & London 1968 p. 827
7) **Ackerman, L.V.**: Surgical Pathology 4th ed. The CV Mosby Company Saint Louis 1968 p. 336.
8) **Sommer, A.W. et al.**: JAMA **153** 1424 (1953)
9) **Palmer, E.D.**: Internat Abst Surg **92** 417 (1951)
10) **山形敞一・他**：臨床放射線 7 333 (1962)
11) **秋山吉照・他**：胃と腸 4 711 (1969)
12) **高木国夫**：胃と腸 5 797 (1970)
13) **城所　仂・他**：胃と腸 5 803 (1970)
14) **春日井達造・他**：胃と腸 5 817 (1970)
15) **崎田隆夫**：胃カメラ研修の実際 第2版 中外医学社 東京 1970 268頁
16) **平塚秀夫**：胃と腸 4 171 (1969)
17) **Palmer, E.D.**: Ann Int Med **36** 1484 (1952)
18) **Chandler, G.N. et al.**: Gat **1** 6 (1960)
19) **Jones, F.A.**: Gastroenterology **30** 166 (1956)
20) **Hirschowitz, B.I. et al.**: Amer J Diag Dis **8** 816 (1963)
21) **熊沢博久・他**：第7回日本小児外科学会総会口演 (1970)
22) **熊沢博久・他**：第32回日本臨床外科医学会総会口演 (1970)
23) **赤羽根　巌・他**：第32回日本臨床外科医学会総会追加口演 (1970)
24) **矢沢知海・他**：臨床外科 24 1079 (1969)
25) **斎藤　淏・他**：日本消化器外科学会雑誌 1 94 (1969)