（東女医大誌　第56巻　第4号
頁　353～357　昭和61年4月）

臨床報告

イレウス症状を呈した回腸迷入膵の1治験例

東京女子医科大学　第2病院外科（部長：榊原　宣教授）
中島（ナカジマ）　久元（ヒサモト）・大谷（オオタニ）　洋一（ヨウイチ）・菊池（キクチ）　友允（トモミツ）・梶原（カジワラ）　哲郎（テツロウ）

（受付　昭和61年1月29日）

はじめに

回腸の迷入膵は，比較的まれな疾患である[1]．今回，イレウス症状を呈した回腸迷入膵の1例を経験したので，若干の文献的考察を加えて報告する．

症　例

患者：28歳，女性，M.M.，主婦．

主訴：呕吐，下腹部痛．

家族歴：父が胃癌で死亡．

現病歴：昭和57年9月頃，下腹部痛があり，検査をうけるが原因不明．昭和58年4月頃より嘔吐．腹痛が頻回となり，体重減少が目立ってきたため，昭和58年7月15日精査を目的として当科へ入院となった．

入院時現症：体格小，栄養不良．眼瞼結膜貧血なし．血圧110/80mmHg，脈拍68/分，整．体温36℃．胸部所見異常なし．腹部所見では，腹部膨満なく，蠕動不穏も認めなかった．左下腹部に圧痛を認めたが，腫瘤は触知せず，筋性防御，Blumberg徴候なく，腸雑音も正常であった．

入院時検査成績（表1）：便潜血反応が陽性である他に異常所見を認めなかった．

腹部単純X線写真（写真1）：右下腹部に小腸ガスがみられるが，鏡面形成像は認められなかった．

小腸造影像（写真2）：食道，胃，十二指腸に異常所見はなく，小腸造影像でも狭窄，圧排，陰影欠損などの所見は明らかではなかった．

腹部超音波検査（写真3）：骨盤腔内の膀胱前方に腫瘤像を認めた．内部には，hypoechoicな部とhyperechoicな部が混在していた．

表1　入院時検査成績

RBC	492×10^4/mm³	TP	6.9 g/dl
WBC	76×10^2/mm³	A/G	1.37
Hb	12.7 g/dl	GOT	52 K.U.
Ht	40 %	GPT	119 K.U.
Na	137 mEq/L	LDH	273 I.U./L
K	3.7 mEq/L	ALP	6.3 K.A.U.
Cl	100 mEq/L	BUN	17.1 mg/dl
Amylase	102 S.U.	Creat.	0.78 mg/dl
CRP	(±)		

便潜血反応：オルトトリジン法（＋）
　　グアヤック法　（＋）
糞便寄生虫卵（－）
心電図：異常なし．
腎機能：異常なし．
肺機能：異常なし．

腹部CT検査（写真4）：仙骨前方に，境界明瞭な腫瘤が認められた．この腫瘤は，体動により移動し，ガストログラフィンを含んだ小腸と連続していた．

診断：以上の所見より，小腸または腸間膜由来の腫瘍と診断した．

手術所見：昭和58年8月5日，手術を行なった．下腹部正中切開で開腹．回腸末端より60cm口側の腸間膜付着部対側に管内発育型の腫瘤を認めた．漿膜面は内腔に引き過まれ陥凹していた．腫瘤の肛門側と口側の腸管径に差はみられなかった．小腸腫瘍と診断し，腫瘤を含む回腸約20cmを切除，端々吻合術を施行した．小腸悪性腫瘍の可

Hisamoto NAKAJIMA, Yoichi OTANI, Tomomitsu KIKUCHI, Tetsuro KAJIWARA〔Department of Surgery (Director ; Prof Noburu SAKAKIBARA), Tokyo Women's Medical College Daini Hospital〕：
A case of heterotopic pancreas in the ileum.

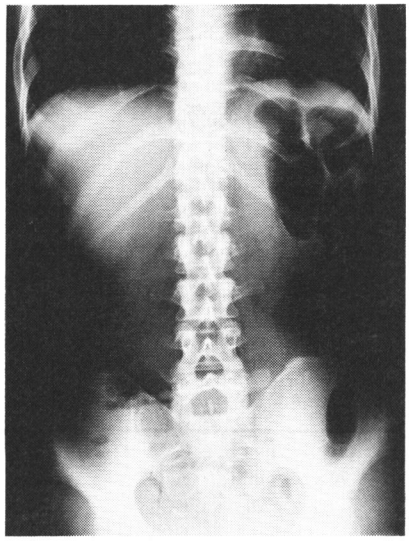

写真 1　腹部単純X線写真

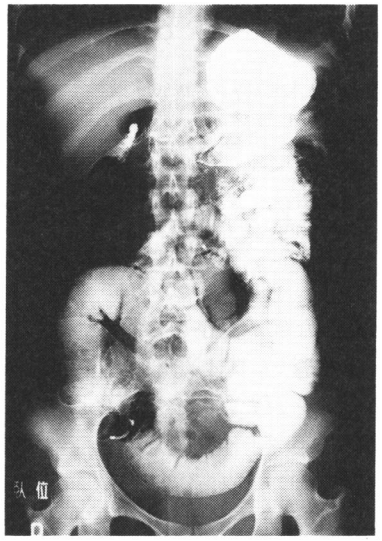

写真 2　小腸造影像

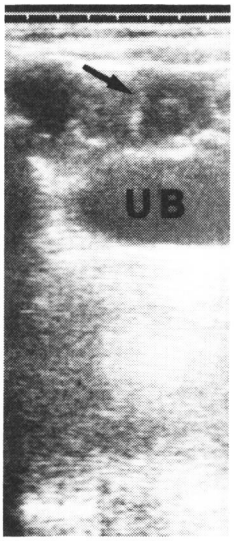

写真 3　超音波像

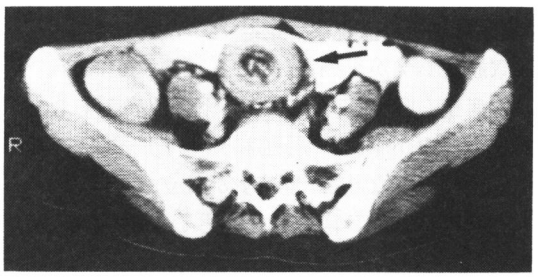

写真 4　下腹部 CT

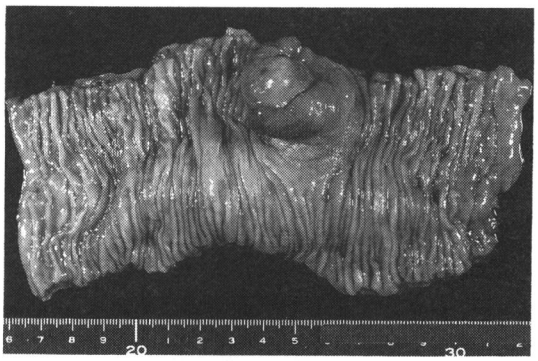

写真 5　切除標本

能性もあり，同部に含まれる動静脈主分枝を上腸間膜動脈分枝部の腸間膜とともに扇形に切除し，リンパ節郭清を施行したが，腫張したリンパ節はみられなかった．

切除標本（写真 5）：粘膜面に隆起した4.0×3.0×3.0cm の弾性硬の腫瘤を認めた．周囲との境界は比較的明瞭で，腫瘤の中央部に浅い陥凹が認められた．

病理組織所見（写真6a, b）：回腸の粘膜下層から漿膜下層にかけて，異所性膵組織が存在している．膵組織を被う粘膜には，Ul II の比較的新しい潰瘍を形成している．潰瘍底はフィブリンと肉芽に被われ，一部に膵組織が露出している．異所性膵組織は，明らかな腺房と導管を有しているが，ラン

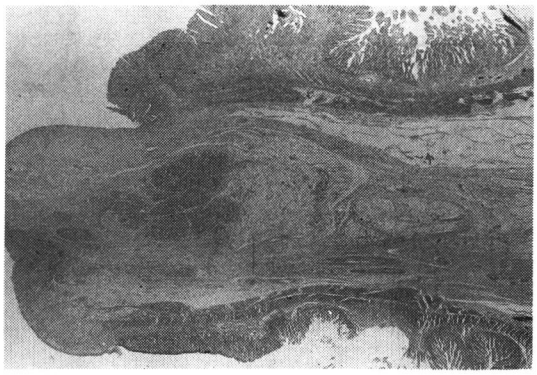

a

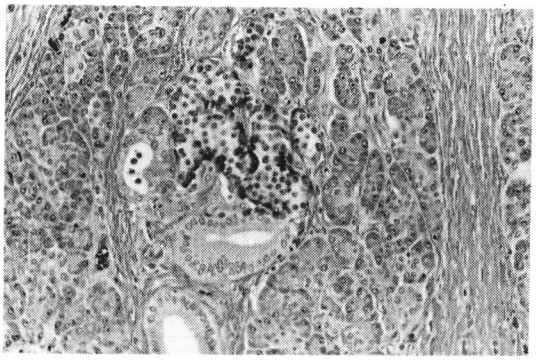

b

写真6 a. ルーペ像
b. 組織所見

ゲルハンス島はほとんど存在しない．しかし，一部には，正常膵組織に比べて小さく不整形ではあるが，Grimelius陽性細胞やAldehyde Huchsin染色陽性細胞を有するランゲルハンス島を認めた．

術後経過：良好で，術後17日目に退院した．

考　察

迷入膵は，解剖学的に正常膵とは連続性を欠く異所性膵組織で，膵発生の途上で膵組織が胎生のまま他の成熟組織に迷入して発生すると考えられている[2]．その発生頻度は，全剖検総数の0.6～5.6%[3]，手術例の0.8～2.4%[4]とされている．臓器別発生頻度をみると，古味ら[5]は，155例中，胃94例，十二指腸14例，空腸33例，回腸8例，メッケル憩室5例，その他1例としており，回腸の迷入膵は少ない．本邦1968年～1985年の回腸迷人膵の報告は，自験例を含めて21例にすぎない（表2）[6)~24)]．

病理組織学的分類としては，Heinrich[25]の分類が代表的で以下の3型に分け，I型：膵小葉，膵管およびランゲルハンス島を有するもの，II型：ランゲルハンス島を欠如するが，他の腺構造を有するもの，III型：分泌細胞への分化はあるが，膵の組織構造を欠くもの，としている．1968年から1985年までの回腸迷入膵の報告例を検討すると，I型6例，II型4例，III型4例，不明7例で，I型が多く，自験例もI型であった．

回腸迷入膵の大きさをみれば，本邦1968年から1985年の報告では，大部分が，小指頭大から母指頭大（1～2cm）の大きさであったのに対し，自験例では，4.0×3.0×3.0cmと比較的大きな腫瘤を形成していた．

迷入膵による症状は，部位，大きさ，炎症の有無，癌化等により左右されるが，一般には，疼痛発作が多い．この疼痛発作には，迷入膵による腸の攣縮が関与していると考えられている．その他の症状として，イレウス症状，胸やけ，体重減少，下痢，下血等が報告されている．自験例も，疼痛発作，イレウス症状をくり返して来院している．

回腸迷入膵は，それが先進部となり，腸重積を合併する頻度が高く，本邦1968年から1985年の報告では，20例中18例が，腸重積を合併して発見されている．開腹時，腸重積の合併をみなかった症例は，自験例を含めて3例にすぎない．他の2例は，メッケル憩室内に発生したもので，1例は，メッケル憩室の軸捻転により，1例は，メッケル憩室と回腸壁の癒着によるイレウスにより発見されたものである．これに対して，自験例では，迷入膵が4.0×3.0×3.0cmの腫瘤を形成し，腫瘤そのものによる閉塞により，イレウス症状が現われたものと考えられる．

下部小腸の迷入膵を術前に診断することは非常に困難である．イレウス症状を呈することにより，手術時に発見されるものがほとんどである．自験例のごとく，腹部CT，腹部超音波検査で，小腸または腸間膜由来の腫瘍と診断されることは，きわめてまれと考えられる．

表2　回腸迷入膵の本邦報告例（1968—1985）

報告者	年　齢	性　別	部　位	大きさ	Heinrich 分類	合併症	報告年次
田　中ら[6]	1歳9ヵ月	男	メッケル憩室	1.6×1.6cm	I型	腸重積	1968
中　村ら[7]	1歳6ヵ月	男	メッケル憩室	小指頭大	II型	腸重積	1968
福　永[8]	1歳6ヵ月	女	回腸	拇指頭大	II型	腸重積	1969
江里口ら[9]	5歳	男	メッケル憩室	不明	I型	腸重積	1970
吉　富ら[10]	47歳	男	回腸	不明	III型	腸重積	1970
円　谷ら[11]	33歳	男	回腸	2.6×1.0cm	II型	腸重積	1970
宮　崎ら[12]	4ヵ月	男	回腸	拇指頭大	III型	腸重積	1970
貝　原ら[13]	53歳	女	回腸	不明	不明	腸重積	1971
真　鍋ら[14]	28歳	女	回腸	不明	不明	腸重積	1972
中川原ら[15]	1歳2ヵ月	男	回腸	1.5×1.5cm	不明	腸重積	1973
	4ヵ月	男	回腸	不明	不明	腸重積	1973
尾　崎ら[16]	3ヵ月	男	回腸	1.7×1.2×1.2cm	I型	腸重積	1977
寺　島ら[17]	5ヵ月	女	回腸	小指頭大	II型	腸重積	1977
小　林ら[18]	7歳	男	メッケル憩室	不明	I型	イレウス	1977
木　曽ら[19]	2歳4ヵ月	男	メッケル憩室	不明	不明	腸捻転	1978
溝　口ら[20]	3歳4ヵ月	男	回腸	小指頭大	III型	腸重積	1979
小　池ら[21]	40歳	男	メッケル憩室	不明	不明	腫重積	1980
川　上ら[22]	4ヵ月	女	回腸	小指頭大	III型	腸重積	1980
佐　藤ら[23]	50日	男	回腸	不明	不明	腸重積	1982
並　木ら[24]	13歳	男	回腸	2.0×2.0×1.3cm	I型	腸重積	1983
自験例	28歳	女	回腸	3.0×4.0cm	I型	イレウス	1983

迷入膵に対する手術は，局所切除で十分であるとされている[26]．自験例では，小腸悪性腫瘍の可能性も考え，切除部位に含まれる動静脈主分枝を上腸間膜動脈分枝部の腸間膜とともに扇形に切除し，リンパ節郭清を施行した．

おわりに

イレウス症状を呈した回腸迷入膵の1症例を経験したので，文献的考察を加えて報告した．

稿を終るに臨み，御校閲をいただいた恩師榊原宣教授ならびに病理組織所見について御指導いただいた中央検査科病理部藤林真理子講師に深謝する．

文　献

1) **Busard, G.M.** and **Walter's, W.**: Arch Surg 60 674 (1950)
2) **Copleman, B.**: Aberrant pancreas in the gastric wall. Radiology 81 107～111 (1963)
3) **Barbosa, J.J., Dockerty, M.B.** and **Waugh, J. M.**: Surg Gynec & Obst 82 527 (1946)
4) **Chinuki, S.**: Über einen Fall mit Magengeschwür Kompliziert durch Neben pankreas. Yonago Acta Medica 7(1) 37 (1963)
5) **古味信彦・ほか**：迷入膵の臨床．医学の歩み 70(6) 265 (1969)
6) **田中哲夫・ほか**：副膵による腸重積症の1例．臨小児医　16(6) 456～461 (1968)
7) **中村雅英・ほか**：メッケル憩室の副膵を先進部と

した腸重積症の1例．外科　32(12) 1301 (1968)
8) **福永　晶**：副膵に起因した乳児腸重積症の1例．大阪医大誌　29(1) 74 (1969)
9) **江里口健次郎・ほか**：急性腹症手術時に発見された副膵の2例．愛媛病会誌　7 1～5 (1970)
10) **吉富錠治・ほか**：小腸腫瘍の2例．岡山医会誌　82 29 (1970)
11) **円谷敏彦・ほか**：回腸内異所膵によるイレウスの1例．外科　35(8) 932～934 (1970)
12) **宮崎治男・ほか**：回腸迷入膵を先進部とした乳児腸重積症の1例．大阪医大誌　30(2) 35～38 (1970)
13) **貝原　汎・ほか**：副膵迷入による回腸腸重積症の1例．京都府医大誌　80(3) 159～160 (1971)
14) **真鍋　摂・ほか**：腸重積症の誘因となったと思われる迷入膵腫の1例．日外会誌　74(1) 75～76 (1973)
15) **中川原章・ほか**：副膵を先進部とする小児腸重積症の2例について．日小児外会誌　8(6) 677 (1973)
16) **尾崎行雄・ほか**：迷入膵による乳児腸重積症の1例．小児外科　9(6) 718～721 (1975)
17) **寺島　肇・ほか**：回腸副膵による腸重積症の一治験例．外科症例　1(2) 59～62 (1977)
18) **小林正幸・ほか**：メッケル憩室に存在したと考えられる副膵（イレウスにより発見された1症例）．日外会誌　78(11) 1112 (1977)
19) **木曽光則・ほか**：異所性膵を伴ったMeckel憩室軸捻転の1例．岡山医学会誌　90 1345 (1978)
20) **溝口修身・ほか**：回腸副膵による腸重積症の2治験例．日臨外会誌　40(6) 1216 (1979)
21) **小池正造・ほか**：メッケル憩室の副膵を先進部として腸重積症状を呈した1例．日外会誌　81(1) 110
22) **川上　義・ほか**：副膵組織による腸重積症の1例．小児診療　43(1) 109
23) **佐藤恭介・ほか**：迷入膵による乳児腸重積症．日臨外医会誌　43(1) 91 (1982)
24) **並木正一・ほか**：迷入膵腫瘍による小児腸重積症の1例．千葉医誌　59(1) 75 (1983)
25) **Heinrich, H.**: Ein Beitrag zur Histologie des sogen akzessorichen Pankreas. Virchows Arch Path Anat 198 392 (1909)
26) **Bockus, H.**: Gastroenterology, Vol **III** 890～891 3rd Ed., Saunders Philadelphia, (1976)