〔東女医大誌　第53巻　第6号
頁　614～621　昭和58年6月〕

特別掲載

開腹歴のないイレウス例の検討

東京女子医科大学　外科学教室
木戸　訓一・磯部ゆみ子・薗田　裕・滝口　進・
窪田茂比古・椿　哲朗・村瀬　茂・神戸　知充・
大地　哲郎・木村　恒人・倉光　秀麿・織畑　秀夫

（受付　昭和58年3月23日）

はじめに

急性腹症のなかで，イレウスの占める割合は比較的高いが，その診断は，腹痛，呕吐，腹部膨満，排ガスの停止，レントゲン写真上のニボー形成などがあり，過去に開腹歴があれば，差程困難とは思われない．しかし，開腹歴がなければ，たとえ，上記の症状が揃っていても，それをイレウスと診断するには，より慎重にならざるを得ない．そして，このことは，手術か非手術かの決定が遅れることにつながり，結果として，手術の時期を失する危険性を有しているといえる．

今回，過去9年間に，東京女子医大外科に入院したイレウス例の中から，開腹歴のないものを集計し検討した．尚，これらの集計は，成人の小腸性イレウス例を中心とし，閉鎖孔ヘルニア以外の外ヘルニア例は除外した．

集計結果

1. 症例数（表1）

昭和49年より昭和57年までの9年間に当外科に入院した小腸性イレウス例は，総計417例である．このうち，手術的治療を行なったもの184例，非手術的に治療を行なったもの233例である．

次にこの総計417例のなかで，開腹歴のないものは，20例であり，すべて手術的治療例である（図1）．開腹歴のないものが，全体に占める比率は約4.9%である．

表1　症例数

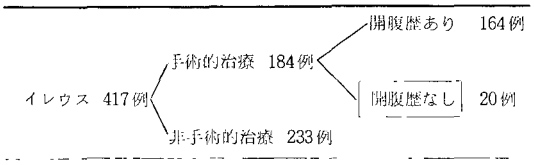

表2　開腹歴のないイレウス例20例の原因疾患と全体に対する比率

炎症性狭窄	7例（1.68%）
小腸型腸重積	4例（0.96%）
小腸間膜裂孔ヘルニア	3例（0.72%）
癒着性	2例（0.48%）
閉鎖孔ヘルニア	1例（0.24%）
索状物絞扼	1例（0.24%）
小腸捻転	1例（0.24%）
食餌性	1例（0.24%）
計	20例（4.8%）

Kunichi KIDO, Yumiko ISOBE, Yutaka SONODA, Susumu TAKIGUCHI, Shigehiko KUBOTA, Tetsuro TSUBAKI, Shigeru MURASE, Tomomitsu KANBE, Tetsuro OHCHI, Tsunehito KIMURA, Hidemaro KURAMITSU and **Hideo ORIHATA** 〔Department of Surgery, Tokyo Women's Medical College (Director: Prof. Hideo ORIHATA)〕: Clinical study of the ileus without previous abdominal operation.

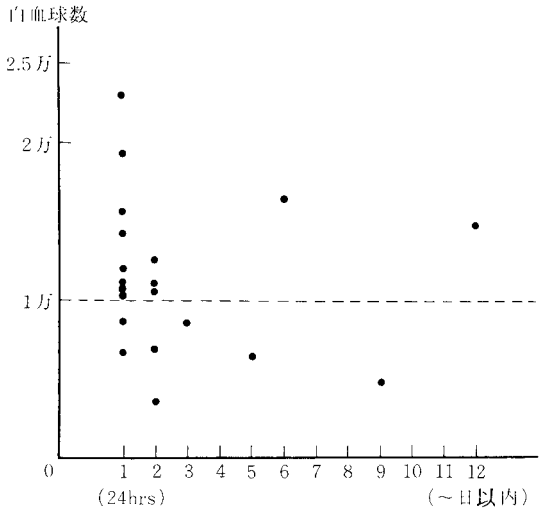

図1　手術までの期間と来院時白血球数

2. 開腹歴のない20例について

(1) 原因疾患（表2）

この開腹歴のない20例の原因疾患は（表1）に示すごとく，炎症性狭窄によるもの7例(1.68%)小腸型腸重積症4例(0.96%)，小腸間膜裂孔ヘルニア3例（0.72%)，癒着性2例（0.48%)，そして，閉鎖孔ヘルニア例，索状物による絞扼例，小腸捻転例，食餌性例がそれぞれ1例ずつである(それぞれ0.24%).

(2) 年齢分布（表3）

炎症性狭窄例は10代～70代まで様々であり，腸重積例の平均年齢は33歳とやや若く，小腸間膜裂孔ヘルニア例の平均年齢は47歳であった.

(3) 手術までの期間（表3）

20例のうち，来院後24時間以内に手術になったもの10例で，残り10例は2日目以降手術をうけている.

(4) 来院時の白血球数と手術までの期間(表3，図1）

来院時，白血球数が1万以上のものは13例である．このうち8例は，来院後1日以内に手術をう

表3　開腹歴のないイレウス20例の要約

	患者	性	年齢	手術までの期間	来院時白血球数	腸切除の有無	転帰
炎症性狭窄	F.Y.	♀	55	1日以内	19,300	＋	生
	K.I.	♂	14	1日 〃	10,700	＋	〃
	H.Y.	♂	43	1日 〃	12,000	＋	〃
	S.S.	♂	65	2日 〃	11,000	＋	〃
	K.M.	♀	72	2日 〃	10,600	＋	〃
	H.S.	♂	24	3日 〃	8,500	＋	〃
	K.S.	♂	37	9日 〃	4,800	－	〃
小腸型腸重積	F.T.	♀	20	1日以内	6,700	＋	生
	I.H.	♂	29	5日 〃	6,400	＋	〃
	S.S.	♀	46	12日 〃	14,700	＋	〃
	M.S.	♂	38	1日 〃	10,500	－	〃
腸間膜裂孔ヘルニア	K.U.	♂	57	2日以内	6,900	＋	生
	H.M.	♂	45	2日 〃	12,600	＋	〃
	F.N.	♂	41	1日 〃	14,200	－	〃
癒着	E.H.	♂	48	2日以内	3,700	－	生
	S.S.	♂	59	1日 〃	23,000	－	〃
閉・ヘルニア	M.H.	♀	73	1日以内	11,100	＋	生
索絞	S.T.	♂	73	1日以内	8,700	＋	生
捻転	K.S.	♂	47	1日以内	15,600	－	生
食餌	B.Y.	♂	46	6日以内	16,400	－	生

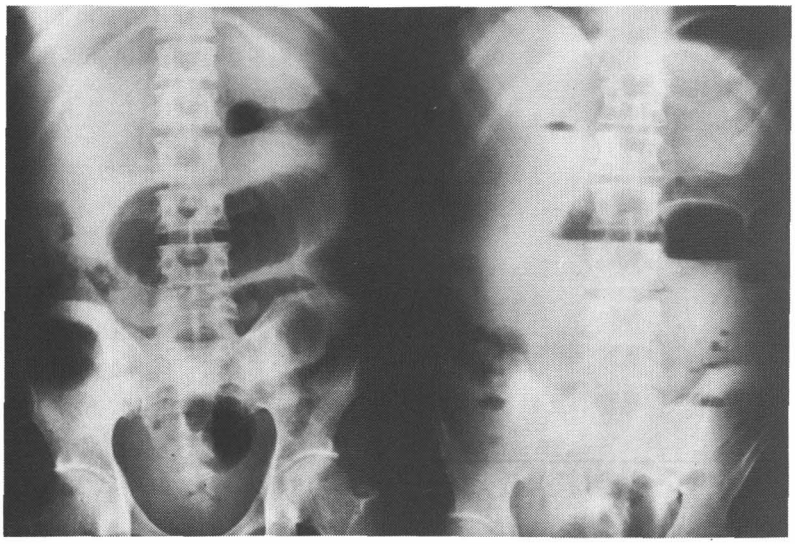

写真1　炎症性狭窄例

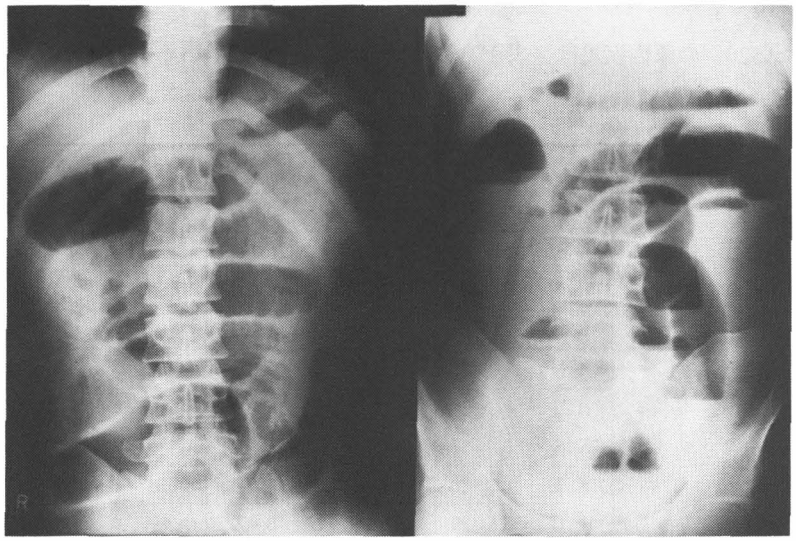

写真2　小腸型腸重積例

けており，残り5例は2日目以降である．

(5) **来院時の腹部レントゲン写真**(写真1，2，3，4)

全症例に，異常小腸ガス像，立位におけるニボー形成を認めた．また，大腸のガス像は殆どの症例に認めず，腹腔内滲出液の存在を明瞭に指摘し得るものもなかった．

(6) **腸切除の有無と来院時白血球数，ならびに手術までの期間**（表3，図2，3）

20例のうち腸切除を施行したものは，13例であり，このうち来院時白血球数が1万以上のものは8例（62%）である．非腸切除例は7例のうち，来院時白血球数1万以上のもの5例(71%)であった．

また，来院後24時間以内に手術になった10例のうち腸切除例は6例（60%）で，2日目以降に手術を施行した残りの10例のうち，腸切除例は7例（70%）であった．

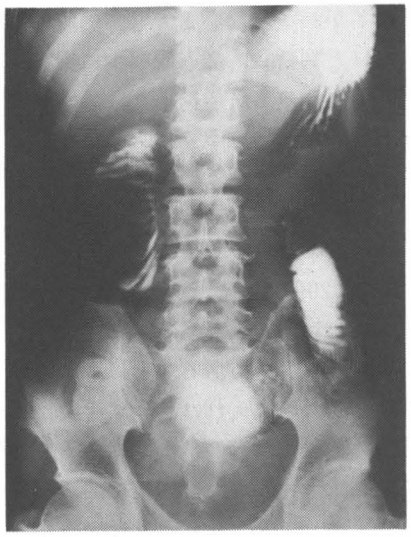

写真 3　小腸間膜裂孔ヘルニア例

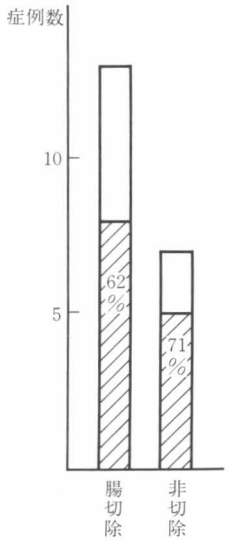

図 2　腸切除と来院時白血球数（斜線部：白血球数 1 万以上）

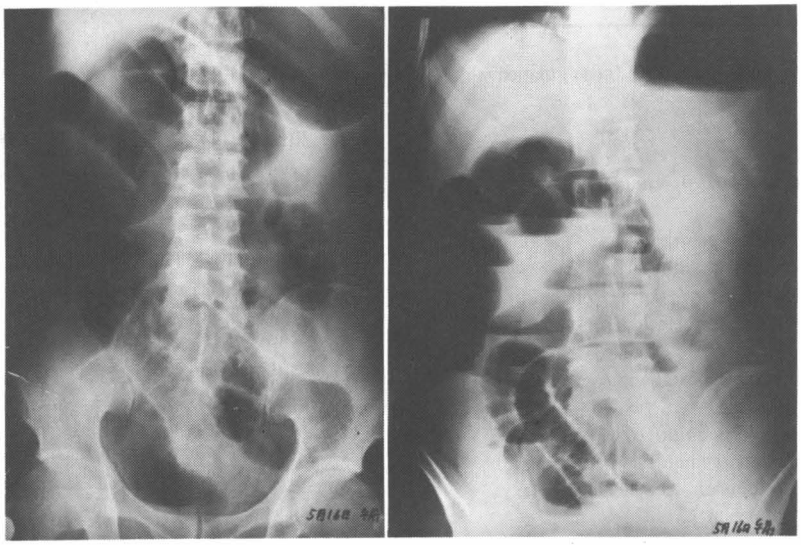

写真 4　小腸捻転例

（7）**転帰**

全例，生存である．

考　察

イレウス症例の殆どが，過去に開腹歴を有し，こうした開腹歴を有する患者において，イレウス症状があれば，イレウスと診断するに，差程，困難はないであろう．

ところが，もしイレウス症状を呈している患者に，開腹歴がなければ，それをイレウスと診断するに，開腹歴がある場合ほど，容易にはいかない．Bockus[1]は，急性腹症のなかで，通常緊急手術を要する疾患として，表 4 のものを挙げているが，こうした疾患の殆どが，腹痛，呕吐，発熱，レントゲン上の異常小腸ガス像の存在等，イレウス類似の症状を呈し，これらのものとの鑑別から，その診断を始めなければならない場合もあろう．

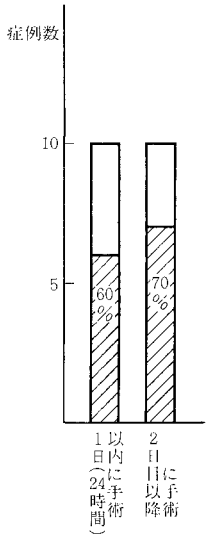

図3 腸切除と手術までの期間（斜線部：腸切除例）

表4 Usually Requiring Urgent Operation

1. Acute appendicitis
2. Acute intestinal obstruction (strangulation)
   Hernia
   Adhesions and bands
   Neoplasm
   Intussuseeption and volvulus
   Obturation
3. Free perforation, peptic ulcer
4. Acute cholecystitis with peritonitis
5. Torsion : ovarian cyst, fibroid, omentum, tumor, diverticulum (Meckel's), appendices epiploicae
6. Ruptured : ectopic gestation, corpus luteum (hemoperitoneum)
7. Ruptured : Diverticulum, cyst, viscus (blastpneumatic compression) (traumatic)
8. Mesenteric occlusion, abdominal apoplexy, ruptured aneurysm
9. Embolism at aortic bifurcation
10. Infarction of intestine (enteritis, rheumatoid arthritis) or the omentum

(Bockus)

しかし，急性腹症治療の原則は，その診断よりも，患者の症状，理学的所見の把握が優先し，緊急手術を要するか否かの速やかな決定にある．

ところが，実際の現場においては，手術の決定に迷いを生ずる場合があり，ましてや診断名の不明のときには，その傾向が強いと思われる．また逆に，病名がわからないまでも，緊急性がそれほど強くないと判断し，経過観察中に突然ショック状態に陥るケースも時にはあり，診断への努力の必要性を痛感させられることもある．

そこで，今回の調査で集計し得た，20例の開腹歴のない，イレウス例を retrospective に，検討し，診断への糸口を求めてみたい．

まず，この20例は，イレウス症例の総計417例の約4.9%に相当し，全て手術施行例である．そしてその病名がイレウスであること以上に診断されたものはなく，云い換えれば，全て手術によって，その病名が確定したものばかりである．20例の内訳は，炎症性狭窄，小腸型腸重積症，小腸間膜裂孔ヘルニア等，比較的頻度の少ない疾患で占められ，今回の集計では，計8つの病名が得られた．当教室では，今回の集計には含めなかったが，これ以外にも胆石イレウス，横隔膜ヘルニアも経験している．

手術までの期間として，24時間以内，即ち緊急手術或いはそれに近い状態で手術になったものが，20例中10例と半数であり，残りの半数10例が2日目以降である．これら20例の殆どが手術的にしか治療できない疾患であるに反し，半数しか，24時間以内に手術になっていないことを考えると，手術の決定における診断というもののもつ影響力を感じさせられる．

来院時の白血球数では，1万以上のものが13例で，このうち7例が，24時間以内に手術をうけているが，残りのほぼ半数に近い6例が，2日目以降の手術で，白血球数だけで，手術の決定が行なわれていないことを示している．

来院時の腹部レントゲン写真では，後述するように，文献的には，特徴ある所見により，術前診断し得たとする疾患もあるが，今回の20例においては，一般的なイレウスの所見以外，特徴ある所見を得られず，写真上で診断することは不可能と思われた．

次に，腸切除と来院時白血球数，並びに手術までの期間を検討したが，腸切除例に，白血球数が多いとは云えず，また，手術が早期に施行されているともいえなかった．

以上の結果より，こうした開腹歴のないイレウスの診断が，通常の血液，尿の一般検査，腹部レントゲン写真のみでは，きわめて困難であり，かつ，手術の決定に際しても，この困難性が引き続き継続していると，結論される．

そこで，今後，こうした疾患に対し，どのような診療方針で臨むべきか考えてみると，次の3点に要約されるように思う．

① 診断のためのアプローチを質的，量的に向上させること，② 手術の決定に躊躇せぬこと，③ これら，開腹歴がなくとも，イレウスをおこす疾患の存在を念頭におき，各々の特徴ある症状を理解しておくこと．

ではこの3点につき，検討を加えてみると，まず，開腹歴がなく，イレウス症状を呈した患者に対応する，第一段階として，それが，イレウスか否かの判断と平行して，緊急手術を要するか，否かの決定が急がれる．そのために，患者の症状，理学的所見の把握に加えて，充分な病歴の聴取，血液，尿検査，レントゲン検査が必要である．これらを総合的に判定し，仮りに，イレウスと確診できなくても，緊急手術を要すると判断したならば，その実施にためらいがあってはならない．

もし，そこでイレウスと診断したら，それが小腸の閉塞か大腸の閉塞かの鑑別が必要とされ，このために，腹部レントゲン写真における大腸ガスの有無の判定と，注腸造影が有効のことが多い．大腸に原因を有するイレウスとしては，癌腫，S状結腸捻転症，腸重積症などによるものが多いが，これらは注腸造影で比較的容易に診断可能である．

この段階で大腸の閉塞が否定された場合，どのようにすればよいのか，戸惑うことが多い．今回の集計例の中でも，腸重積や小腸間膜裂孔ヘルニアで，手術時，既に腸管壊死に陥っていた症例もあり，こうした時など診断のための検査の時間的余裕が限られる．ところが最近，教室の大地[2]らは，急性腹症，腹部外傷などの診断や，手術の必要性の有無の決定に，針状腹腔鏡を使用する試みを行なっているが，これを，患者の状態が許す限り積極的に試みてみるのも良い方法と思われる．

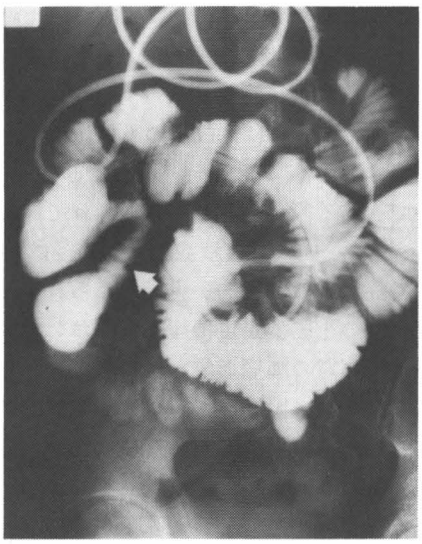

写真5　Long-tube 先端部よりの造影（矢印に腸管狭窄部）

次いで，緊急手術しなくてもよいか，又は少し経過観察とする場合，四方ら[3]の推奨する Long-tube を使用する方が，治療上からも，診断上からも利点が大きい．

写真5は，long-tube (Dennis tube) を使用したイレウス例に，tube 先端部よりの腸管造影を施行したものであるが，狭窄部が明瞭に描出されている．このように，tube の先端部よりの造影は，診断上からも有効な手段と言えよう．勿論，こうした経過中も，手術の必要性の決定に関しては，症状，理学的所見，検査データーより常にチェックし続ける態度が必要である．

最後に，個々の疾患の特徴を知っておくことが，診断上，必要であるという観点より，今回の集計で得た疾患に対し，文献的考察も含めて検討を加える．

最も症例数の多かった炎症性狭窄については，腸壁の炎症性変化，或いは線維症による内腔の狭窄が閉塞の原因となることが，しばしばあるとされている[4]．もっとも，今回の集計でこれは7例で，全イレウス例の1.68%にしか過ぎず，頻度としては，そう多いものではないと思われた．そして，これが，手術時に確認されたならば，狭窄型のクローン病との鑑別が必要であり，術中 Skip

lesion の有無等の検索を行ない，術前に注腸造影が施行されていなければ，術後でも施行することが必要である．

腸重積症に関しては，成人のものは，小児に比べて頻度は少なく，Sanders ら[5]によると，腸重積症の中で占める割合は5％前後とされている．又，Sanders らは，成人腸重積症の80％前後に，腫瘤，憩室，炎症などの器質的疾患が認められるとしている．今回の小腸型腸重積症4例においても，2例にポリープ状の腫瘤形成を認め，それが先進部を形成していた．診断については，自覚的には，比較的慢性に，腹痛，呕気，排便異常等の症状を有していることが多いとされ，他覚的には，腹部に腫瘤を触知されることがあるとされている[6]．今回の4症例でも，2例は比較的長期の経過があり，また，来院時に腹部腫瘤を認めたものも2例あった．沢田ら[7]は，成人腸重積症に対し，血管造影検査を積極的に行なっているが，これは，診断上，大腸型に対しては有効としているが，小腸型に対しては，有効でなかったと報告している．

腸間膜裂孔ヘルニアについては，昭和45年の高橋ら[8]の集計によれば，87例の報告例をみるとし，比較的まれである．この腸間膜裂孔ヘルニアの術前診断は，極めて困難であり，レントゲン所見で，腸管ガス像の中央部に円形の陰影像がみられることがあるとの報告もあるが[9]，今回の例では認められなかった．また，腹部血管造影にて血管の走行異常を認め，手術により腸間膜裂孔ヘルニアを証明したとの Edward[10]の報告もある．

閉鎖孔ヘルニアは，発生部位によるヘルニアの分類では，外ヘルニアに属するが[11]，実際上，診断困難なことも多いと考え，今回の集計に含めた．この疾患も比較的まれで，本邦では，小西ら[12]は1971年2月までの尼川ら[13]による53例の集計に加え，1976年までに32例文献上集計し，これらを合わせると85例になるとしている．これの診断上の特徴は，分娩経験のある60歳以上の，やせた女性に好発すること，また，イレウス症状に加え，患側大腿内側，大腿前面，膝ときに下腿まで疼痛や知覚異常をきたして来る Howship-Romberg 症状が，かなりの頻度で出現するということである．この原因として，閉鎖管の中で，ヘルニア嚢内容が，閉鎖神経を圧迫するためとされている．小西らは，23例中21例にこの症状を認めたと報告しており，今回の症例もこの Howship-Romberg 症状を有していた．

小腸捻転イレウスについて，Duke ら[14]は先天性腸回転不全，或いは索状物，癒着がないのに腸間膜が捻転をおこしているものを，原発性小腸捻転と言っているが，今回の我々の症例もこれであった．これら原発性であるか否かに拘らず，一般に小腸捻転イレウスは，急速に状態が悪化し，予後不良なことが多い．磯谷[15]らは，小腸捻転イレウス23例の検討で，そのうち2例に，術前診断が可能だったと報告している．これらは開腹歴があり，突然の激烈な腹痛発作で発症し，イレウス症状，ショック症状をおこし，腹部レントゲン写真にて小腸ガス像の“arcade arrangement”を認めこれらにより術前診断し得たとしている．開腹歴のない場合にも参考とすべき症例と思われた．

む す び

以上，我々の最近9年間の，開腹歴のないイレウス20例の集計と検討により，より効果的な診断への方法論を求め，また，各々の疾患の特徴を文献的考察を加えて検討した．

本報告の要旨は第9回日本救急医学会総会において発表した．

参考文献

1) **Bockus, H.L.:** Gastroenterology. IV, Saunders, Philadelphia (1976) 1～21
2) **大地哲郎・他**：針状腹腔鏡による緊急腹腔鏡検査経験，救急医学 March 臨時増刊 S-176 (1983)
3) **四方淳一**：イレウスの診断と治療．日本救急医学会誌 6 3 (1979)
4) **Dunphy J. Englebert・石川浩一・他監訳**：最新の外科診断と治療．丸善 東京 (1978) 620頁
5) **Sanders, G.B., et al.:** Adult intussusception and carcinoma of the colon. Ann Surg 147 796 (1958)
6) **中川健二・他**：成人腸重積症の2例．外科診療 21 344 (1979)
7) **沢田 敏・他**：成人腸重積症のX線検査—各種の造影検査を中心として．総合臨床 29 199 (1979)
8) **高橋英世・他**：小腸間膜裂孔ヘルニアによる絞扼

性イレウスの1治験例．外科診療　12 54 (1970)
9) **堀米政利・他**：小腸間膜異常裂孔ヘルニアによる絞扼性イレウスの1手術治験例．日大医誌　34 405 (1975)
10) **Edward, S.K., et al.:** A New Variant of Intra-abdominal Hernia Ann Surg 181 442 (1975)
11) **木本誠二監修**：現代外科学大系．第34巻腹壁・腹膜・ヘルニア 中山書店 東京 (1971) 302
12) **小西　洋・他**：閉鎖孔ヘルニアの2治験例．外科診療　21 761 (1979)
13) **尼川紘史・他**：閉鎖孔ヘルニア症例追加，外科治療　25 705 (1971)
14) **Duke, J.H., et al.:** Primary Small Bowel Volvulus. Arch Surg 112 685 (1977)
15) **磯谷正敏・他**：小腸陰転イレウス23例の検討．外科　41 557 (1979)