(東女医大誌　第50巻　第4号
頁 352～ 356　昭和55年4月)

〔臨床報告〕

胆汁うっ滞を示した傍乳頭部憩室症の5例

東京女子医科大学外科（主任：織畑秀夫教授），松村総合病院外科
講　師　斎藤正光・石川雅健
松村総合病院外科
遠藤健七郎・星　竹　敏

（受付　昭和55年1月18日）

はじめに

十二指腸傍乳頭部憩室（以下傍乳頭憩室と略す）は，日常の上部消化管X線検査上しばしば認められるが，通常は無症状のため臨床的に問題となることは少ないものである．しかし Lemme (1934)[1]が Papillensyndrom として報告して以来，諸外国をはじめ，本邦でも特に胆管，膵管系との関係から検討されつつある．これは内視鏡的胆管膵管造影法（以下 ERCP と略す）の普及が傍乳頭憩室と胆管，膵管系との形態学的観察を容易にした点も強調されねばなるまい．

われわれは最近胆汁うっ滞を示し，胆石を有しない5例の傍乳頭憩室を経験したので，主に胆管系との関連性を臨床の面から検討し報告する．

症例の概要

昭和54年1月から昭和54年10月までの間に，松村総合病院外科に入院した傍乳頭憩室5例について検討した（表1，図1）．

病悩期間は症例4が約2年である以外，残りの症例は初発であつた．

主訴は上腹部の疼痛が程度の差はあるものの全例に，また黄疸も全例に認められた．発熱は3例

表1　傍乳頭憩室症例の臨床像（その1）

症例	性	年令	主　訴	既往歴	肝機能検査					
					GOT (KU)	GPT (KU)	Al-p (KAU)	T-Bil (mg/dl)	r-GTP (IU/L)	LAP (GU)
1. U. K.	♀	58	臍部～左腹部痛 黄疸	高血圧 リウマチ	69	52	12	4.5	141	300
2. K. I.	♀	73	心窩部～右季肋部痛 黄疸，発熱，悪心 呕吐	—	107	184	13	3.1	90	418
3. T. O.	♀	53	上部腹痛 黄疸，発熱	気管支喘息	73	74	27	2.7	914	1797
4. K. O.	♀	73	右季肋部痛 黄疸，発熱	子宮筋腫 高血圧	90	106	23	2.2	256	655
5. S. S.	♀	65	心窩部痛 黄疸	—	97	135	41	2.9	496	990

Masamitsu SAITO, M.D., **Masatake ISHIKAWA** Dept. of surgery (Director: Prof. Hideo ORIHATA M.D.) Tokyo Women's Medical College. **Kenshichiro ENDO,** M.D., **Taketoshi HOSHI** Dept. of surgery, Matsumura General Hospital: Five Cases of Peripapillary Diverticulum of the Duodenum with Bile Stasis.

		症例1	症例2	症例3	症例4	症例5
DIC所見		GB 造影 BD (−)	GB 異常なし BD 拡張(+)	GB 造影 BD (−)	GB 造影 BD (−)	GB 造影 BD (−)
乳頭部内視鏡所見		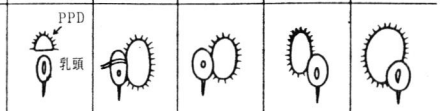				
(服部の分類)		(II)	(I)	(II)	(II)	(II)
ERCP所見	胆膵管とPPDの関係					
		BD 10mm	BD 15mm PD 拡張(+)	BD 13mm PD 拡張(−)	BD 13mm PD 拡張(−)	BD 10mm PD 拡張(−)
	PPDの大きさ	18×15mm	24×14mm	15×14mm	23×17mm	36×30mm

注）GB：胆嚢，BD：胆管，PD：膵管，PPD：傍乳頭憩室

図1　傍乳頭憩室症例の臨床（その2）

に，悪心・呕吐は1例に認められた．

臨床検査では赤沈亢進は4例に認められ，肝機能上胆汁うつ滞傾向は全例に認められた．十二指腸液検査は4例に施行し，症例3に胆砂（+），症例4，5に細菌（+）（培養では E. Coli と Klebsiella であつた）の結果をえた．なお症例4，5では胆汁の黄疸指数は正常よりかなり低値を示した．

末梢血の白血球数増多や，血清，尿アミラーゼ上昇や空腹時血糖異常等は全例共に認められなかつた．

胆道造影（DIC）所見がえられたのは症例2のみで，他はいずれも造影されなかつた．

乳頭部の内視鏡所見では，発赤等の炎症所見はみられず，3例に乳頭肥大をみたにすぎなかつた．乳頭の形態は服部[2]のI型1例，II型4例であつた．憩室は乳頭口側が1例，前壁側が2例，後壁側が2例であつた．憩室底が胆汁色調を呈したものは2例みられた．

（ERCP）像からみると，総胆管拡張像が3例に，膵管拡張像が1例にみられた．傍乳頭憩室の大きさは ERCP，低緊張性十二指腸造影からみるといずれも14mm 以上（短径で）の大きさを示した．

症例1． U.K. 58歳，女性．昭和54年1月1日夕方突然脐部から左腹部の疼痛が出現し，近医を受診する．翌日には黄疸を指摘され，1月5日皮膚瘙痒感，全身倦怠感も訴え，当院内科を紹介され入院する．1月10日と2月13日に DIC 施行するも胆嚢胆管造影されず，2月16日当科にて ERCP 施行．胆管の拡張や結石はみられず（写真1）．利胆剤，鎮痙剤投与にて症状消褪し，約10カ月後の現在発作なく肝機能も正常化している．

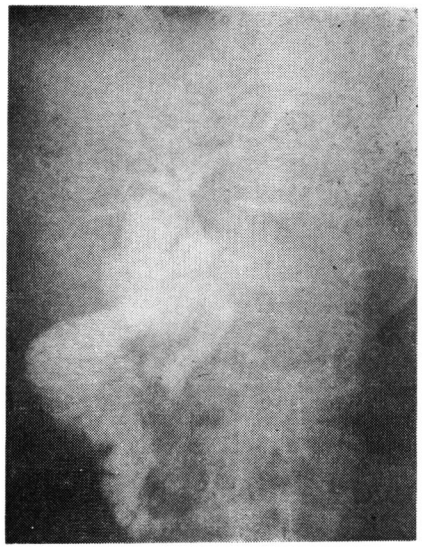

写真1　ERC 所見（症例1）

症例2． K.I. 73歳，女性．昭和54年3月23日午後より心窩部から右季肋部の疼痛，悪心，呕吐をきたし，近医で黄疸も指摘され，3月26日当院内科を紹介され入院

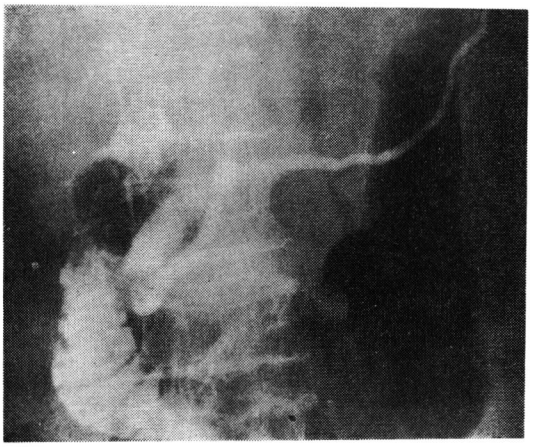

写真2　ERCP 所見（症例2）

する．3月28日 DIC にて胆嚢造影をうるも，総胆管末端部が不明瞭であつた．3月30日の上部消化管造影では傍乳頭憩室は不明であつた．4月18日当科にて ERCP 施行し，傍乳頭憩室の確認と胆管および膵管拡張像を認めた（写真2）．利胆剤，鎮痙剤投与にて症状消褪し，現在無症状で肝機能も正常化している．

症例3． T.O. 53歳，女性．昭和54年7月初めより上腹部痛があり，7月21日近医を受診し，約10日間入院するも軽快せず，8月4日当院内科を受診入院する．入院時黄疸，発熱がみられる．8月6日 DIC で胆嚢胆管造影されず，8月9日当科にて ERCP 施行し，傍乳頭憩室の存在と胆管拡張像を認めた（写真3）．抗生剤，鎮痙剤投与にて症状消褪し，肝機能も正常化し退院させえ，現在経過良好である．

症例4． K.O. 73歳，女性．昭和52年初め頃，右季肋部痛のため近医に約1カ月入院し治療を受ける．昭和54年10月初旬になり右季肋部痛のため近医を受診．10月9日当院内科を受診入院する．入院時発熱，黄疸もみられた．10月15日 DIC 造影されず，11月5日当科にて ERCP 施行し，傍乳頭憩室，胆管拡張像を認めた（写真4）．利胆剤，鎮痙剤の投与にて症状全く改善し肝機能も正常化した．現在通院にて経過観察中である．

症例5． S.S. 65歳，女性．昭和54年10月15日頃より尿の黄染に気づくと共に近医で黄疸を指摘され，当院を紹介され10月22日入院．入院時心窩部痛もみられ，10月24日 DIC 施行するも造影えられず．11月1日当科にて ERCP 施行し，巨大な傍乳頭憩室を認めるも，胆管膵管の拡張像はみられなかつた（写真5）．鎮痙剤投与にて症状消褪し，肝機能も正常化した．現在通院にて経過観察中である．

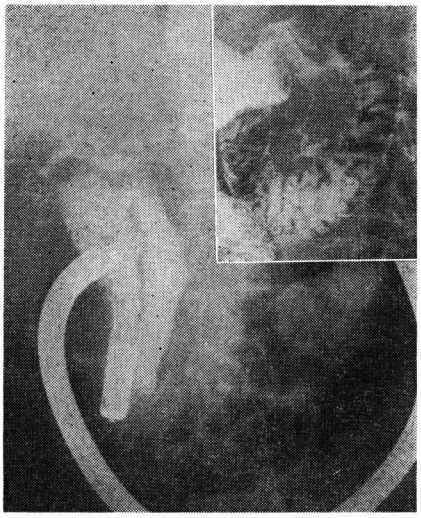

写真3　ERCP 3所見（症例3）
右上は同症例の低緊張性十二指腸造影所見

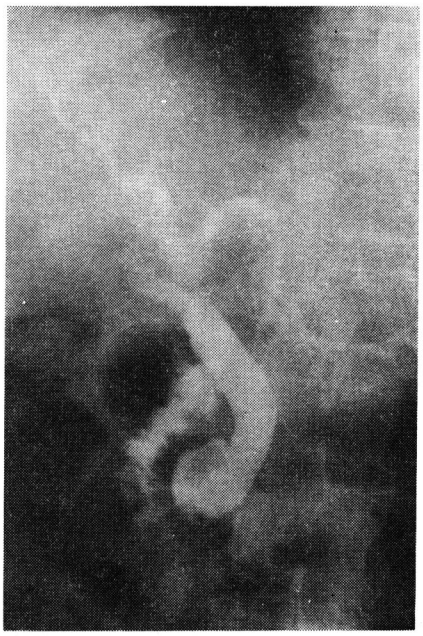

写真4　ERCP 所見（症例4）

写真5　ERCP 所見（症例5）

考　按

傍乳頭憩室の定義は，武内ら[3]によれば十二指腸乳頭の肛門側端から口側 3cm 以内に存在するものとしている（Vater 乳頭と副乳頭間の距離が 2.9cm であつたとのことから）．

傍乳頭憩室の存在部位は乳頭を中心に前壁側，後壁側，口側および肛側とすると，石川[4]は前壁側＞後壁側＞口側の順に多いとし，西家ら[5]は後壁側＞口側＞前壁側の順に多く，武内ら[3]も口側近縁後壁側に多いとしているが，自験例では以前の報告[6]を含めると，前壁側4例，後壁側2例，口側2例となる．

傍乳頭憩室の臨床症状には特有なものはなく，また多くは無症状に経過するとされるが，武内ら[3]は明らかな消化器疾患を有するものを除外した径10mm以上の34例につき検討し，上腹部痛44%，上腹部不快感18%，悪心，呕吐18%，便秘6%認められたという．更に須田[7]は52例中種々の程度の疼痛51例，食欲不振41例，体重減少34例，発熱20例，黄疸9例，呕吐8例を認め，これらより病型を，① 胆嚢胆道炎型（26例），② 胃十二指腸潰瘍型（18例），③ 胃腸炎型（8例）に分けている．自験例はすべて①の型に相当するものと考えられた．

さて傍乳頭憩室の臨床的意義としては，① 憩室の炎症，② 続発性の胆嚢胆管炎や膵炎の要因，③ Vater 乳頭の変化，④ 胆石症の誘因等が挙げられよう．憩室炎そのものは少ないとされており，むしろ続発性の胆管膵管系の炎症の方が多いとされている[5)8)]．自験例でも十二指腸液検査で細菌感染を伴う胆管炎の存在が認められている．また中野ら[9]によれば径10mm以上の傍乳頭憩室例では高率に膵外分泌機能障害がみられ，更に武内ら[3]は明らかな膵管の拡張像を認めており，今後更に膵機能に関する検討が必要なものの，傍乳頭憩室が胆管膵管系の双方に関連した影響を及ぼしている事は確かであろう．

最近，胆石を伴わぬ傍乳頭憩室例で総胆管拡張を示す例が注目され，乳頭部の機能的～器質的変化（primary benign papillary stenosis）という問題も提示されており[3)9)10)]，傍乳頭憩室が乳頭狭窄と関連している事が推測されている．

胆石症と傍乳頭憩室との関係をみると，文献上は胆石症の傍乳頭憩室合併率は13.3～37.8%[3)5)11)12)13)]であり（自験例[6]では6.5%），一方，傍乳頭憩室例の胆石合併率は8.3～36.0%[1)3)4)5)14)]（以前の例[6]を含めた自験例では12.5%）であるが，統計的に両者の相関を認めている報告はみられないようだ．しかし鈴木ら[15]は胆道内圧の面から臨床例を3型に分け，Ⅰ型は傍乳頭憩室が胆道系に影響のないもの（1例），Ⅱ型は十二指腸内圧亢進が胆道内圧上昇に反映するもの（3例），Ⅲ型は憩室は小さいが憩室の存在のため乳頭に変化をきたしているもの（6例）とし，Ⅱ，Ⅲ型共に胆道系に胆汁うつ滞と上行感染の機会を与え，胆石症と関連してくるものと示唆している．

傍乳頭憩室例の治療は，保存的には消化管鎮痙剤投与，十二指腸ゾンデ法，胆嚢胆管炎や膵炎に対する保存的療法が行なわれているが，自験例でも初発例が多いことから保存的療法にて経過をみているところである．最近総胆管結石を合併する傍乳頭憩室例に内視鏡的乳頭切開術が有効であつたとの報告[13]もみられ，今後の検討を待ちたいところである．

外科的には憩室の切除[16]や内翻切除又は埋没法[8)11)17)18)]や乳頭形成等が行なわれており，それらの手術成績も良好であるが，本症の病態生理を慎重に検討した上で術式の決定がなされるべきであろう．

おわりに

昭和54年1月から10月の間に，5例の胆石を伴わない傍乳頭憩室を経験したが，5例共に胆汁うつ滞を示す臨床像を呈し，ERCP を中心に検討した．初発例が多いためいずれも保存的療法にて経過観察中である．

擱筆に当りご校閲を賜つた織畑秀夫教授に深謝すると共に，当院内科金生富雄，大井竜夫，佐藤勝彦，鈴木侑信の各先生方の御協力に感謝いたします（なお本稿の要旨は第43回常磐医学会にて報告した）．

文　献

1) **Lemmel, G.:** Die Klinische Bedeutung der Duodenaldivertikel. Arch Verd Krht **56** 59～70 (1934)

2) **服部外志之**：十二指腸乳頭部に関するレ線的

研究．日消病会誌 **68** 263～ 282 (1971)
3) **武内俊彦・他**：十二指腸憩室特に傍乳頭憩室の臨床的意義について．胃と腸 **10** 729～ 738 (1975)
4) **石川　功**：ファーター乳頭部，小乳頭，傍乳頭部憩室，Promontory に関する形態学的研究(後編)．日消病会誌 **73** 1022～1035 (1976)
5) **西家　進・他**：十二指腸憩室の臨床的考察．日消病会誌 **71** 1029～1041 (1974)
6) **斎藤正光・他**：十二指腸傍乳頭憩室の6例．第43回常磐医学会口演 (1980, 2月，福島県いわき市)
7) **須田　恵**：十二指腸憩室症の臨床的ならびにX線学的研究．千葉医会誌 **44** 982～ 1000 (1969)
8) **村上忠重・他**：十二指腸憩室の臨床経験．臨床外科 **18** 1157～1162 (1963)
9) **中野　哲・他**：十二指腸憩室の臨床的意義．日本臨床 **32** 2948～2955 (1974)
10) **鈴木紘一・他**：傍乳頭憩室を併存した無石総胆管拡張例の検討．日消病会誌 **71** 108～ 119 (1974)
11) **穴吹雄作・他**：胆石症を合併した十二指腸憩室．臨床外科 **27** 541～ 548 (1972)
12) **池田明生・他**：胆石症と十二指腸憩室．手術 **30** 1055～1065 (1976)
13) **浦上慶仁・他**：内視鏡的乳頭切開術の検討(第5報)．Gastroenterological Endoscopy **20** 377～382 (1978)
14) **山本政勝・他**：傍乳頭憩室．外科診療 **21** 436～439 (1979)
15) **鈴木範美・他**：旁乳頭憩室と胆道疾患の関連性について．日消外会誌 **11** 915～922 (1978)
16) **Zeifer, H.D. et al.:** Duodenal diverticulitis with perforation. Arch Surg **82** 746～754 (1961)
17) **Chitamber, A. et al.:** Duodenal diverticula. Surgery **33** 768～791 (1953)
18) **Maclean, N.J.:** Diverticulum of the duodenum. Surg Gynec Obstet **37** 6～13 (1923)
19) **Pinotti, H.W. et al.:** Surgical procedures upon juxta-ampullar duodenal diverticula. Surg Gynec Obstet **135** 11～16 (1972)