

## 〔臨床報告〕

## 上腕骨小結節骨折の1例

東京女子医科大学整形外科教室 (主任: 森崎直木教授)

石上 宮子・助教授 並木 脩・林 美代子  
イシガミ ミヤコ ナミキ オサム ハヤシ ミヨ子

(受付 昭和53年11月24日)

## 緒 言

上腕骨小結節の骨折は、われわれが調べ得た範囲では、1895年 Hartigen<sup>3)</sup> に発表されて以来、現在に至るまで5例を認めるのみである。また、本邦においては1例も認めなかつた。このように、希な骨折である上腕骨小結節骨折を、今回、われわれは経験したので報告する。

## 症 例

患者: 34歳, 男性.

現病症: 階段降下時, 最後の2段が水でぬれており, すべつて転倒し, 左肩前面を壁の角に強打した。

来院時所見: 左肩関節部前面の著しい腫脹, 皮下出血, 疼痛があり, 左上肢は内外転中間内旋位

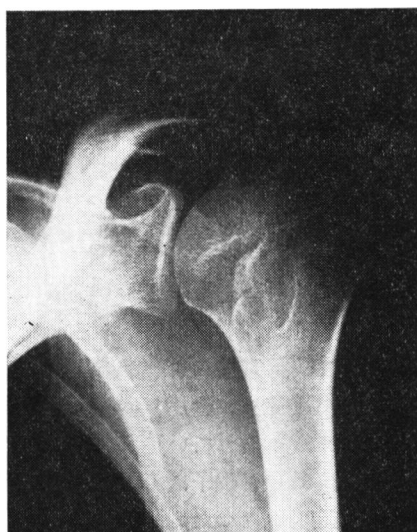

写真1-a 来院時のX線像. 上腕骨小結節の骨折で骨片が認められる.

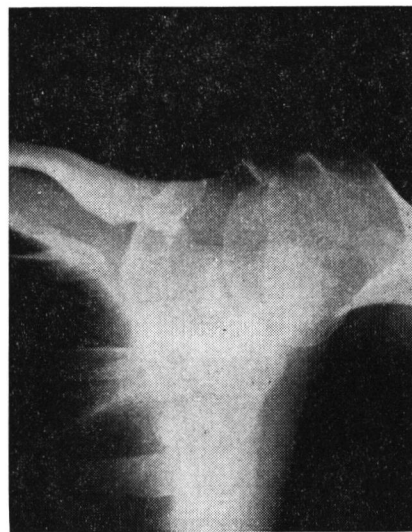

写真1-b 上腕骨外転位で骨折面が剥れ骨片が上方に転位している.

Miyako ISHIGAMI, Osamu NAMIKI, Miyoko HAYASHI Department of Orthopedics (Chairman: Naoki MORISAKI) Tokyo Women's Medical College: Isolated avulsion fracture of the lesser tuberosity of the humerus

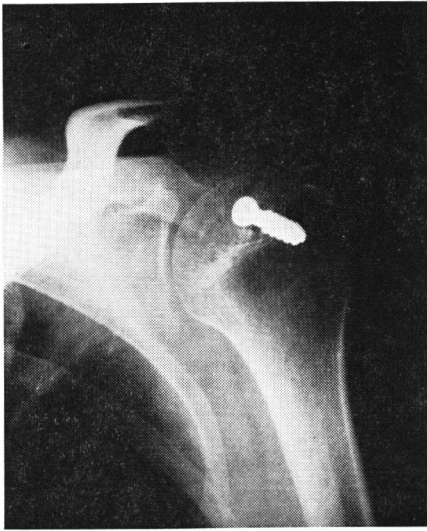

写真2-a 手術後のX線像，螺子にて骨片を固定した。

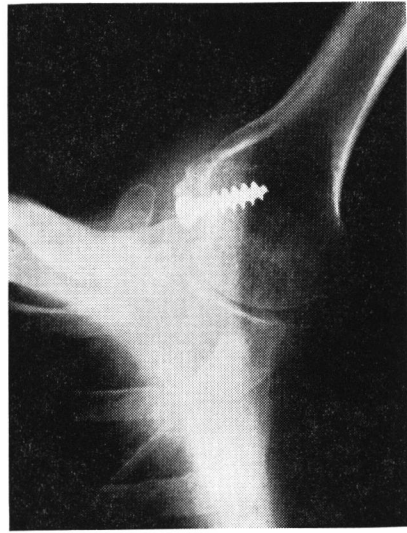


写真2-b 上腕骨外転位

を保ち、疼痛のため、ほとんど動かせなかつた。その他、左上肢の循環障害、末梢神経障害は認められなかつた。X線所見では、前後像で上腕骨小結節部が剝離しており、上腕骨を外転した時の斜位像をみると、剝離骨片が認められた(写真1)。

**手術所見：**小結節部を露出すると、肩甲下筋付着部に約 $1 \times 2 \times 0.3$ cmの筋肉柄を有する薄い骨片を認めた。骨折面を整復し、螺子にて固定した(写真2)。術後約3週間ストックネットで固定した。術後6カ月で軽度の肩関節拘縮が認められるが、日常生活には障害がない。

#### 考 按

上腕骨小結節折は、古くは1895年 Hartigen<sup>3)</sup>により、17歳の少年の転落事故による上腕骨骨幹部骨折を伴った症例が報告されて以来、現在までわれわれが調べ得た範囲では、5例の報告例を認められるのみである。

この骨折の受傷機転としては、直達外力および介達力による作用機転が考えられる。直達外力によるものとしては、Haas<sup>2)</sup>は階段を転落し床に直接、上腕前面を打った症例を報告している。われわれの症例も、直接壁の角に上腕前面を強打したため、直達外力の作用によるものと考えられ

る。また、介達力に関しては上腕骨小結節が肩甲下筋の付着部であるため、これらの急激な収縮によつて上腕骨小結節の剝離骨折がおこると考えられている。McGuiness<sup>5)</sup>は痿れん治療中の患者における注射後の肩甲下筋の急激な収縮後、肩甲下筋腱部の断裂を合併した上腕骨小結節の骨折を報告しており、また、Andreasen<sup>1)</sup>も馬をおりようとして足をすべらせ、体の保持を得ようとして鞍につかまつた時、急激な疼痛が走り、上腕骨小結節骨折をもたらした例を報告している。

合併症はHartigen<sup>3)</sup>による上腕骨骨幹部骨折、McGuiness<sup>5)</sup>の肩甲下筋腱断裂およびHaas<sup>2)</sup>による上腕二頭筋短頭断裂の報告がある。

治療に関しても保存的および手術的療法があるが、手術では骨片除去、骨片の整復を行い螺子で固定する方法が述べられている。われわれの症例も手術的治療を行い、螺子にて固定した。保存的にはギプス固定を行なつた症例をAndreasen<sup>1)</sup>が報告しているが、後に、それは骨壊死をおこし手術的に骨片を除去している。われわれも経験した症例からみて、報告例が少数なので確実なことは言えないが、上腕骨小結節は筋肉の付着部であり、肩関節は拘縮をおこし易い関節であるので、

手術にて固定し早期に運動を開始すべきであると考える。

### 結 語

直達外力による希な上腕骨小結節に遭遇したので、症例の経過および文献的考察を加えて報告した。

ご指導，ご校閲を載いた森崎教授に深謝致します。

(この論文の要旨は第206回東京女子医大会例会に発表した)。

### 文 献

- 1) **Andreasen, A.T.:** Avulsion fracture of lesser tuberosity of humerus. *Lancet* **1** 750 (1948)
- 2) **Haas, S.L.:** Fracture of the lesser tuberosity of the humerus. *Am J Surg* **63** 253 (1944)
- 3) **Hartigen, J.W.:** Separation of the lesser tuberosity of the head of the humerus. *NY Med J* **61** 276 (1895)
- 4) **Labriola, J.H., et al.:** Isolated Avulsion fracture of the lesser tuberosity of the humerus. *J Bone Joint Surg* **7** 1011 (1975)
- 5) **McGuinness, J.P.:** Isolated avulsion fracture of the lesser tuberosity of the humerus. *Lancet* **1** 508 (1939)