Twinkle 東京女子医科大学学術リポジトリ
Tokyo Women's Medical University - Information & Knowledge Database
https://twinkle.repo.nii.ac.jp

# 片側けいれん・片麻痺・てんかん症候群を呈したAngelman症候群の1例

| メタデータ | 言語: Japanese<br>出版者:<br>公開日: 2022-04-22<br>キーワード (Ja):<br>キーワード (En): Angelman syndrome, HHE syndrome<br>作成者: 森, 有以, 中務, 秀嗣, 佐藤, 友哉, 西川, 愛子, 伊藤, 進, 平澤, 恭子, 永田, 智<br>メールアドレス:<br>所属: |
| --- | --- |
| URL | http://hdl.handle.net/10470/00033139 |

東女医大誌 92(1): 8-12, 2022.2

報　告

# 片側けいれん・片麻痺・てんかん症候群を呈した Angelman 症候群の 1 例

東京女子医科大学病院小児科

森（モリ）　有以（ユイ）・中務（ナカツカサ）　秀嗣（ヒデツグ）・佐藤（サトウ）　友哉（ユウヤ）・西川（ニシカワ）　愛子（アイコ）
伊藤（イトウ）　進（ススム）・平澤（ヒラサワ）　恭子（キョウコ）・永田（ナガタ）　智（サトル）

（受理　2021 年 12 月 17 日）

**A Case of Angelman Syndrome Who Suffered Hemiconvulsion-Hemiplegia-Epilepsy Syndrome**

**Yui Mori, Hidetsugu Nakatsukasa, Yuya Sato, Aiko Nishikawa,**
**Susumu Ito, Kyoko Hirasawa,** and **Satoru Nagata**
Department of Pediatrics, Tokyo Women's Medical University Hospital, Tokyo, Japan

Angelman syndrome is a disorder characterized by severe intellectual disability, epilepsy, ataxic movement disorder, and easily provoked laughter. In hemiconvulsion-hemiplegia-epilepsy (HHE) syndrome, the patient presents with unilateral convulsive superimposition during fever, followed by transient or permanent hemiplegia, and later epilepsy. Herein, we report a case of Angelman syndrome with HHE syndrome. The patient was a 1-year-old girl. She was brought to the hospital with convulsive overload, controlled by medication, but a cluster of convulsions occurred on the fifth day of sickness. Based on patient history and magnetic resonance imaging (MRI) images of the head, biphasic encephalopathy was diagnosed, and symptomatic treatment with anticonvulsants was initiated. HHE syndrome was diagnosed based on the fact that the patient presented with unilateral generalized tonic-clonic convulsions and hemiplegia during the course of acute infection and later developed epilepsy. The early management of convulsions is important in acute encephalopathy, and in Angelman syndrome, not only febrile convulsions but also HHE syndrome may occur. In this study, we found that early identification of patients with epilepsy may lead to appropriate management in the acute phase and reduce the long-term sequelae of epilepsy.

**Keywords**: Angelman syndrome, HHE syndrome

## 緒　言

Angelman 症候群は，重度知的障害，てんかん，失調性運動障害，容易に誘発される笑いなどを特徴とする疾患である．発生頻度は約 15,000 出生に 1 人とされ[1]，日本では 500～1,000 人程度が確認されている．てんかんの合併は Angelman 症候群の 80% 以上にみられ[2]，発作型は様々である．片側けいれん・片麻痺・てんかん症候群（hemiconvulsion-hemiplegia-epilepsy syndrome：HHE 症候群）は，多くは有熱時の片側性の痙攣重積状態に引き続き，一過性または恒久的に片麻痺を呈し，後にてんかんを発症する症候群である．明らかな原因は不明だが凝固異常や代

Corresponding Author: 中務秀嗣　〒162-8666　東京都新宿区河田町 8-1　東京女子医科大学病院小児科　nakatsukasa.hidetsugu@twmu.ac.jp
doi: 10.24488/jtwmu.92.1_8
Copyright © 2022 Society of Tokyo Women's Medical University. This is an open access article distributed under the terms of Creative Commons Attribution License (CC BY), which permits unrestricted use, distribution, and reproduction in any medium, provided the original source is properly credited.

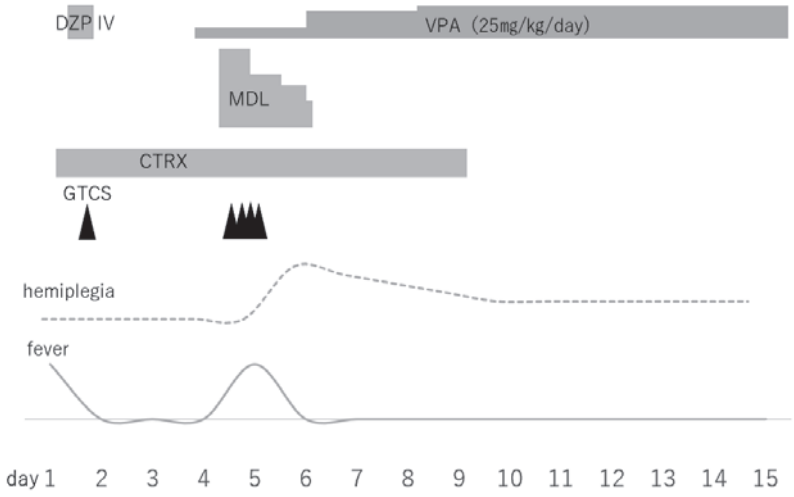


**Figure 1.** Course of treatment.
The convulsions on the first sick day were aborted by intravenous diazepam. On day 5, a cluster of convulsions was observed, and continuous intravenous midazolam was started. The dose was gradually decreased and discontinued on day 7.
DZP, diazepam; VPA, valproate sodium; MDL, midazolam.

謝異常，脳血管疾患や *SCN1A* や *CACNA1A* などの遺伝子異常も原因として報告されている．一方で Angelman 症候群に HHE が合併したという報告はなく，今回 HHE を合併した Angelman 症候群の 1 例を経験したため，文献的考察を加えて報告する．

## 症　例

**患者**：1 歳 0 か月，女児．

**主訴**：発熱，左上下肢のけいれん重積．

**周産期歴**：在胎 40 週 1 日，正常分娩，出生体重 3,520 g．

**発達歴・既往歴**：頸定は 4 か月に認めたが，その後あやし笑いや寝返りなく，発達遅滞を認め生後 7 か月で当院紹介となった．当院紹介時に施行した脳波検査の所見から Angelman 症候群を疑い，FISH 法で 15q の *UBE3A* 領域の欠失を認め確定診断となった．けいれん発作歴なし．

**家族歴**：特記なし．

**現病歴**：自宅で 39℃ 台の発熱をきたし，まもなく左上下肢の強直間代発作を認め救急要請となった．搬送中に両側性となり，右共同偏視と $SpO_2$ の低下（室内気で 90% 程度）を認めた．病院到着時も両側強直間代発作は持続しており，ジアゼパム 0.5 mg/kg 静脈内投与を行い，けいれん開始後 1 時間で止痙した．けいれん重積の精査加療目的に入院となった．

**入院時現症**：身長 73.6 cm（＋0.1 SD），体重 10.4 kg（＋1.8 SD），頭囲 45.0 cm（－0.1 SD），体温 38.5℃，脈拍 170～200 回/分，呼吸数 32 回/分，JCS 300，頭部所見は尖った下顎あり，口が大きい．心音，呼吸音，腹部に異常所見は認めない．眼球右偏視あり，瞳孔は 4 mm/4 mm，対光反射緩慢，皮膚は色白．

**入院時検査所見**：〔血算〕WBC $59\times10^3$/μL（Neut 53%，Lymph 39%）．〔生化学〕CRP 0.25 mg/dL，血糖 290 mg/dL，AST 43 U/L，ALT 17 U/L，LDH 330 U/L，クレアチニン 0.29 mg/dL，Na 141 mEq/L，K 4.0 mEq/L，Cl 105 mEq/L，Ca 9.7 mg/dL，Mg 2.3 mEq/L．〔静脈血液ガス〕pH 6.856，$pCO_2$ 145.0 mmHg，$HCO^{3-}$ 25.1 mmol/L．〔カテーテル尿検査〕尿白血球 50～99/HF，尿タンパク 1＋，尿潜血 1＋．〔髄液検査〕外観無色透明，細胞数 2 個/μL，蛋白 40 mg/dL，糖 135 mg/dL．〔各種培養検査〕血液・髄液培養陰性，カテーテル尿培養で *Escherichia coli* $10^7$ CFU/mL．

**治療および経過（Figure 1）**：発作頓挫後は比較的速やかに自然開眼した．発熱の原因としては，入院後採取したカテーテル尿培養で *Escherichia coli* $10^7$ が検出され，尿路感染症と考えられた．抗菌薬セフトリアキソンナトリウムを開始し速やかに解熱を得られたが，覚醒時間は短い状態が続いた．初回の有熱時けいれんではあったが，基礎疾患を考慮し，第 4 病日よりバルプロ酸の内服を開始した．その後，第 5 病日に左上下肢または左優位四肢の強直間代発作を反復し，ミダゾラム持続静注（0.1～0.15 mg/kg/

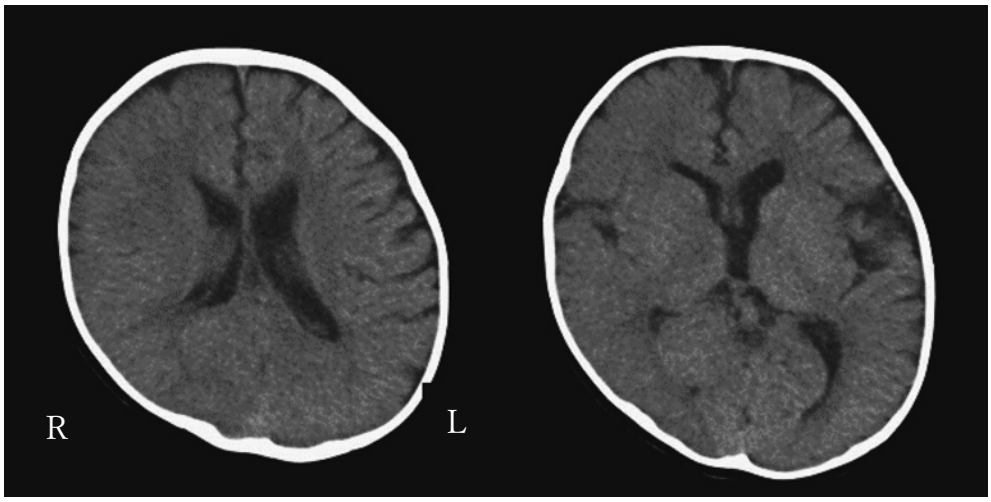


**Figure 2.** Brain computed tomography.
On day 6 post admission, acute phase edema is visible throughout the right hemisphere.

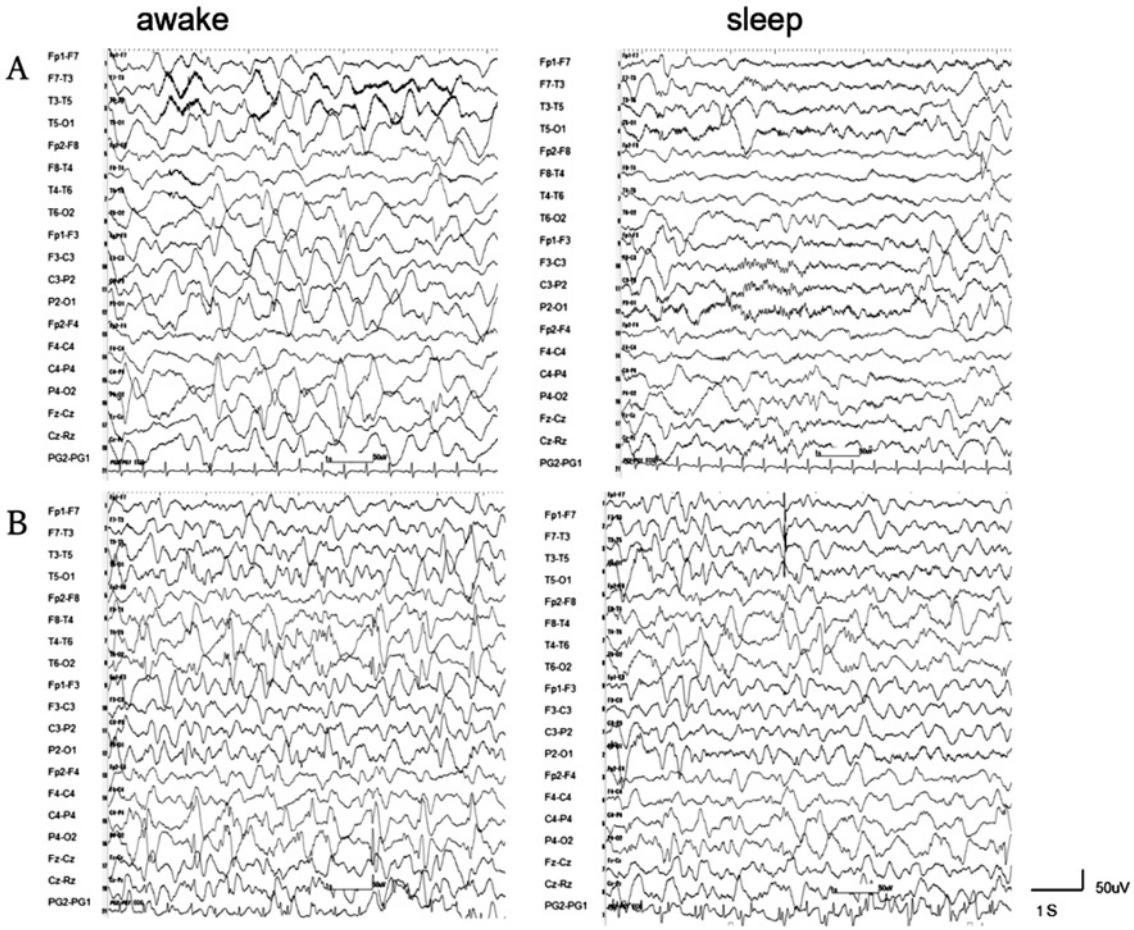


**Figure 3.** Electroencephalography.
The left side is during wakefulness and the right side is during sleep.
Figure **A** shows the condition on day 6 post admission, and figure **B** shows the condition on day 14 post admission. Slow waves are noticeable.

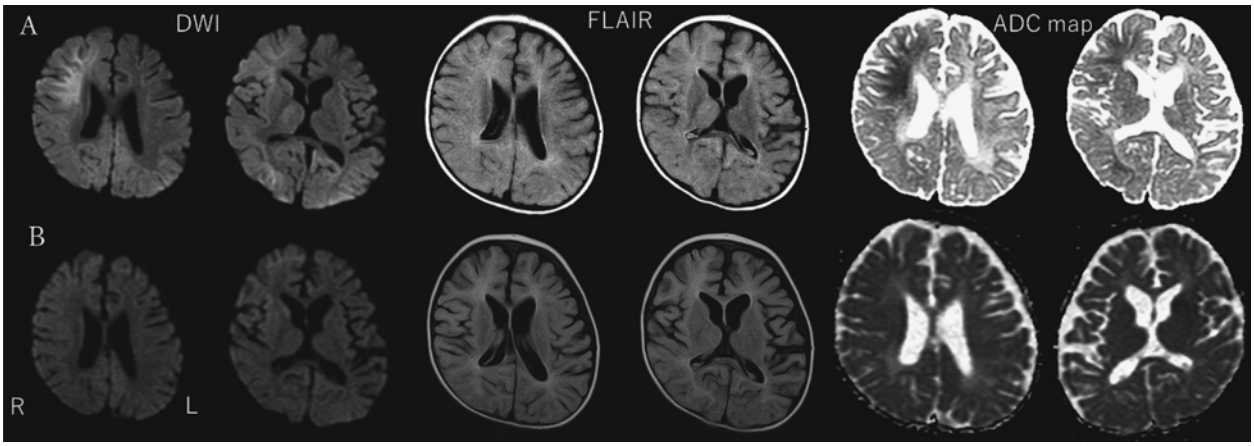


**Figure 4.** Brain magnetic resonance imaging.
The figures are diffusion weighted imaging, fluid-attenuated inversion-recovery and apparent diffusion coefficient. Figure **A** shows the condition on day 7 post admission, and figure **B,** on day 15 post admission. The abnormal signal previously visible throughout the right hemisphere had improved.

h)を開始した．また，重積後より左上下肢の麻痺を認めた．第6病日に頭部CT（computed tomography；**Figure 2**）を施行し，右大脳半球全体で皮髄境界不明瞭と脳溝の狭小化を認めた．また，同日のミダゾラム鎮静下での脳波（**Figure 3**）では，覚醒時背景波は全般性多形性徐波を持続して認め，特に右側頭に周波数の遅い徐波が目立った．また，時に右後側頭部に鋭波を認めた．睡眠時は紡錘波を左のみに認め，右後側頭部優位の全般性脳機能障害とてんかん性異常が示唆された．第5病日以降は発作なく経過し，ミダゾラムは徐々に減量し，第7病日に中止した．二相性の経過と左右差のある発作からHHE症候群を疑い，第7病日に頭部MRI (magnetic resonance imaging；**Figure 4A**）を施行したところ，右前頭頭頂葉，両側後頭側頭葉の皮質下白質を主体として，拡散強調像にて高信号域を認め，ADC mapで低信号を認めた. HHE症候群には確立した特異的な治療はなく，発作も改善傾向にあったため，リハビリテーションのみ継続した．

第14病日に脳波再検し，徐波は改善傾向となり，紡錘波も右にも少量出現を認めた（**Figure 3**）．第15病日のMRI（**Figure 4B**）では，第7病日に認めた拡散強調像の異常信号域は消失した．重積後に認めた左上下肢の麻痺は，リハビリテーション介入により徐々に患側の自発運動も認めはじめたが，発症から2年後も左右差は残存していた．

## 考　察

Angelman症候群は15番染色体q11-q13に位置する刷り込み遺伝子*UBE3A*の機能喪失により発症する. *UBE3A*は神経細胞では母由来アレルのみが発現している[2]．UBE3Aの機能障害を引き起こす遺伝学的機序として，母由来染色体15q11-q13の欠失，15番染色体の父性片親性ダイソミー，刷り込み変異，*UBE3A*の変異が知られている．Angelman症候群の患者の80%以上がてんかんを合併し，欠失例で重症例が多いとされる[3]. 発作の初発は1～3歳に多いが，少数は乳児期に発症する. 生後12か月までに発作を起こす症例は25%未満であり，発熱時に起こりやすい[3]. Angelman症候群のてんかんは複数の発作様式を呈し，一般的に非定型欠神発作，脱力発作，ミオクロニー発作，強直間代発作がみられ，時に非けいれん性の複雑部分発作を引き起こすことが知られるが[3]，HHE症候群を呈したAngelman症候群の報告はない．

HHE症候群は，片側性けいれん後の片側性弛緩麻痺，後にてんかんを合併することを特徴とする症候群である[4]. HHE症候群は，Gastautらが最初に報告した疾患であり[5]，明らかな原因は不明であるが，感染症による血管炎や外傷，急性脳症などが原因として示唆されている[4]．多くが二相性の発作経過を呈し，臨床症候群としては二相性発作と遅発性拡散能低下を示す急性脳症（acute encephalopathy with biphasic seizures and late reduced diffusion：AESD）の経過と一部共通する．片側優位のAESDやウイルスに関連した急性脳症と報告されている場合もあり，鑑別が困難なことからHHE症候群とし

ての認識に乏しい場合もある[6]．画像検査では，初期のてんかん重積時に片側性の病側大脳半球の浮腫が認められ，急性期には血管領域とは関係のない片側の脳萎縮が起こる．また，MRI では細胞傷害性浮腫を反映し，病側半球に拡散強調像での高信号域を呈する．脳波検査では，病変側優位の鋭波と律動的な高振幅徐波が特徴である[7]．HHE 症候群の急性期の治療は主に支持療法であり，初期のけいれん重積状態がコントロールされれば，短期的な予後は良好である[8]．

本症例は急性感染症の経過中に，一側優位の全身性強直間代けいれんを呈し，その後 1 週間以上持続する片麻痺症状を呈した．また，基礎疾患を考慮し入院中から VPA（valproic acid）内服開始していたが，けいれん群発から 18 か月後にてんかん発作を合併した点から HHE 症候群の診断とした．画像と脳波検査からは病側大脳半球の機能低下が示唆されたが，最終的には抗てんかん薬の内服により発作のコントロールは良好であり，初期のけいれん重積の管理が本疾患において重要と思われた．一方で本症例の観察期間はまだ 2 年と短く，長期的な予後に関してはさらなる観察が必要である．

今までに Angelman 症候群の患者が HHE 症候群を起こした報告はなく，偶発的に合併した可能性もあるが，以下のような機序も考えられた．Angelman 症候群が発作を起こしやすい機序として，UBE3A 機能が失われることで，AMPA 受容体機能障害によるシナプス可塑性障害と GABA 抑制系の機能障害を引き起こすことが知られている[9)10]．これにより発作の閾値が低下し，さらに発熱による発作の長期化と興奮毒性による神経細胞傷害が HHE 症候群を来す原因となる可能性が示唆された．また，HHE 症候群の多くは発熱性疾患を契機に発症し，Dravet 症候群の原因遺伝子として知られる *SCN1A* が関連するとの報告[11]がある．Angelman 症候群においても Dravet 症候群と同様に発熱により発作が重症化しやすく[12]，熱過敏素因のあるけいれん重積の患者は HHE 症候群を引き起こす可能性も考慮された．

Angelman 症候群においても，通常のてんかん発作のみならず，HHE 症候群をはじめとする急性脳症をきたす可能性があることを念頭に置き診療にあたる必要がある．また，早期に鑑別することで，急性期の適切な管理とその後のてんかんの発症を予測し，長期的な後遺症を軽減させる可能性があると思われた．

## 結　語

HHE 症候群を呈した Angelman 症候群の 1 例を経験した．けいれん重積状態は医学的な緊急事態であり，可及的速やかに発作を抑制する必要がある．片側のけいれん発作に続く片麻痺を呈した場合には，HHE 症候群の可能性を考慮し治療にあたる必要がある．

本症例の発表・論文作成について保護者に同意を得た．

本症例は第 35 回日本神経救急学会学術集会（2021 年 5 月，東京）にて発表した．

開示すべき利益相反状態はない．

## 文　献


1）**Margolis SS, Sell GL, Zbinden MA et al**: Angelman Syndrome. Neurotherapeutics **12**: 641−650, 2015

2）**稀少てんかんに関する包括的研究班**：アンジェルマン症候群（指定難病 201）．難病情報センター（2021）．https://www.nanbyou.or.jp/entry/4771 (Accessed December 21, 2021)

3）**Thibert RL, Conant KD, Braun EK et al**: Epilepsy in Angelman syndrome: a questionnaire-based assessment of the natural history and current treatment options. Epilepsia **50**: 2369−2376, 2009

4）**Albakaye M, Belaïdi H, Lahjouji F et al**: Clinical aspects, neuroimaging, and electroencephalography of 35 cases of hemiconvulsion-hemiplegia syndrome. Epilepsy Behav **80**: 184−190, 2018

5）**Gastaut H, Poirier F, Payan H et al**: H.H.E. syndrome; hemiconvulsions, hemiplegia, epilepsy. Epilepsia **1**: 418−447, 1960

6）**浜野晋一郎**：片側けいれん・片麻痺・てんかん症候群.「稀少てんかんの診療指標」（日本てんかん学会編），pp82−85, 診断と治療社，東京（2017）

7）**Auvin S, Bellavoine V, Merdariu D et al**: Hemiconvulsion-hemiplegia-epilepsy syndrome : Current understandings. Eur J Pediatr Neurol **16** (5): 413−421, 2012

8）**Yiş U, Giray O, Kurul SH et al**: Long-standing fever and Angelman syndrome: report of two cases. J Paediatr Child Health **44** (5): 308−310, 2008

9）**斎藤伸治**：Angelman 症候群.「小児疾患診療のための病態生理 2」（『小児内科』『小児外科』編集委員会共編），pp233−235, 東京医学社，東京（2015）

10）**Samanta D**: Epilepsy in Angelman syndrome: A scoping review. Brain Dev **43** (1): 32−44, 2021

11）**Sakakibara T, Nakagawa E, Saito Y et al**: Hemiconvulsion-hemiplegia syndrome in a patient with severe myoclonic epilepsy in infancy. Epilepsia **50** (9): 2158−2162, 2009

12）**Valente KD, Koiffmann CP, Fridman C et al**: Epilepsy in patients with angelman syndrome caused by deletion of the chromosome 15q11-13. Arch Neurol **63** (1): 122−128, 2006