Twinkle 東京女子医科大学学術リポジトリ
Tokyo Women's Medical University - Information & Knowledge Database
https://twinkle.repo.nii.ac.jp

眠気など多彩な症状により発見された鞍上部胚細胞腫瘍の1例

メタデータ	言語: Japanese 出版者: 公開日: 2021-07-13 キーワード (Ja): キーワード (En): 作成者: 下村, 里奈, 立川, 恵美子, 平澤, 恭子, 千葉, 謙太郎, 藍原, 康雄, 木田, 可奈子, 川俣, 貴一, 市原, 淳弘, 永田, 智 メールアドレス: 所属:
URL	http://hdl.handle.net/10470/00032875

東女医大誌 91(2): 131-135, 2021.4

報　告

眠気など多彩な症状により発見された鞍上部胚細胞腫瘍の１例

[1]東京女子医科大学小児科
[2]東京女子医科大学脳神経外科
[3]東京女子医科大学高血圧・内分泌内科

下村　里奈[1]・立川恵美子[1]・平澤　恭子[1]・千葉謙太郎[2]・藍原　康雄[2]
木田可奈子[3]・川俣　貴一[2]・市原　淳弘[3]・永田　　智[1]

（受理　2021 年 1 月 19 日）

Suprasellar Germ Cell Tumor Diagnosed with Various Symptoms Including Sleepiness: A Case Report

Rina Shimomura,[1] **Emiko Tachikawa,**[1] **Kyoko Hirasawa,**[1]
Kentaro Chiba,[2] **Yasuo Aihara,**[2] **Kanako Bokuda,**[3]
Takakazu Kawamata,[2] **Atsuhiro Ichihara,**[3] and **Satoru Nagata**[1]

[1]Department of Pediatrics, Tokyo Women's Medical University, Tokyo, Japan
[2]Department of Neurosurgery, Tokyo Women's Medical University, Tokyo, Japan
[3]Department of Endocrinology, Tokyo Women's Medical University, Tokyo, Japan

Germ cell tumors (GCTs) originate from embryonic cells at various stages of maturation and account for approximately 3% of all brain tumors, with Asian countries having a higher incidence than Europe and the United States. GCT-onset is usually during adolescence, accounting for about a quarter of all childhood brain tumors. They occur in the pineal and suprasellar regions, with > 60% of suprasellar tumors known to cause enuresis, decreased visual acuity, short stature, and premature puberty. We report the case of an atypical suprasellar GCT in a patient with atypical and variable symptoms, such as excessive daytime sleepiness and learning disabilities. The patient was a 14-year-old girl, who had no previous history. At X − 3 years, she began getting up at night to urinate. At X − 2 years, she started drinking 2-3 L of water a day. Several months ago, her homeroom teacher began noticing the patient falling asleep in class. Her grades dropped, and her height was noted on a physical exam. Based on careful interview and detailed examination, intracranial lesions were suspected, and despite the patient's diverse symptoms, magnetic resonance imaging was performed relatively quickly, which allowed for early diagnosis. Although the patient was an adolescent in transition between pediatric and adult medicine, we were able to follow up with the Department of Hypertension and Endocrinology and Department of Neurosurgery at our hospital from diagnosis to treatment. Even for school-aged children, a medical history from both the patient and their family can provide clues for diagnosis.

Keywords: suprasellar germ cell tumor, complex hypopituitarism, PLAP, sleepiness

Corresponding Author: 下村里奈　〒162-8666　東京都新宿区河田町 8-1　東京女子医科大学小児科　shimomura.rina@twmu.ac.jp
doi: 10.24488/jtwmu.91.2_131
Copyright © 2021 Society of Tokyo Women's Medical University. This is an open access article distributed under the terms of Creative Commons Attribution License (CC BY), which permits unrestricted use, distribution, and reproduction in any medium, provided the original source is properly credited.

緒　言

頭蓋内胚細胞腫瘍（germ cell tumors）は様々な成熟段階の胚細胞を発生母地とする腫瘍を指し，日本を含むアジア諸国では脳腫瘍全体の 3% 程度の割合で発生し，欧米と比較して高い頻度であることが知られている[1)2)]．好発年齢は 10 歳代で，小児脳腫瘍の 1/4 程度を占める．発生部位としては 60～70% が松果体部，20～30% がトルコ鞍上部，5～10% が大脳基底核に発生し，脳室や視床などでの発生は稀である．発生部位によって異なる症状が出現し，鞍上部腫瘍では 60% 以上で尿崩症を認めるほか，視力低下や低身長，思春期早発を来すことが知られている[3)～5)]．初発症状では頭痛や嘔吐，視機能障害で発見される場合が多いが，我々は日中の過度の眠気や学業不振といった非典型的かつ多彩な症状を契機に発見された鞍上部胚細胞腫瘍の症例を経験したため，報告する．

症　例

患者：14 歳女児．

主訴：日中の過度の眠気，学業不振．

家族歴：脳腫瘍なし，両親の低身長なし．

周産期歴：在胎 39 週，出生体重 3,468 g，Apgar score 10 点．

発達歴：定頚 3 か月，座位 6 か月，独歩 11 か月，2 語文 2 歳前後．

既往歴：特記すべき事項なし．

現病歴：X－3 年（小学校 6 年生時）秋頃より，家庭教師に居眠りを指摘された．また夜間に覚醒し，トイレに行くようになった．X－2 年（中学 1 年生時）水分摂取量が 2～3 L/日と多いことに家族は気づいていたが生活に大きな支障なく，受診の必要性を感じなかったため様子をみていた．X 年（中学 2 年生時）担任教師から授業中の居眠りを頻回に注意されるようになり，成績も低下した．また学校検診で 2 年前から身長の伸びの停滞を指摘され，近医を受診した．日中の過度の眠気と成長曲線で－1.5 SD 以下の低身長傾向を認め，睡眠障害や内分泌疾患を疑われ，精査目的に紹介受診した．睡眠過多や学業不振などから中枢神経病変を疑い，MRI などの精査を開始した．また問診や診察から直近 2～3 年間の身長の停滞や初潮の未初来を認めたため，内分泌系を含めた血液検査を施行したところ成長ホルモンや性腺ホルモンが低値であった．頭部 MRI 検査で下垂体に腫瘤を認めたため，さらなる精査加療目的に入院とした．

身体所見：身長 147.7 cm（－1.75 SD），体重 45.5 kg（－0.72 SD），頭囲 54.3 cm（＋0.07 SD），胸囲 78.2 cm（－0.41 SD），血圧 108/63 mmHg，心拍数 73 回/分，体温 36.7℃，呼吸数 20 回/分，意識清明．〔頭頸部〕眼瞼結膜軽度貧血あり，甲状腺腫大なし．〔胸部〕呼吸音清，心音整．〔腹部〕平坦・軟，肝脾腫なし．〔四肢〕末梢冷感なし．〔神経学的所見〕瞳孔 3 mm/3 mm，対光反射 両側迅速，眼球運動制限なし，複視なし，顔面表情筋に左右差なし，聴力低下なし，舌正中・萎縮なし，感覚や痛覚に異常なし，筋力低下や筋緊張低下なし，深部腱反射異常なし，病的反射なし，Tanner 分類 I 度．

検査所見：血算，生化学（肝・腎機能，電解質，血糖を含む）異常なし．

IGF-I 57 ng/mL（基準値 193-625 ng/mL），PRL 23.4 ng/mL（基準値< 20 ng/mL），コルチゾル 1.4 μg/dL（基準値 6-22 μg/dL），AVP 0.8 pg/mL（基準値< 4.2 pg/mL）．血漿浸透圧 284 mOsm/kg・H_2O，尿浸透圧 84 mOsm/kg・H_2O，尿量 3,555 mL/24 hrs．髄液中胎盤性アルカリフォスファターゼ（placental alkaline phosphatase：PLAP）1,140 pg/mL．骨年齢（Tanner-Whitehouse 2 法）RUS 10.5．

高張食塩水負荷試験・DDAVP（デスモプレシン）負荷試験：Na 153 mEq/L 時点でも AVP 0.4 pg/mL と低値であった．

三者負荷試験（Table 1）およびインスリン負荷試験（insulin tolerance test：ITT）（Table 2）：副腎機能については ITT での視床下部刺激に低反応であり，TRH 負荷で TSH の反応を認めた．性腺機能は基礎値低値かつ刺激に無反応であった．

頭部 MRI 検査（Figure 1A，B）：鞍上部～乳頭体

Table 1. Results of CRH/TRH/LH-RH Test.

	0 min	30 min	60 min	90 min
ACTH (pg/mL)	24.7	98.8	74.3	
Cortisol (μg/dL)	6.0		12.4	11.8
TSH (μIU/min)	3.540	21.45	22.32	
PRL (ng/mL)	28.5	52.9	43.9	
LH (mIU/mL)	< 0.2	< 0.2	< 0.2	
FSH (mIU/mL)	0.2		1.1	1.3

CRH, corticotropin releasing hormone; TRH, thyrotropin releasing hormone; LH-RH, luteinizing hormone releasing hormone; ACTH, adrenocorticotropic hormone; F, cortisol; TSH, thyroid stimulating hormone; LH, luteinizing hormone; FSH, follicle stimulating hormone.

にかけて上方・後方に進展を認めるT1WI等信号で，T2WI等信号の腫瘍最大径20.68 mmの充実性腫瘤を認めた．視交叉～両側視索は前方に圧迫され腫大し，T2WIにて高信号を呈していた．下垂体茎は腫大し，同定できなかった．T1WIにて下垂体後葉の高信号は認めなかった．海綿静脈洞への進展を認めなかった．

頭部造影MRI検査（Figure 1C，D）：鞍上部から乳頭体にかけて上方・後方に造影効果のある腫瘤を認める．視神経にも造影効果を認める．その他に明らかな播種病変はない．

眼科検査：両下耳側半盲，左中心視野付近に視野欠損あり．両側（左優位）視力低下を認めた．眼底所見ではうっ血乳頭や視神経萎縮など異常所見なし．フリッカー値は両側で低下を認めた．

臨床経過：上記の結果と髄液中PLAP高値から鞍上部胚細胞腫瘍と診断した．下垂体機能については負荷試験の結果から続発性複合型下垂体機能低下症（副腎機能低下症，甲状腺機能低下症，性腺機能低下症，高プロラクチン血症，重症成長ホルモン分泌不全），中枢性尿崩症と診断した．鞍上部胚細胞腫瘍に対して，化学療法（エトポシド＋カルボプラチン）・放射線療法併用療法を施行した．中枢性尿崩症に対してデスモプレシン60 μg/日（1.3 μg/kg/日），副腎機能低下に対してヒドロコルチゾン10 mg/日（0.2 mg/kg/日）を投与開始した．治療開始後からTSHは速やかに低下し，またACTHも正常範囲内となった．診断から3年が経過しているが，定期的な画像評価で腫瘍の再発はなくPLAPも陰性で経過している．しかし治療開始2年後の負荷試験でも複合型下垂体機能低下症の所見として，副腎機能低下症，甲状腺機能低下症，性腺機能低下症，成長ホルモン分泌不全，高プロラクチン血症，中枢性尿崩症の状態が継続しており，ヒドロコルチゾン15

Table 2. Result of insulin tolerance test.

	0 min	30 min	60 min	90 min
Blood glucose (mg/dL)	78	46	74	
ACTH (pg/mL)	31.5	20.3	18.4	
Cortisol (μg/dL)	7.3		4.0	3.5
GH (ng/mL)	0.40	0.31	0.39	

BG, blood glucose; GH, growth hormone.

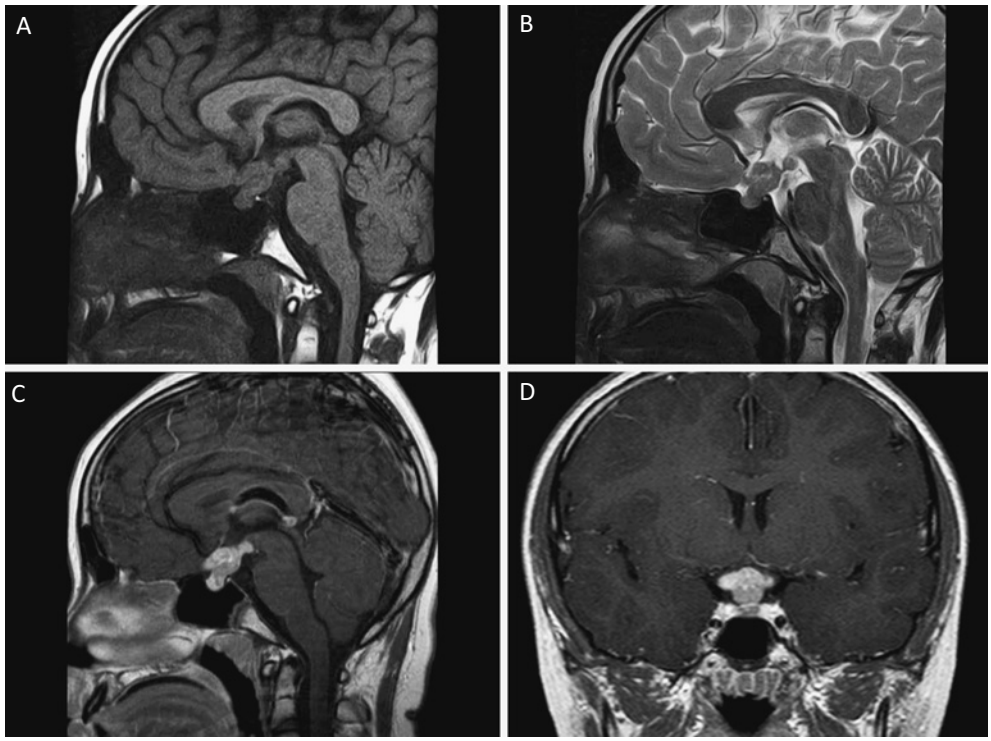

Figure 1. Magnetic resonance imaging (MRI). **(A)** Sagittal T1-weighted MRI showing a 20.68-mm mass with superior-to-posterior extension from the suprasellar region to the papillary body. **(B)** Sagittal T2-weighted MRI revealing hyperintensity. **(C)** Sagittal contrast-enhanced T1-weighted MRI showing a mass with a contrast effect from the superoposterior suprasellar region to the papillary body. **(D)** Coronal contrast-enhanced T1-weighted MRI.

mg/日，レボチロキシン 50 μg/日，デスモプレシン 120 μg/日の継続投与が必要と判断した．また 2 年間の腫瘍の再発がないことと成長ホルモン分泌不全状態であることから成長ホルモン補充療法を開始し，身長はキャッチアップしている．現在の臨床症状は月経未初来と視力低下が残存するのみで，日中の眠気や多飲・多尿などの訴えはなく学校生活を含めた日常生活に支障はない．

考　察

本症例は，日中の過度の眠気と学業不振を主訴に受診した．眠気は夜間の睡眠時間が十分にもかかわらず人と 1 対 1 の場面でも突発的に眠ってしまうことがほぼ毎日続くという点で病的であると判断し，中枢性の異常による睡眠障害，ナルコレプシーなどを考え，頭部 MRI 検査や長時間脳波検査を検討した．本症例による眠気は耐え難い眠気や睡眠時間の延長という点ではナルコレプシーに類似するが，ナルコレプシーに特徴的な情動脱力発作や入眠時幻覚，睡眠麻痺などがないことから否定的であった．また成人において視神経脊髄炎，多発性硬化症，亜急性連合性脳脊髄炎にみられた視床下部病変に二次性の過眠症を合併したという報告がいくつかあり[6]，視床下部の障害によりオレキシン産生や投射経路が障害されることによって上行性網様体賦活系やヒスタミン作動性神経系の活性化が阻害され，二次性の過眠を来す可能性が示唆されている．本例でも視床下部病変による二次性過眠症の関与は否定できない．その他にも腫瘍による成長ホルモン，甲状腺ホルモン，コルチゾルの分泌低下や自覚のない低血糖に加えて，夜間排尿による断続的な睡眠不足などの影響も考えられた．

14 歳という年齢で，第二次性徴，初潮がない，さらに成長曲線での身長発育の停滞など問診からも内分泌の問題は推察された．中枢神経の精査から下垂体部の腫瘍であることが判明したが，多飲・多尿，母からの「なんとなく全体的に活気がさがっている」という発言なども内分泌異常を裏付けるものであった．小児領域では成長曲線が本例のように成長ホルモン不全だけではなく，甲状腺や性腺などさまざまな内分泌疾患を想起するきっかけとなることは少なくないため，総合的な診察の重要性を再認識した．さらに本症例に合併した視野欠損や視力の低下を認め，視神経の MRI 造影効果から腫瘍の圧排と浸潤によると判断した．

本例を振り返ると発症は 3 年前と考えられるが，もう少し早い時期で診断に至らなかったのかという点から検討してみた．頭蓋内胚細胞腫瘍 70 例での Sethi らの検討で，鞍上部腫瘍での初発症状は頭痛や嘔気などの頭蓋内圧亢進症状，視機能障害による視力低下や眼球運動制限などが多い．胚細胞腫瘍をはじめとする頭蓋内腫瘍の症状発現から発見までの期間の中央値は 6 か月であり，頭痛・嘔気嘔吐・複視・視覚障害の症状では，それぞれ約 1 か月・0.5 か月・0.5 か月・2 か月であった．一方，多飲多尿は鞍上部腫瘍の 93% で認めたにもかかわらず症状発現から診断までの期間の中央値は 12 か月，また夜間尿は 18 か月を要していた．中でも鞍上部腫瘍は 16.8 か月と長く，続発する内分泌疾患の多彩な症状ゆえに受診の遅れや複数の専門医受診によって診断・治療が遅れると報告されている[3]．本邦における小児鞍上部腫瘍 50 症例における受診動機に関する小川らの報告では，成長障害 14 例，次いで頭痛 13 例がみられ，胚細胞腫症例では全例に多尿を認めていた[7]．また．本邦からの症例報告において，日中の眠気を主訴に頭蓋内胚細胞腫瘍と診断された症例は本症例を合わせて 3 例であり，他の 2 例は睡眠外来や精神科を初診していた[8)9]．本症例においても受診から診断までは 2 か月であったが，頭痛や嘔気嘔吐などの頭蓋内圧亢進症状や視覚の自覚的症状など頭蓋内腫瘍の典型的な症状を認めず，日中の過度の眠気や学業不振などの非特異的な症状が先行したことで受診につながるまで約 3 年を要したと考える．思春期発来の遅延など症状は生活上にあまり支障がないが隠れた疾患の可能性があることも考慮して，学校検診などを活用し，早めの精査につながるように啓蒙していくことも必要である．

本症例では診断時に播種を認めず，治療経過も順調であり，発見まで時間を要した影響を受けなかったと思われるが，先に挙げた Sethi らの検討では，診断遅延は再発率などの差はないものの，診断時の播種の有無には差を認めたとの報告があり[3]，早期診断のための努力は予後の改善に繋がると思われ，本疾患の診断を念頭にこれまで挙げた症状に留意することが必要である．

胚細胞腫瘍は，放射線治療および化学療法に対する感受性が高く，現在の治療法として化学放射線併用療法が主流である．α フェトプロテイン（α-fetoprotein：AFP）および β-ヒト絨毛性ゴナドトロピン（β-human chorionic gonadotropin：β-HCG）が陰性で，生検で pure germinoma と確認された症例

は予後が良好であることが認められている．一方，2つのうちいずれかの腫瘍マーカーが高値である，もしくは生検にて悪性成分を認める症例は予後不良である[10]．確定診断および治療方針決定に際して生検による病理組織学的診断が行われるが，本症例では髄液中PLAPの測定により生検は行わず画像検査から比較的速やかに診断および治療に至ることが出来たと考えられた．

結　語

本症例では小児科受診時の詳細な問診と診察から脳腫瘍の鑑別が挙がり，受診から比較的早期に診断に結びついた．受診から診断・治療の期間短縮はもちろん，受診動機を与えるような啓発が今後の課題と考える．

本症例は第121回日本小児科学会学術集会（2018年4月）にて発表した．

本論文発表内容に関して開示すべき事項なし．

文　献

1）**Miškovská V, Usakova V, Vertakova-Krakovska B et al**: Pineal germ cell tumors: review. Klin Onkol **26** (1): 19–24, 2013

2）**Bauchet L, Rigau V, Mathieu-Daudé H et al**: Clinical epidemiology for childhood primary central nervous system tumors. J Neurooncol **92** (1): 87–98, 2009

3）**Sethi RV, Rose M, Niemierko A et al**: Delayed diagnosis in children with intracranial germ cell tumors. J Pediatr **163**: 1448–1453, 2013

4）**Kyritsis AP**: Management of primary intracranial germ cell tumors. J Neurooncol **96**: 143–149, 2010

5）**Kyritsis AP**: Evaluation and treatment of CNS neoplasms. *In* Neurology Practice Guidelines, pp473–496, Marcel Dekker, New York (1998)

6）**Nishino S, Okuro M, Kotorii N et al**: Hypocretin/orexin and narcolepsy: new basic and clinical insights. Acta Physiol (Oxf) **198**: 209–222, 2010

7）**小川哲史，岸健太郎，谷田川聡也ほか**：小児鞍上部腫瘍50症例における受診動機の検討．日小児科会誌　**114**：256, 2010

8）**中島　英，金子宜之，鈴木正泰ほか**：日中の眠気を主訴に来院した脳腫瘍の1例．精神神経学雑誌 **121**（2）：145, 2019

9）**中島　英，金子宜之，鈴木正泰ほか**：睡眠-覚醒リズムの乱れと日中の眠気を主訴に受診した脳腫瘍の1例．臨床神経生理学　**46**（5）：427, 2018

10）**藍原康雄，渡辺伸一郎，千葉謙太郎ほか**：頭蓋内胚細胞腫に対する新腫瘍マーカーPLAP．日本臨床 **74**（Suppl 7）：425–431, 2016