(東女医大誌　第48巻　第5号
頁 436～ 441　昭和53年5月)

慢性胆嚢炎に併発したPVC (premature ventricular contraction) と自律神経機能

東京女子医科大学内科学教室
竹宮　敏子・清水　幹子・坂口　潤子・
山口　晴子・丸山　勝一

(受付　昭和53年2月15日)

緒　言

約12年間，心室性期外収縮 (premature ventricular contraction：以後 PVC と略す) が出没し，そのための自覚症状がなく，自然経過を追跡した1症例に関して，臨床的背景にある慢性胆嚢炎について考えると共に，指先容積脈波から得られた自律神経系の情報について検討した結果を報告する．

症　例

患者，小○美○　67歳の家婦．

1966年初診時の**主訴**は，右背部痛である．

既往には，9歳で肺炎，53歳で胆嚢炎，55歳の時某医で PVC を発見され，心電図により確認し，頻発しているので予後不良ではないかと言われたことがある．

家族歴は，父が肝疾患，母が腎疾患で死亡しているが詳細は不明，兄弟姉妹13名の中，11名は幼児期に死亡しているが，いずれも原因は不明という．本例の他には妹1名が健在である．子供は9名で，1名が幼児期に死亡しているが，他は皆健在である．頻回に経験している妊娠，出産についての異常は全くない．

喫煙は1日に約10本，酒は飲まない．

現　症

身長154cm，体重75kg，体温35.5℃，脈拍不整，1分間に約60．血圧130—60mmHg，顔面，頚部に異常はない．肺肝境界第5肋間，心濁音界左乳線外2横指，心雑音なし，呼吸音清．右季肋部に軽度の圧痛あり，肝腎脾は触れない．下肢に浮腫なし．神経学的異常所見も認めない．発汗は多い．

検査所見

表1，2に示すように，末梢血，尿，血清理化学および脂質，血沈，各種免疫学的検査，甲状腺機能検査等に異常所見は認められない．経口法による胆嚢造影は不良，ヨード剤過敏で静注法はできず結石の有無は不明であつたが，Melzer-Lyon 法による　胆汁検査では，濃縮力不良，多くの胆砂を施行毎に認め，培養により少量ではあるが黄色ブドウ球菌を認めたことがある．

胸部レ線写真では心拡大があり，CTR は59.5%であつた．これは12年前に他医で既に指摘されており，その後著明な変化はみられない．

ECG は図1のように単源性の PVC が認められるだけで，ST-T の異常所見は認められない．図2は PVC が頻発し二段脈を呈した時のものである．本例でも一旦 PVC が起こると，Langendorf[1]

Toshiko TAKEMIYA, Mikiko SHIMIZU, Junko SAKAGUCHI, Seiko YAMAGUCHI, and **Shōichi MARUYAMA** (Department of Internal Medicine, Tokyo Women's Medical College): The relationship between premature ventricular contraction complicated with chronic cholecystitis and autonomic nervous disorder, a case report.

表1　検査成績

末梢血		**血清化学**		遊離脂肪酸	0.55mEq/L
血色素	13.3g/dl	総蛋白	7.1g/dl	β-リポプロテイン	1.7mm
ヘマトクリット	41%	アルブミン	61%	リン脂質	10.2mg/dl
赤血球数	398×10^4	α_1-グロブリン	4%	**血沈**	
白血球数	4300	α_2- 〃	8%	1時間	15mm
桿核球	1%	β- 〃	10%	**血清免疫学的検査**	
分葉核球	53%	γ- 〃	17%	CRP	陰性
リンパ球	41%	A/G比	1.6	ASLO	〃
単球	1%	Na	144mEq/L	RA test	〃
好酸球	3%	K	4.6mEq/L	抗核抗体	〃
好塩基球	1%	Cl	103.1mEq/L	抗DNA抗体	〃
尿		GOT	15unit	**心胸廓比**	59.6%
外観	黄色	GPT	6unit	**眼底 (Sheie)**	S_1H_0
反応	酸性	LDH	154mU/ml	**甲状腺機能**	
比重	1.029	コリンエステラーゼ	ΔpH 1.1	T_3 RSU	27.9%
蛋白	(−)	CPK	31mU/ml	T_4	7.6μg/dl
糖	(−)	総コレステロール	217mg/dl	TSH	4.3μU/ml
ウロビリノーゲン	(+)	コレステロールエステル型	154mg/dl	**胆汁 (B)**	
沈渣		〃 遊離型	63mg/dl	黄褐色，混濁有	
扁平上皮	1/全視野	中性脂肪	140mg/dl	MG	150×
白血球	6〜7/全視野			胆砂	(+)
				培養	黄色ブドウ球菌(+)

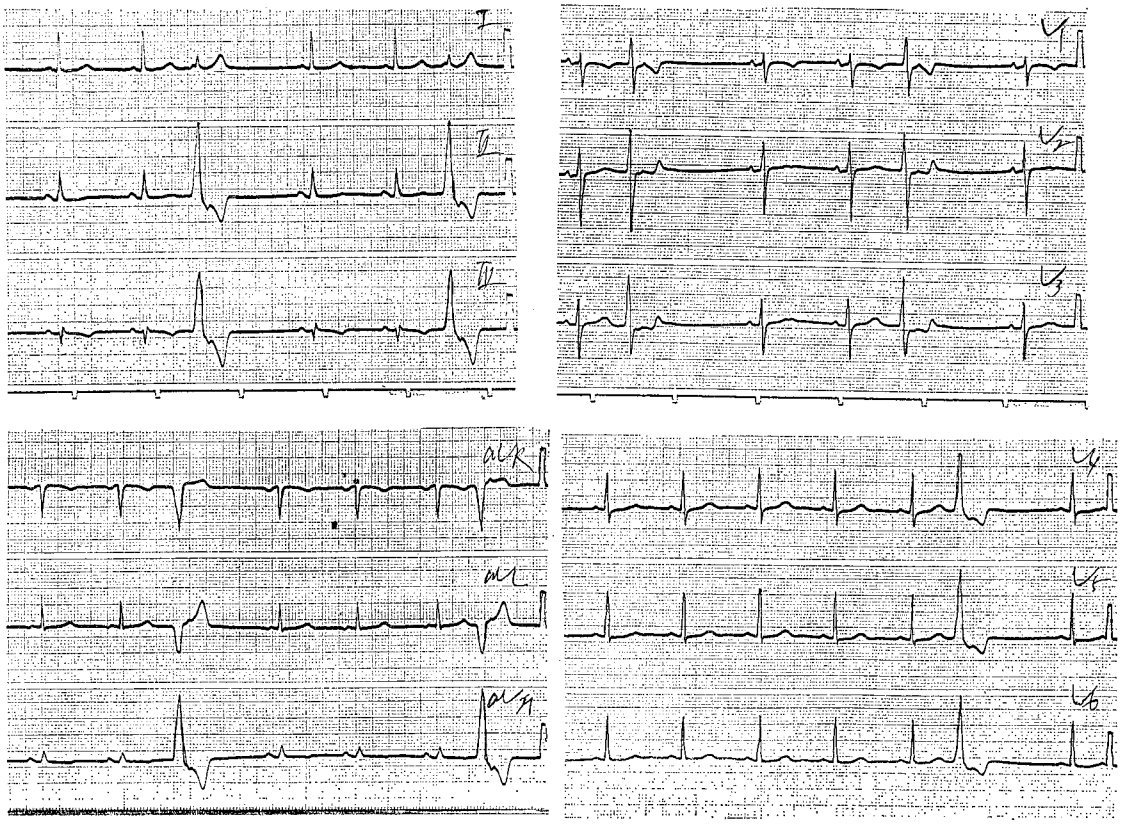

図1　ECG

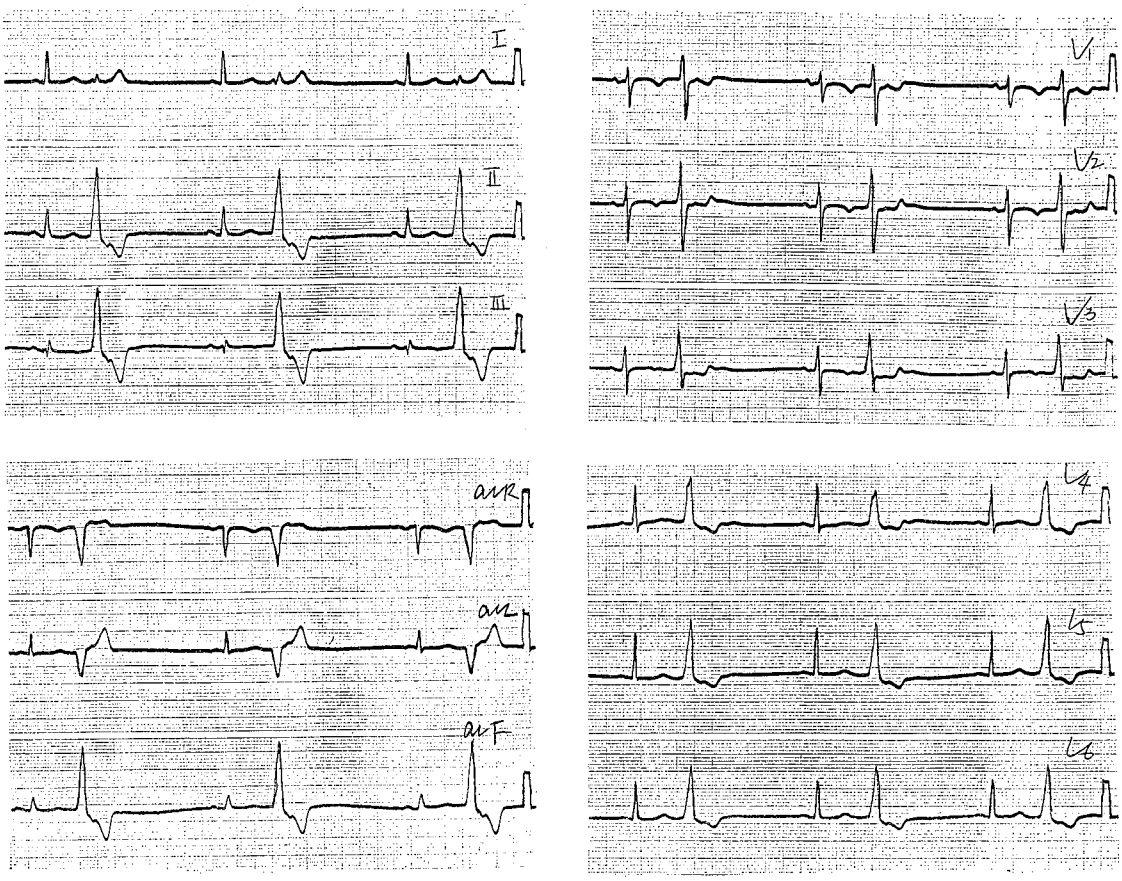

図　2

覚醒時

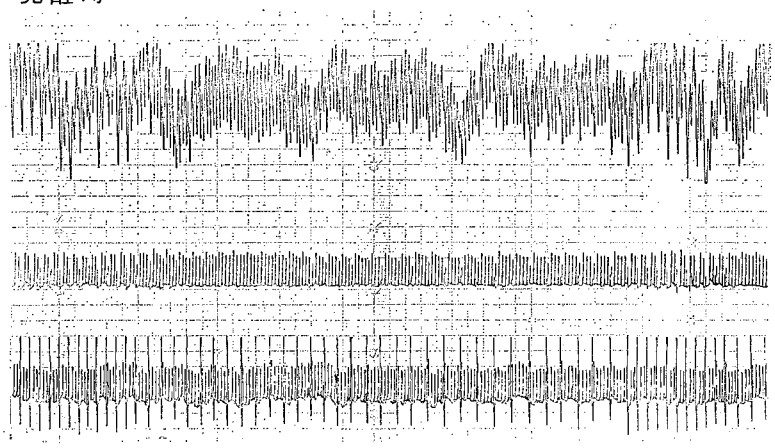

図3－1

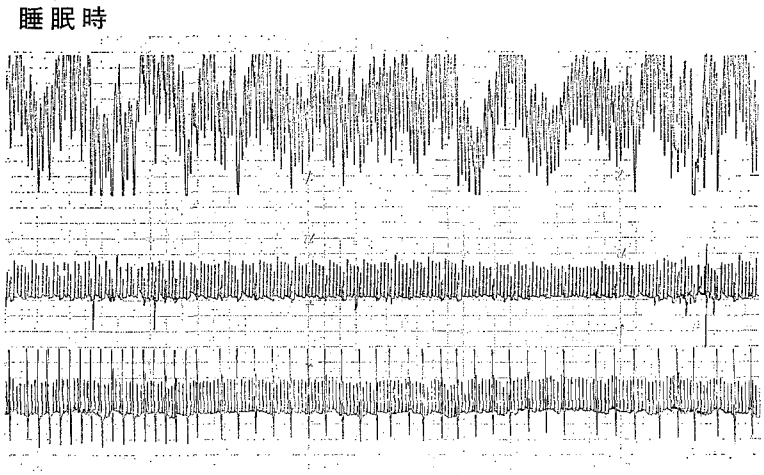

図3—2　上段：指先容積脈波，中段：脈波の一次微分波，下段：ECG

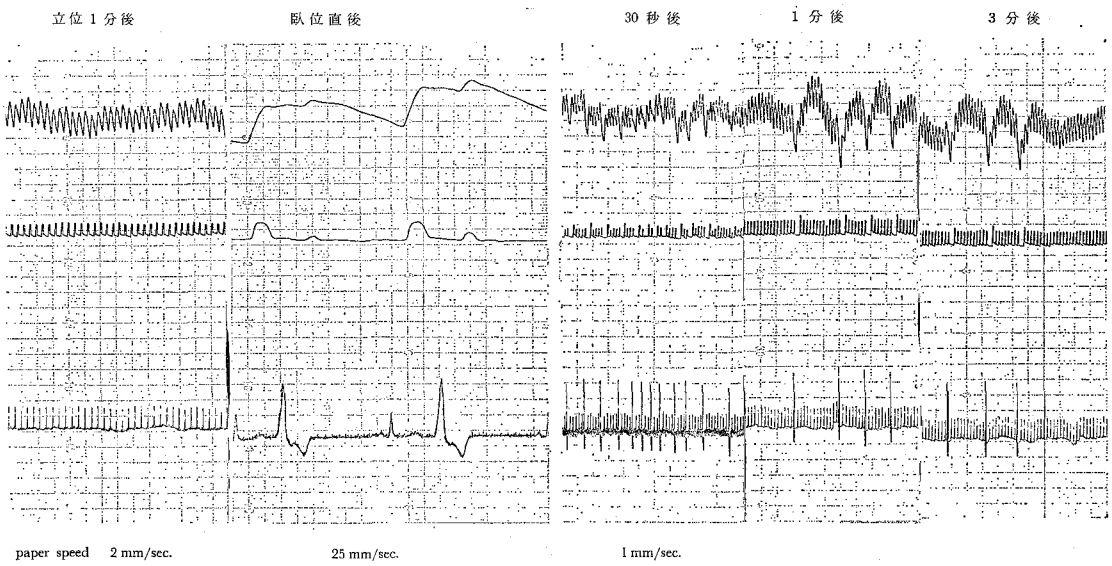

図4　体位変換試験
（上段：指先容積脈波，中段：脈波の一次微分波，下段：ECG）

の主張のように，Bigeminy になりやすい．この時期における患者の訴えは，問われれば「少し動悸がするようです」といつた程度のものである．

指先容積脈波（以後，脈波と略す）は，まず覚醒時と浅い睡眠時の連続記録の1部を図3に示した．paper speed はいずれも 1mm/sec であり，上段は脈波，中段が脈波の一次微分波[2]，下段が ECG である．これから判るように，脈波では微分波の方が PVC の判定は容易である．覚醒時も，睡眠時も， PVC が出現しており，どちらにも頻発相と散発相とがみられる．しかし覚醒期には頻発相優位で，睡眠時には散発相優位の傾向がみられた．

表2は脈波連続記録26分間の経過中，1分間の

表2 指先容積脈波連続記録（臥位）

paper speed 1.2mm/sec

時間(分)	脈拍/分	期外収縮/分
1	58	3
2	61	0
3	59	1
4	61	0
5	58	2
6	57	4
7	44	16
8	36	27
9	58	7
10	59	4
11	52	7
12	55	3
13	56	3
14	62	0
15	60	0
16	58	1
17	57	3
18	51	7
19	58	1
20	55	4
21	57	1
22	57	1
23	60	1
24	58	1
25	54	1
26	58	0

脈拍と PVC の発生数とを対比して示したものである．これにより分時脈拍数が50以下の徐脈時に PVC の発生頻度が高いことが判る．

図4には臥位→立位→臥位と体位変換を行なつた場合の PVC 発生の変化の1部を示した．立位1分後の PVC は0，2分後は7拍に1個（以後1/7と略す），3分後は1/5，4～5分後には1/6，臥位直後は1/2，1分後は1/6，2分後は1/9，3分後は1/15と漸減している．そして基線動揺[3]が安定している時期には PVC は少なく，不安定で動揺が激しい時に PVC の頻発をみている．

考　按

病歴からみると一見胆嚢炎発症に引き続いて発見された PVC のようにみえるので，両者の関連性については一考を要すると思う．しかし，本例では過去に胆石発作は1回もない．Lyon 施行時には PVC 出現率が一過性に増すことが多い．

胆嚢疾患では，胆石発作時にしばしば不整脈が発生する．治療に抵抗した頑固な不整脈が胆嚢剔出により消失したという報告がある[4]．実験的には犬の胆嚢を加圧すると，PVC が発生しやすく，心室細動をおこして死亡すると報告されている[5]．本例では胆石発作はないが，右季肋部に軽度の圧痛があること，Lyon 施行時に PVC が増加し，胆汁排出後は減少することもあるので，胆嚢を介した自律神経の関与による心外因子性の不整脈と考えることは可能であろう．

一般に広く知られている胆石症の場合の心電図変化には，ST-T の変化が多く[6)7]，PVC や心房細動の出現についての報告の方が非常に少ない．ST-T 異常の成因については「冠動脈性冠不全が，胆道疾患の存在により助長される」という考えが強いようである．しかし，本例では脂質異常もなく，ST-T の変化も全くみられなかつた．

一方，原因不明の PVC には，大体原発性の心筋疾患があると考えた方がよいという意見がある．本例では，以前より心肥大が存在すること，妊娠出産を9回も無事に終了していることなどにより，心筋疾患の可能性は少ない．また一般に認められている原発性心筋症（primary myocardial disease，以後 PMD と略す）の PVC の特徴（多源性，移動連結性）[8)9]も示していない．

PMD では運動によつて心臓に負荷が増大すると PVC が頻発する傾向が強いが，本例では逆であつた．すなわち，安静時に PVC が多発するが，軽い動作によつて減少している．

リエントリー機構による PVC は，徐脈の時の方が起こり易く，頻脈になると起こり難い．そこで，運動をして脈がはやくなると出にくくなるわけであり，本例ではこの現象が連続脈波記録により確認されている．

PMD では心不全を呈するものが多く，ヂギタリスを使用する頻度が高く，投与中に PVC 発生をみることもあるが，本例では現在までヂギタリスを投与したことはない．

周知のように，PVC の risk factor としては，① 多源性，多発性，② short run，③ R on T の3項目が挙げられるが，本例はこのうちのどの factor にも相当しない．そして病的な雑音がなく，ギャロップリズムもなく，ECG 上 PVC 以外の異常所見がなく，発見から12年以上という長時間無事に経過している．

本例における PVC 発現機構解明の一助にと考えて，筆者らは ECG と共に脈波を記録し，心血管系の自律神経機能面での検索を加えた．その成績をまとめると，浅い睡眠時より覚醒時に交感神経緊張不安化がみられ，PVC が多発すること，体位変換では PVC 発生は立位で少なく，臥位直後に一過性に多いこと，安静時より運動時に脈拍が増すと共に PVC は減小することなどが判明した．

心臓には主として星状神経節から分枝する交感神経枝と，迷走神経から分枝する副交感神経枝とが分布し，機能的には両者が互いに拮抗しているが，さらに上位中枢の支配をも考慮しなければならない．

筆者らは自律神経機能を他覚的にとらえる手段の1つとして脈波を応用しており，既に自律神経学会での報告を重ねている[3)10)]．その方法は，paper speed を 1～2mm/sec と遅くして基線動揺の大（20—40sec）小（5—6sec）の変化の振幅や頻度およびそれらの左右差から中枢性変化を，そして paper speed を25～50mm/sec に速めて各波形の変化，Dicrotic Index の変化，波高および心拍末梢効果などの変化から局所性変化を推定するものである．さらに本法に各種負荷試験を追加することでより詳細な検討が可能となる．

本例では，体位変換，運動，睡眠などの変化を加えて検討した結果，自律神経，特に中枢性および末梢性交感神経系緊張の不安定度と PVC 発生頻度に関係があると考えられた．

結　語

約12年間 PVC の自然経過を観察することのできた67歳の家婦の症例について，臨床的背景にある胆嚢炎との関連性を検討した．また自律神経機能検査法として指先容積脈波を利用し，交感神経緊張異常と PVC 発生との関連性についても言及した．

（本論文の要旨は1977年10月第14回日本脈波学会総会において報告した．）

文　献

1) **Langendorf, R. et al.:** Mechanism of intermittent ventricular bigeminy. I. Appearance of ectopic beats dependant upon length of the ventricular cycle, the "Rule of Bigeminy". Circulation **11** 422～430 (1955)
2) **坂口潤子・他**：高血圧脈波の研究．一次微分波を中心としたポリグラフ的研究．東女医大誌 **45** (7) 645 (1975)
3) **山口晴子・他**：自律神経機能検査としての指先容積脈波の一利用法．自律神経 **14** (6) 322～330 (1977)
4) **Hampton, A.G. et al.:** The relationship between heart disease and gall-bladder disease. Ann Int Med **50** 1135～1148 (1959)
5) **小沢利男**：冠循環に関する神経反射機構の研究（第1報）胆嚢拡張刺激の冠循環に及ぼす実験的研究．日循誌 **23** (6) 126～136 (1959)
6) **山根暁一・依藤　進**：胆石症発作時に心筋硬塞様心電図変化を来たした一例．兵庫医科大学雑誌 4 (2) 167～171 (1976)
7) **木村栄一・佐竹清人**：心臓と消化器疾患—特に心電図所見を中心として—第47回日本消化器病学会大会特別講演，日消誌 **58** 909～929 (1961)
8) **河合忠一・鷹津　正**：特発性心筋症．最新医学 **25** 790～798 (1970)
9) **Stapleton, J.F. et al.:** The electrocardiogram of myocardopathy. Prog Cardiovasc Dis **13** (3) 217～239 (1970)
10) **山口晴子・他**：自律神経機能検査法としての指先容積脈波について．第2報 第30回日本自律神経学会総会 (1977)