

## Supplemental Review for "Mysteries in Lymph, Lymphatics, and Lymphoid Tissues": Some Contributions to the Study of Lymphatics in Relation to Fat

メタデータ	言語: eng 出版者: 公開日: 2021-02-02 キーワード (Ja): キーワード (En): 作成者: KOTANI, Masahiko, EZAKI, Taichi メールアドレス: 所属:
URL	<a href="http://hdl.handle.net/10470/00032759">http://hdl.handle.net/10470/00032759</a>

## Supplemental Review for “Mysteries in Lymph, Lymphatics, and Lymphoid Tissues”: Some Contributions to the Study of Lymphatics in Relation to Fat

Masahiko Kotani<sup>1</sup> and Taichi Ezaki<sup>2</sup>

<sup>1</sup>Emeritus Professor, Kumamoto University, Kumamoto, Japan

<sup>2</sup>Department of Anatomy and Developmental Biology, School of Medicine, Tokyo Women's Medical University, Tokyo, Japan  
(Accepted March 8, 2019)

### Part I: The Lymphatic Vessels

#### 1. General aspect

##### 1) Development

The lymphatic vessels develop as the absorbing vessels secondary to the blood vessels, either phylogenically or ontogenically.<sup>1,2</sup>

##### 2) Visualization

For visualization of the lymphatic vessels, various dyes (Patent blue, Evans blue, Berlin blue, India ink, etc.) are injected into the vessels. Lymphangiography using radio opaque substances was discontinued nearly 30 years ago due to the increased suffering to the patient compared to the treatment effects. Recently, fluorescence lymphangiography using indocyanine green was investigated in rats as well as clinical diagnosis.<sup>3</sup> In sections, the lymphatic vessels can be identified either enzyme-histochemically by 5'-nucleotide<sup>4</sup> or immunohistochemically using monoclonal antibodies against their endothelium.<sup>5</sup> Electron microscopical observations<sup>6,8</sup> are also effective.

##### 3) Distribution

Lymphatic vessels are not present in all tissues and organs. Blood and lymphatic vessels do not oc-

cur in the epithelium, sclera, or cartilage. Interestingly, no lymphatic vessels are found in the intima of the aorta and arteries. However, the lymphatics form a well-developed network in the endocardium of the heart.<sup>9</sup> If the lymphatic vessels, which preferentially absorb large molecular substances, are present in the intima of the aorta and arteries, arteriosclerosis may not occur. Bones, as well as bone marrow and muscles, are rich in blood vessels, but lymphatic vessels are absent. The lymphatic vessels of the bones and muscles arise from the periosteum and fascia, usually termed as the deep lymphatics. The central and peripheral nervous systems are rich in blood vessels; however, they do not contain lymphatic vessels either. The distribution of the lymphatic vessels in the various exocrine glands also follow similar fundamental principles. The salivary glands (parotid, submandibular, and sublingual glands) and the alimentary glands (liver and pancreas) are rich in blood vessels but do not contain lymphatic vessels. The lymphatic vessels of these glands begin in the interlobular connective tissues. In the endocrine glands, the thyroid gland is the only organ in which the lymphatic vessels are

---

Corresponding Author: Masahiko Kotani, 24-512 Takada-cho, Ukyo-ku Saiin, Kyoto 615-0031, Japan

doi: 10.24488/jtwmu.89.Extra1\_E66

Copyright © 2019 Society of Tokyo Women's Medical University. This is an open access article distributed under the terms of Creative Commons Attribution License (CC BY), which permits unrestricted use, distribution, and reproduction in any medium, provided the original source is properly credited.

distributed intralobularly. Thyroxine and thyroglobulin are released into both the blood and lymph streams.<sup>10</sup> However, the venous pathway is more important than the lymphatics because of the higher flow. An experimental proof of the release of large (650 kD) thyroglobulin molecules via the lymphatics into the general circulation may help in establishing the pathogenesis of Hashimoto's disease. In the testis, the lymphatic vessels form a rich network between the seminiferous tubules. Ligation of the lymphatics draining the testis of rabbits causes severe retardation of spermatogenesis and testosterone secretion.<sup>11,12</sup>

#### 4) Regeneration

The lymph nodes are prepared for biological defense during the prenatal period before antigen stimulation. Although the lymph nodes are dispersed throughout the body, the sites and numbers of lymph nodes are constant in all animals, including human beings. On the basis of these facts, each lymph node is regarded as an organ that never regenerates after complete surgical dissection like other organs, such as the spleen, lung, kidney, and gonads. After the extirpation of lymph nodes, the lymphatic tract recovers by sprouting of the remaining afferent lymphatic endothelial cells. Budding off from the lymphatic endothelial cells is accelerated by an increase in the lymph pressure based on lymph stasis. When the lymphatic vessels are ligated, the lymphatic tract recovers by a newly formed vessel running in a centripetal direction within 7 to 14 days. Even if the thoracic duct is injured, it should be ligated immediately to prevent chylothorax.

### 2. Lymphatic capillaries

The lymphatic capillaries begin blindly in the connective tissue and form a fine network.<sup>1</sup> They are usually located at some distance away from the blood capillaries in order to absorb the tissue fluid that filtered out from the latter.

The neighboring endothelial cells of the lymphatic capillaries are separated, deformed, and make a gap during periods of vigorous absorption of tissue fluid.<sup>1</sup> The possible contractibility of fine filaments in the endothelial cells may play an impor-

tant role.

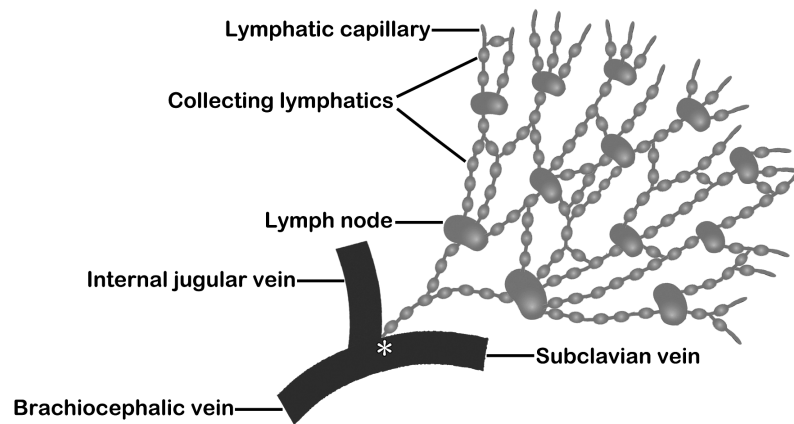
The absence of the desmosomes, basement membranes, and pericytes usually seen in blood capillaries makes the formation of such intercellular gaps easier. Such a structure helps the invasion of tumor cells through the wall of lymphatic capillaries. The gaps facilitate the passage of an individual's own erythrocytes. Bleeding erythrocytes are absorbed only by the lymphatic capillaries and are sent to the regional lymph node. It has been seen that experimentally injected newt's erythrocytes are not absorbed in mammals. The tissue fluid and foreign particles are also absorbed by pinocytotic vesicles in the capillary endothelial cells. Moreover, it should be noted that the lymphatic capillaries provide anchoring filaments which bind the endothelial cells to the surrounding connective tissue fibers for preventing the collapse of them.

### 3. Collecting vessels

In the collecting vessels, smooth muscle fibers and valves appear.<sup>1</sup> The muscle fibers are embedded within the rich connective tissue. They arise immediately beneath the endothelium and are different from that of blood vessels. Therefore, the border between the intima and media is often difficult to define clearly. The development of smooth muscle fibers varies by region. In the upper extremities of humans, two inner circular and outer longitudinal muscle layers are observed, and in the lower extremities, three inner longitudinal, intermediate circular, and outer longitudinal muscle layers are seen. The muscle fibers are usually small in amount or are occasionally absent in the collecting vessels of the head and neck.

The valves of the collecting vessels are usually bicuspid and regulate lymph flow only in a central direction under physiological conditions. However, the lymph flow in a retrograde direction can be evoked when the valves become inefficient by severe lymph congestion caused by diseases such as filariasis or malignancy, among others.

In the collecting vessels, rhythmical contractions are often observed segmentally in a region between two adjacent valves, termed microlymph-hearts<sup>13</sup> or lymphangions.<sup>14</sup> The lymphatics have both sympa-



**Figure 1** A scheme illustrating the relationship between lymphatics, lymph nodes, and blood vessels.

Lymphatic capillaries are the origins of lymph vessels and begin in blind ends that absorb and drain surrounding interstitial fluid. In the collecting vessels, smooth muscle fibers and valves appear, resulting in rhythmical contractions are often observed segmentally in a region between two adjacent valves, as termed microlymph-hearts or lymphangions. The valves of lymph vessels are well-developed, ensuring that lymph flows uni-directionally without any backflow (Law of Conduction). In the human body, all lymphatics must pass through at least one or more lymph nodes before merging with venous system at the angulus venosus (\*) (Law of Intervention). Note that the number of the efferent lymphatic vessels from the lymph nodes is only one, although many afferent lymphatic vessels enter the lymph nodes. Furthermore, the caliber of the efferent lymphatic vessel is almost similar to the afferent lymphatic vessels.

thetic and parasympathetic innervation.<sup>15</sup> Although intrinsic rhythmic contractibility is very important for the active forward propulsion of lymph, a more effective factor is passive movement such as massage of the limbs, respiration of the lung, and abdominal visceral movement.

Furthermore, there are three additional characteristics of the collecting lymphatic vessels. In the first, the collecting lymphatic vessels from the peripheral tissues or organs pass through at least one lymph node before entering the thoracic duct and the blood stream as a rule (Law of Intervention, also see **Figure 1**). One of the exceptions is the lymphatics from the thymus. A reason is thought to be that the thymic lymphoid tissue is free from antigenic substances due to the existence of a blood-thymic barrier under physiological conditions. Secondly, the collecting lymphatic vessels show little change in caliber throughout their course, whereas the caliber of the blood vessels become smaller farther from the heart. For example, the lymphatic vessels at the tip of the upper or lower extremities are not different in caliber when compared to those at the

axillary or inguinal regions. A more curious, but important thing is that the number of the efferent lymphatic vessels from the lymph nodes, whether they exist solely or in a group, is only one, although many afferent lymphatic vessels enter the lymph nodes. Furthermore, the caliber of the efferent lymphatic vessel is similar to the afferent lymphatic vessels (**Figure 1**). The role of such peculiar structure is still unknown. One of the possible reasons for such a peculiar structure seemed to be that the lymph in the sinus of lymph nodes is forced to flow slowly, resulting in more active phagocytosis by sinus macrophages and transverse reticular cells in the sinuses. Another reason is thought to be that a rise of sinus lymph pressure forces to infiltrate various substances (including antigens) and cells transported via the afferent lymphatic vessels into the parenchyma of lymph nodes for the next step of biological and immunological defense mechanisms in the lymph nodes.<sup>16</sup> Thirdly, the collecting lymphatic vessels leak lymph through their walls.<sup>17</sup> The leak of carbon particles or cells from the parasternal lymphatics is often observed. The leak of lymph

has been reported in the other lymphatics and in other animals, including human beings. Carbon particles or cells injected into the peritoneal cavity of rats are reported to be absorbed into the diaphragmatic lymphatic capillaries and are transported towards the parasternal lymphatic vessels.<sup>18</sup> A peculiar structure consisting of the reticular network and the lymphocyte infiltration exists at the site of lymph leakage,<sup>17</sup> which is similar to the basic structure of the lymph nodes and lymph nodules.

#### **4. Thoracic duct**

The thoracic duct consists of an intima, a media composed of three layers of internal longitudinal, intermediate circular and outer longitudinal muscle bundles in rich connective tissue, and an adventitia composed of loose connective tissue.<sup>1</sup> The thoracic duct usually has bicuspid valves. Curiously, unicuspidal or tricuspid valves, which do not fill the whole lumen, can occur. An appearance of valve opening in a reverse direction is even more odd. The Virchow's lymph node, situated just before the opening of the thoracic duct into the left venous angle, is associated with the thoracic duct.

### **Part 2: The Relationship between the Lymphatic Vessels and Fat**

#### **1. Distribution of the lymphatic vessels in the adipose tissue**

The adipose tissue is apparently very silent either macroscopically or microscopically. Practically, the break-down and resynthesis of triglycerides stored in the fat cells are carried out repeatedly. Two networks of the blood capillaries and the reticular fibers surround each fat cell. The lipoprotein lipase concerned with the lipid metabolism is located in the endothelium of the blood capillaries. However, lymphatic capillaries are absent around the fat cells and are first found in the interlobular connective tissue surrounding varying number of fat cells.

#### **2. Familiar localization of the lymphatic vessels and the lymph nodes in the adipose tissue**

Superficial lymphatic vessels from the head, face, breast, abdomen, and the upper and lower extremities pass through the subcutaneous tissue, consist-

ing of fatty areolar tissue, towards each regional lymph node. They usually run straight from the originating sites until they enter the regional lymph nodes, and anastomoses occur occasionally. All the lymph nodes are embedded in the adipose tissue. Abundant fat around the lymphatic vessels and the lymph nodes reduces external pressure, the loss of heat, and the disturbance of immunological defense mechanisms.

#### **3. Possibility of suppression of chylomicron absorption from the intestine into the lymphatic vessels by stress**

Male rats weighing 190 to 200 g and in whom the stock diet was maintained were anaesthetized using sodium pentobarbital injected intraperitoneally. According to the method of Reinhardt,<sup>19</sup> lymph was collected by cannulation of the thoracic duct using the cervical approach via the thoracic duct with fine-tipped glass cannulas in glass vials and mixed with dry heparin to prevent clotting. After lymph collection for 30 minutes, the rats were injected intravenously with physiological saline in a dose of 2 ml/300 g body weight or with a solution of potassium chloride 23.1 mg/ml H<sub>2</sub>O in the same dosage. The intravenous injection was carried out slowly over 5 to 8 minutes. The lymph from the thoracic duct was collected for subsequent 30 minutes after intravenous injections using different glass vials. The changes in the color of the thoracic lymph were dramatic. The milky color of lymph from rats intravenously injected with saline was different from the lucent color in rats injected with a KCl solution.<sup>20</sup> The fading color changes of the thoracic duct lymph could be attributed to the disappearance of chylomicrons, although no definite evidence was found. Lipids in the lymph must be measured and the presence of chylomicrons must be examined. However, an acute rise of plasma potassium is thought to stimulate the secretion of the adrenal hormones as one of the stressors. It has been reported that the color changes of the thoracic duct lymph never occur after either intraarterial or intravenous injection of a KCl solution in either hypophysectomized or adrenalectomized rats.<sup>21,22</sup> Certain illnesses or symptoms showing lipid-related meta-

bolic changes may be explained by this stress hypothesis.

#### 4. Changing in the routes of fat transport and the fata storage in the body

Interestingly enough, ontogenically in aquatic life, fat is transported via portal vein to the liver as well as other two nutrients (carbohydrates and proteins). The fat is directly stored in the liver as “cod liver oil”. In contrast, in terrestrial life, fat is only absorbed by lacteals and transported via the thoracic duct to general blood circulation without accumulating into the liver. Therefore the absorbed fat is available to all cells in the body and portal vein only transports carbohydrates and proteins to the liver. In humans, the cells storing fat are only recognized as “Ito’s fat storing cells” in the space of Disse.<sup>23</sup>

#### Acknowledgements

The authors would like to express our gratitude to the colleagues in this department; Mrs. Hiromi Sagawa, Mrs. Kae Motomaru for their excellent technical support.

**Conflicts of Interest:** The authors have no conflicts of interest to declare.

#### References

1. Kotani M: The lymphatics and lymphoreticular tissues in relation to the action of sex hormones. *Arch Histol Cytol* 53 (Suppl): 1–76, 1990
2. Isogai S, Shimoda H: The origin of lymphatic endothelial cells and the mechanism which guides them to the gross anatomical structure to generate thoracic duct. *Seitai No Kagaku* 63: 584–591, 2012 (in Japanese)
3. Suami H: Lymphosome concept: Anatomical study of the lymphatic system. *J Surg Oncol* 115: 13–17, 2017
4. Kato S: Enzyme-histochemical demonstration of intralobular lymphatic vessels in the mouse thymus. *Arch Histol Cytol* 53 (Suppl): 87–94, 1990
5. Ezaki T, Matsuno K, Fujii H et al: A new approach for identification of rat lymphatic capillaries using a monoclonal antibody. *Arch Histol Cytol* 53 (Suppl): 77–86, 1990
6. Ushiki T: The three-dimensional organization and ultrastructure of lymphatics in the rat intestinal mucosa as revealed by scanning electron microscopy after KOH-collagenase treatment. *Arch Histol Cytol* 53 (Suppl): 127–136, 1990
7. Ichikawa S, Okubo M, Uchino S et al: The intimate association of nerve terminals with the lacteal en-

- dothelium in the canine duodenal villi observed by transmission electron microscopy of serial sections. *Arch Histol Cytol* 53 (Suppl): 137–146, 1990
8. Ohtani O, Murakami T: Organization of the lymphatic vessels and their relationships to blood vessels in rabbit Peyer’s patches. *Arch Histol Cytol* 53 (Suppl): 155–164, 1990
9. Shimada T, Morita T, Oya M et al: Morphological studies of the cardiac lymphatic system. *Arch Histol Cytol* 53 (Suppl): 115–126, 1990
10. Kotani M, Seiki K, Higashida M et al: Demonstration of thyroglobulin in dog lymph. *Endocrinology* 82: 1047–1049, 1968
11. Seiki K, Kotani M, Yamashita A et al: Androgens in blood and lymph plasma from normal and castrated rabbits. *J Endocrinol* 42: 157–158, 1968
12. Kotani M, Seiki K, Hattori M: Retardation of spermatogenesis and testosterone secretion after ligation of lymphatics draining the testes of rabbits. *Endocrinol Jpn* 21: 1–8, 1974
13. Pfuhl W, Wiegand W: Die Lymphgefäße des großen Netzes bei Meerschweinchen und ihr Verhalten beim intraperitonälen Trypanblau-injektion. Klappen-Apparat und Mikrolymphherzen. *Z Mikrosk Anat Forsch* 47: 117–136, 1940
14. Mislin H: Experimental detection of autochthonous automatism of lymph vessels. *Experientia* 17: 29–30, 1961 (in German)
15. Ohhashi T, Azuma T, Sakaguchi M: Active and passive mechanical characteristics of bovine mesenteric lymphatics. *Am J Physiol* 239: H88–H95, 1980
16. Kotani M, Ezaki T, Ekino S et al: Lymph macrophages enter the germinal center of regional lymph nodes. *Adv Exp Med Biol* 149: 837–841, 1982
17. Kihara T: Das extravaskuläre Saftbahn system. *Okajimas Folia Anat Jpn* 28: 601–621, 1956
18. Ezaki T, Kuwahara K, Morikawa S et al: Characterization of adjuvant-induced rat lymphangiomas as a model to study the lymph drainage from abdominal cavity. *Japanese Journal of Lymphology* 27: 1–10, 2004
19. Reinhardt WO: Some factors influencing the thoracic-duct output of lymphocytes. *Ann N Y Acad Sci* 113: 844–866, 1964
20. Kotani M: Potassium effect on lymph flow from the thoracic duct of rats. *Acta Anatomica Nipponica* 38: 40, 1963 (in Japanese)
21. Iwamoto T: Effects of administration of KCl solution into the carotid artery and the jugular vein on thoracic duct lymph in normal and hypophysectomized rats. A thesis of the 2nd Department of Anatomy, Kyoto Univ M.D., Ph.D. 81: 1–16, 1965 (in Japanese)
22. Nakagawa T, Hinako K: Effect of adrenalectomy on the thoracic duct lymph flow and lymphocyte output. A thesis of the 2nd Department of Anatomy, Kyoto Univ M.D., Ph.D. 86: 1–12, 1966 (in Japanese)
23. Ezaki T: Circulatory System: Basic and Clinical Reseach (5) Development of Lymphatic Vessels. *J Tokyo Wom Med Univ* 87: 135–145, 2017 (in Japanese)

# “リンパ・リンパ管・リンパ組織の謎”への補足追記：

## 脂肪に関連するリンパ管研究のための助言

<sup>1</sup> 熊本大学名誉教授

<sup>2</sup> 東京女子医科大学医学部解剖学・発生生物学講座

コタニ マサヒコ<sup>1</sup>・エザキ タイチ<sup>2</sup>  
小谷 正彦<sup>1</sup>・江崎 太一<sup>2</sup>

(受理 2019年3月8日)

### Part 1：リンパ管

#### 1. 概観

##### 1) 発生

リンパ管は系統発生的<sup>1)2)</sup>にみても、個体発生的<sup>1)2)</sup>にみても血管系に遅れて二次的に吸血管として発生する。

##### 2) 可視化

リンパ管を可視化するために管腔内に種々の色素(パテントブルー、エバンスブルー、ベルリンブルー、そしてインディアインク(墨汁)など)を注入する。放射性物質を用いたリンパ管造影は手技と比べて患者への負担が大きすぎるために30年以上も前から行われなくなった。最近ではインドシアニングリーンを用いた蛍光リンパ管造影がヒトでの臨床診断と同様にラットで検討されている<sup>3)</sup>。組織切片上では、リンパ管は5'-ヌクレオチデース<sup>4)</sup>、内皮に対するモノクローナル抗体<sup>5)</sup>などで染色される。電子顕微鏡<sup>6)~8)</sup>による観察も有効である。

##### 3) 分布

リンパ管はすべての組織、臓器に存在するわけではない。上皮、強膜、軟骨などには血管もリンパ管もいずれも存在しない。リンパ管は大動脈および動脈の内膜には存在しない。しかし、心臓の心内膜にはリンパ管のネットワークが良く発達している<sup>9)</sup>。もし、巨大分子を好んで吸収するリンパ管が大動脈や動脈の内膜にも分布するならば、動脈硬化症はおそらく発症しないだろう。骨髄を含む骨組織、および筋組織は血管が豊富であるのに対して、リンパ管を欠如している。骨や筋肉では骨膜や筋膜に至ってからリンパ管が出現する。これらは通常は深部リンパ管と呼ばれる。末梢神経系および中枢神経系でも血管が豊富であるにもかかわらず、リンパ管を欠如する。このようなリンパ管分布の基本原則が種々の外分泌腺においても当てはまる。唾液腺(耳下腺、顎下腺、舌下腺)や消化管付属腺(肝臓と膵臓)でも血管は

豊富であるにもかかわらず、リンパ管を欠如する。これらの臓器では、リンパ管は腺の小葉間結合組織においてはじめて出現する。内分泌腺においては、甲状腺が唯一小葉内にリンパ管を含む臓器である。サイロキシンやサイログロブリンは血行性と同時にリンパ行性に放出される<sup>10)</sup>。しかし、やはり圧倒的に流量の多い静脈経路(血行性)の方がより重要である。リンパ管を介する一般循環への巨大なサイログロブリン分子(650 kD)の放出を実験的に証明することによって、橋本病の病因解決につながるかも知れない。精巣においては、リンパ管は精細管の間に豊富なネットワークを形成している。家兔の精巣を排導するリンパ管を結紮すると、精子形成とテストステロン分泌の顕著な抑制をきたす<sup>11)12)</sup>。

##### 4) 再生

リンパ節は生体防御のために抗原刺激の加わる前の出生前から備わっている。リンパ節は全身に分散しているものの、実はヒトを含めてすべての動物において、体の何処にいくつ出現するかが決まっている。これを基本として、個々のリンパ節は脾臓、肺、腎臓などの他の臓器と同様に、唯一無二の器官として、一度外科的に切除してしまうと二度と再生しないと考えられる。リンパ節郭清の後には、リンパ管は残存する輸入リンパ管の内皮細胞の出芽によって再生してくる。リンパ管内皮の出芽はリンパの鬱滞によるリンパ内圧の上昇によって加速される。リンパ管を結紮すると、7~14日以内に中枢側に向かって伸長する新たなリンパ管によって再開通する。仮にもし胸管が傷害されたとしても、乳び胸を避けるためには直ちに結紮する必要がある。

### 2. 毛細リンパ管

毛細リンパ管は結合組織内に盲端として始まり、細かなネットワークを形成する<sup>1)</sup>。通常、毛細リンパ管は毛細血管から漏出した組織液を回収するために、毛細血管とはある程度の距離を保って存在する。

毛細リンパ管では隣接する内皮同士は互いに離れた状態で、変化に富む形をしており、組織液の吸収が盛んな時期にはギャップをつくる<sup>1)</sup>。内皮細胞内の超微細なフィラメントの収縮性がおそらくは重要な役割を果たしているだろう。通常毛細血管で見られるデスモゾームや基底膜、それに周細胞などがいないため、そのような細胞間のギャップの形成が容易である。また、そのような構造は腫瘍細胞が毛細リンパ管の壁を越えて進入しやすくしている。ギャップによって赤血球さえも楽に通過させる。出血時の赤血球は毛細リンパ管によってのみ吸収され、所属リンパ節へと送られる。実験的に注射したイモリの赤血球は哺乳類では吸収されなかった。組織液と外来性の粒子もまた毛細リンパ管内皮細胞の飲小胞によって吸収される。また、毛細リンパ管は繫留フィラメントを出して内皮細胞と周囲の結合組織をつなぎ止めて内皮がペチャンコになるのを防いでいることも注意しておく必要がある。

### 3. 集合リンパ管

集合リンパ管になると平滑筋と弁が出現してくる<sup>1)</sup>。平滑筋は豊富な結合組織内に埋もれて存在する。血管と異なり、内皮の直下から存在する。したがって、しばしば内膜と中膜間の境目を明確に区別することが難しい。平滑筋線維の発達度は場所によって異なる。ヒトの上肢では内輪・外縦の2つの筋層が、そして下肢では内縦、中輪そして外縦走筋の3層が見られる。頭頸部の集合リンパ管では、これらの筋層の発達が悪く少量であり、時には欠如する場合もある。

集合リンパ管の弁は通常二葉性半月弁（二尖弁）で生理的条件下では中枢に向かう方向にのみ向かうようにリンパ流を制御している。しかし、フィラリア症や悪性疾患などによる顕著なリンパの鬱滞が起ると弁が役立たなくなり、逆流が起こり得る。

集合リンパ管では、微小リンパ心臓<sup>13)</sup>、あるいはリンパ管分節<sup>14)</sup>と呼ばれる隣り合った2つの弁の間でしばしば分節的に律動的な収縮が観察される。リンパ管は交感神経ならびに副交感神経の両方の神経支配を受ける<sup>15)</sup>。リンパを前に送る推進力としてこの自律的な収縮が大変重要ではあるものの、より効果的なのは手足のマッサージや、肺の呼吸運動、腹腔内の内臓運動などの受動的な運動である。

さらには、集合リンパ管に関してあと3つ特徴がある。第一に、末梢組織や臓器からの集合リンパ管は胸管や血流に合流する前に、原則として少なくと

も1つ以上のリンパ節を通過する(介在律：図1)。1つの例外は胸腺からのリンパ管である。その理由は、生理的条件下では血液-胸腺関門によって胸腺リンパ組織には抗原物質が存在しないからであると考えられる。第二に、血管は心臓から遠くなるほど細くなるのに対して、集合リンパ管の太さはその走行路の中でほとんど変化しない。例えば、上肢または下肢の先端にあるリンパ管の太さは腋窩部や鼠径部の領域のリンパ管とほとんど同じである。もっと面白いことに、重要な点は、リンパ節へは多数の輸入リンパ管が入るのに対して、輸出リンパ管はリンパ節をたとえ単独で出ようと複数で出ようと必ず集合して1本となる点である。さらに、輸出リンパ管の太さは輸入リンパ管の太さとほぼ同じサイズである(図1)。このような不可解な構造の役割については今でも分かっていない。この不可解な構造をとる理由の1つとして、リンパ節の洞内のリンパ流が無理にゆっくりとなることで、洞内マクロファージや洞内を横切る細網細胞による貪食機能が活性化されることである。もう1つの可能性は、洞内のリンパ圧が上がることによって、輸入リンパ管を介して運ばれてきた様々な物質(抗原を含む)や細胞がリンパ節における生体防御や免疫学的防御の際の次のステップのために、リンパ節実質内に十分に浸透することができることである<sup>16)</sup>。第三に、集合リンパ管ではその壁を通してリンパの漏出が起こる<sup>17)</sup>。傍胸骨リンパ管からの墨の粒子や細胞は最も頻繁に観察される。墨汁や細胞をラットの腹腔内へ投与すると横隔膜の毛細リンパ管に吸収され、傍胸骨リンパ管に送られる<sup>18)</sup>。リンパの漏出は他のリンパ系でも報告があり、ヒトを含むその他の動物においても報告されている。このリンパ漏出場所には細網線維の網目構造とリンパ球浸潤による特有な構造が存在する<sup>17)</sup>。そのような構造はリンパ節やリンパ濾胞の基本構造と同じである。

### 4. 胸管

胸管は内膜、豊富な結合組織の中に内縦・中輪・外縦の三層を形成する中膜、そして疎性結合組織からなる外膜で構成される<sup>1)</sup>。胸管は通常2枚の半月弁を持っている。不思議なことに、腔内をとでも被えない単葉や三葉の尖弁が見られることもある。逆方向に開く弁が見られることもあるがより稀である。左静脈角に胸管が開通する直前に存在するウィルヒョウのリンパ節は胸管に付属するリンパ節である。



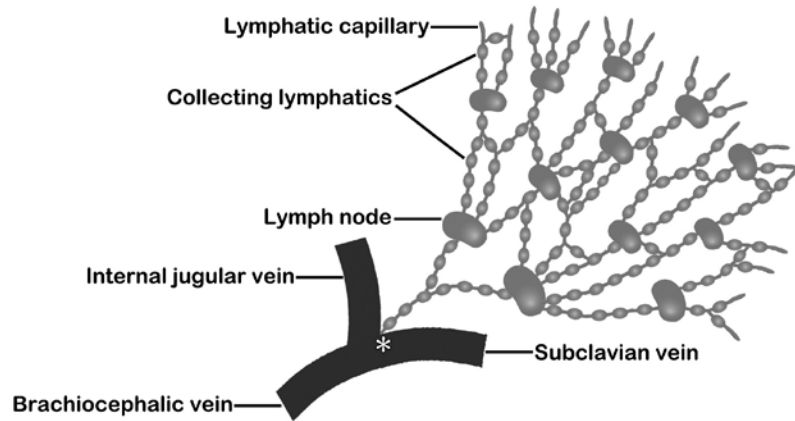


図1 リンパ管とリンパ節および血管との関係を示す図

毛細リンパ管 (Lymphatic capillary) はリンパ管の起始部であり、周囲の間質液を吸収し排導するための盲端で始まる。集合リンパ管 (Collecting lymphatics) になると平滑筋線維と弁が出現することによって、2つの隣り合った弁同士に囲まれた、微小リンパ心臓あるいはリンパ管分節と呼ばれる小区間が律動的に収縮する様子がしばしば観察される。リンパ管弁は良く発達しており、リンパ流の逆流を許すことなく、リンパは一方向性に流れる (伝導律)。ヒトでは全てのリンパ管は静脈角 (\*) で静脈系と合流する前に必ず1個ないしそれ以上のリンパ節を通過する (介在律)。1つのリンパ節 (Lymph node) の輸出リンパ管が通常は1本のみであるのに対して、輸入リンパ管は多数であること、さらに輸出リンパ管の太さは輸入リンパ管の太さとほとんど同じであることに注目。Brachiocephalic vein: 腕頭静脈, Internal jugular vein: 内頸静脈, Subclavian vein: 鎖骨下静脈。

## Part 2: リンパ管と脂肪との関係

### 1. 脂肪組織内におけるリンパ管の分布

脂肪組織は肉眼的にも顕微鏡的にも明らかに大変静的な組織である。実際には、脂肪細胞内に蓄えられたトリグリセライドの分解と再合成は何度も繰り返され繰り返して起きている。毛細血管と細網細胞の2つのネットワークが個々の脂肪細胞を取り囲んでいる。脂肪代謝にかかわるリポ蛋白リパーゼが毛細血管内皮に局在している。しかし、毛細リンパ管は脂肪細胞周囲には存在しない。リンパ管は様々な数で集合する脂肪細胞群を包む小葉間結合組織の中にはじめて確認される。

### 2. リンパ管とリンパ節は脂肪組織に好んで局在する

頭、顔、胸、腹部、それに上肢下肢からの表在リンパ管は脂肪組織の小区域の集まる皮下組織を通過してそれぞれの所属リンパ節に向かう。表在リンパ管は通常は始まった地点 (起始部) から所属リンパ節に入るまで直行する。お互い同士の吻合もあるが、頻繁ではない。すべてのリンパ節もまた脂肪組織の中に埋没している。リンパ管とリンパ節周囲に脂肪が豊富に存在することで、外圧や体熱の喪失、それに免疫学的防御機構の障害を予防することに役立つ。

### 3. ストレスによる腸からリンパ管へのカイロミクロン吸収の抑制の可能性

特定飼料で維持され、体重が190~200gの雄ラットをベントバルビタールを腹腔内注射して麻酔した。Reinhardtの方法<sup>19)</sup>に従って、頸部側から極細先端を持つガラス管を挿入して胸管からリンパを回収した。リンパを30分間集めた後、ラットに生理食塩水 (2 ml/体重300 g) または同量の塩化カリウム溶液 (KCl 23.1 mg/ml 蒸留水) を経静脈的に注射した。静脈注射は5~8分をかけてゆっくりと行った。胸管リンパを別々のガラス瓶にさらに30分間連続して採集した。その胸管リンパの色の変化が劇的であった。生理食塩水を静脈注射したラットからのミルク色の胸管リンパと比べ、KCl溶液を注射したラットの胸管リンパは透明に変わった<sup>20)</sup>。胸管リンパの透明化は、現時点での証拠はないものの、カイロミクロン消失によるものと思われる。リンパ内の脂肪量を測定する必要がある。また、カイロミクロン量も測定する必要がある。しかしながら、血漿カリウムの急激な上昇が一種のストレスとして副腎髄質ホルモンの分泌を刺激した可能性も考えられる。下垂体切除または副腎切除したラットでは、KCl溶液を動脈注射または静脈注射しても胸管リンパの色は全く変化はないとの報告もある<sup>21)22)</sup>。脂肪代謝の変

化を伴う疾病や症状の中には、このようなストレス仮説による説明ができるものがあるかも知れない。

#### 4. 脂肪の吸収ルートと貯蔵場所の変化

また面白いことに系統発生的には、水棲動物（魚類）では脂肪は炭水化物や蛋白と同様に腸で吸収されると、主に門脈系を介して肝臓に運ばれ、“肝油”として肝臓に蓄えられる。それに対して、陸棲の動物（我々哺乳類）になると脂肪は腸の中心リンパ管のみから吸収され、肝臓に直接蓄えられることなく、胸管を介して直接全身の血流に入る。肝門脈は炭水化物と蛋白のみを運ぶことになる。つまり、我々の

肝臓ではもはや脂肪を蓄積することがなくなり、全身の細胞が脂肪を代謝できるようになった。したがって、ヒトの肝臓では、脂肪を蓄える細胞として唯一“伊東細胞”としてディッセ腔内に残存するのみである<sup>23)</sup>。

#### 謝 辞

本稿をまとめるに当たって、当教室の仲間である佐川弘美氏、元丸佳恵氏にイラストほか、多大な支援をいただいた。

**利益相反：**開示すべき利益相反はない。