(東女医大誌　第47巻　第12号
頁1412～1417　昭和52年12月)

小腸悪性腫瘍の4例

東京女子医科大学消化器病センター外科

村上　平・押淵　英晃・佐藤　裕一・金山　和子・
菊地　友允・橋本　忠美・矢川　裕一・三上　直文・
恩田　光憲・小川　健治・横堀　直孝・鈴木　茂・
鈴木　博孝・榊原　宣

(受付　昭和52年9月13日)

Primary Malignant Tumors of the Small Intestine
—A Report of Four Cases—

Hitoshi MURAKAMI, Hideaki OSHIBUCHI, Yūichi SATŌ, Kazuko KANAYAMA, Tomomitsu KIKUCHI, Tadayoshi HASHIMOTO, Yūichi YAGAWA, Naofumi MIKAMI, Mitsunori ONDA, Kenji OGAWA, Naotaka YOKOBORI, Shigeru SUZUKI, Hiroyoshi SUZUKI and **Noburu SAKAKIBARA**

Institute of Gastroenterology, Tokyo Women's Medical College

Recently the cases of primary malignant tumors in the small intestine, though still less frequent than those in any other digestive organ, have been increasingly reported. Exact pre-operative diagnosis of these lesions is relatively difficult to make in many cases, because X-ray examination and endoscopy usually may not work so well as in the stomach and large bowel. Besides, such tumors in the small intestine have several therpeutic problems to be solved in future.

This report describes our recent experience in treating four cases (adenocarcinoma 2, malignant lymphoma 1, and smooth muscla sarcoma 1) at our clinic together with our comment on some previously reported diagnoses and therapies of primary maligant tumors in the small intestine.

はじめに

小腸原発の悪性腫瘍は近年その報告例が増加しつつあるが，他の消化管の悪性腫瘍に比べ比較的まれな疾患である．しかしながら，小腸のX線検査および内視鏡検査は胃，大腸のそれに比べ現在なお限界があり，小腸悪性腫瘍の術前診断は困難な場合が多く，また治療法についても多くの問題が残されている．先に教室の大谷[1]はメッケル憩室に発生した腺癌の1例を報告したが，その後われわれは現在までに4例の小腸悪性腫瘍を経験したので報告し，診断・治療法などにつき若干の文献的考察を加えたい．

症　例

症例1：石○賢○　57歳，男性．

主訴：悪心，嘔吐

家族歴：特記すべきことなし．

既往歴：特記すべきことなし．

現病歴：昭和46年11月17日夜間に，とくに誘因と思われるものなく心窩部痛および腹部膨満感が出現し某医を受診．胃および小腸X線検査を行なうも原因不明であつた．このとき貧血を指摘された．12月3日および6日に呕吐あり．注腸造影でも異常なし．12月12日朝より呕吐出現し，夕方ショック状態となり，当センターに緊急入院した．

入院時所見：呕気強いため，胃内を吸引，胆汁を混じた胃液800ml を得た．腹部膨満はなく，ほぼ平坦であつた．眼瞼結膜に軽度の貧血を認める．

小腸X線所見：ガストログラフィンでX線検査施行したところ，トライツ靱帯部に狭窄像を認めた．十二指腸空腸移行部に発生した悪性腫瘍によるイレウスと診断，手術を施行した．

手術所見：上腹部正中切開で開腹すると，トライツ靱帯部の空腸に鶏卵大の硬結あり，空腸原発の癌腫と考えられた．トライツ靱帯付近の腸間膜に腫脹リンパ節数個認める．癌腫を中心に空腸約30cm を腸間膜および腫脹したリンパ節を含めて切除し，端々吻合した．

切除標本所見：トライツ靱帯より3cm肛門側の空腸粘膜に，全周にわたる幅4.2cm の Borrmann Ⅱ型様の腫瘍あり（写真1）．腫瘍の潰瘍底は深く，凹凸不整で，周囲は堤防状隆起を示す．この腫瘍のため空腸の内腔はほとんど閉塞されている．組織学的には乳頭腺癌であつた（写真2）．深達度は筋層内で，廓清リンパ節に転移は認められなかつた．



写真1　症例1の切除標本

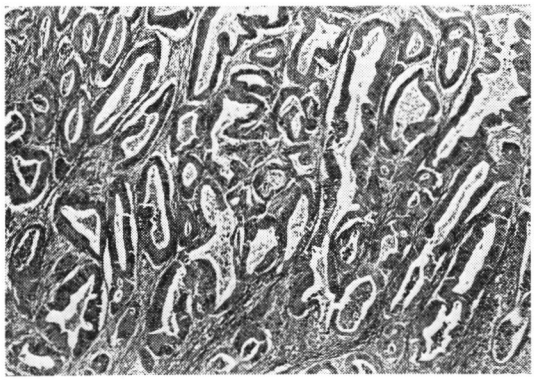

写真2　症例1の組織像

術後経過：術後は順調に経過し，2週間後に退院した．

症例2：高○一○　57歳，男性．

主訴：呕吐，腹部腫瘤

家族歴：特記すべきことなし．

既往歴：特記すべきことなし．

現病歴：2年前から時々食後2～3時間に呕吐するようになつた．腹部不快感，背部痛も同時にあつた．吐物は食物残渣と胆汁の混じたものであつた．最近では週1～2回呕吐発作があるが，しかし食欲は良好，排便は1日1回正常便がある．

入院時所見：体格小，栄養は比較的良好であるが，眼瞼結膜に貧血を認める．頚部その他のリンパ節に腫脹を認めず．腹部はやや膨隆し，心窩部および脐周囲に圧痛がある．血液検査で中等度の貧血（Hb 10.9g/dl）あり，また糞便の潜血反応が陽性であつた．生化学検査に異常を認めなかつた．

小腸X線所見：トライツ靱帯よりほぼ60cm の部位に陰影欠損・壁不整あり，内腔の狭窄を来している．空腸腫瘍を疑い手術施行した．

手術所見：中腹部正中切開にて開腹．腹水なく，肝にも異常なかつた．トライツ靱帯より約30cm の部位に内腔を閉塞するような手拳大の腫瘍あり，漿膜浸潤がみられ，大網に播種性転移が認められた．腸間膜リンパ節に転移と思われる腫脹があつた．これらを含めて，腫瘍を中心とし約40cm 小腸を切除した．両断端を閉塞し側々吻合

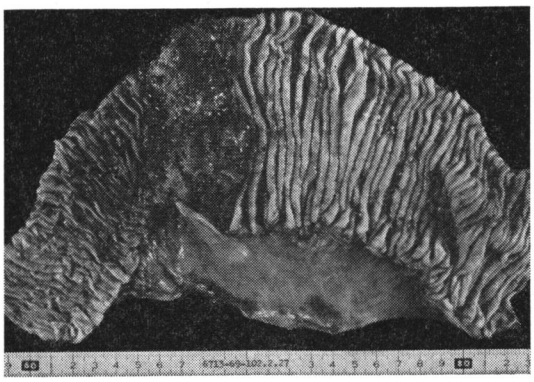

写真 3　症例 2 の切除標本

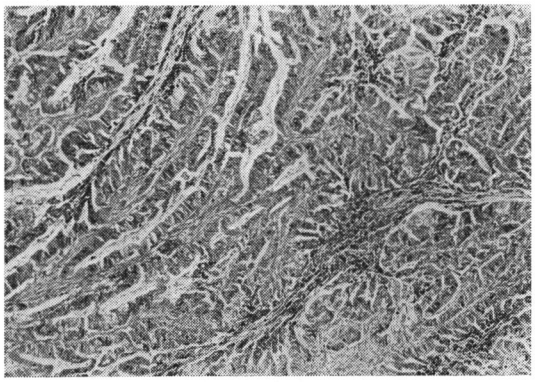

写真 4　症例 2 の組織像

した．

切除標本所見：肉眼的には口側より 15cm の部位に 5.5×8cm 大の隆起型の腫瘍で，小腸の全周にわたつている．腫瘍は表面の一部がくずれているが，明瞭な潰瘍形成はない．漿膜面は全周にわたり癌腫の浸潤をみる（写真 3）．組織学的には腺管腺癌で（写真 4），深達度は漿膜外であつた．

術後経過：術後順調に経過し，2 週間にて退院したが，9 カ月で再発のため死亡．

症例 3：関○久○　37歳，女性．

主訴：右季肋部痛

家族歴：特記すべきことなし．

既往歴：小児期より心疾患あり．14歳のとき虫垂切除術．22歳のとき癒着性腸閉塞症にて手術．

現病歴：2 週間前より食後に右季肋部痛出現．某医にて治療受けるも軽快せず，当センター受診．

入院時所見：体格中等度，栄養は比較的良好であるが，眼瞼結膜に軽度貧血を認めた．頚部その他のリンパ節には腫脹を認めず．腹部は平坦で，右季肋部に圧痛を認める他，特に所見はなかつた．血液検査では軽度の貧血（Hb 11.8g/dl）を認める他，異常を認めなかつた．点滴静注胆のう胆管造影法にて胆のうに 3 個の結石を認めた．このため胆のう結石症と診断，手術施行した．

手術所見：右傍正中切開にて開腹．腹水なく，肝に異常なし．胆のう内に結石触知したため，胆のう摘出術施行，小腸を検すると，トライツ靱帯より約20cm 肛門側の空腸に鶏卵大の腫瘍を認めた．腫瘍は漿膜につつまれ比較的軟らかく，色調は赤色～暗赤色であつた．腸間膜内に小指頭大に腫脹したリンパ節 3 個を認めた．術中に腫瘍の肛門側よりの小腸鏡検査で腫瘍部粘膜にビラン性変化を認め，小腸原発の悪性腫瘍と診断，腫瘍およ

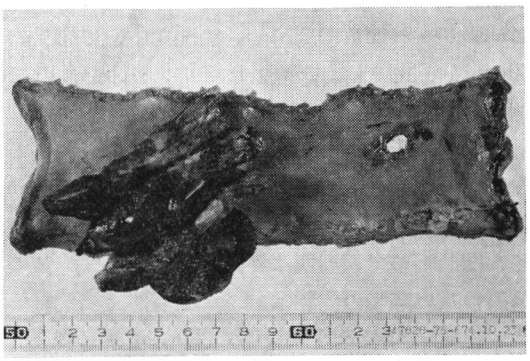

写真 5　症例 3 の切除標本

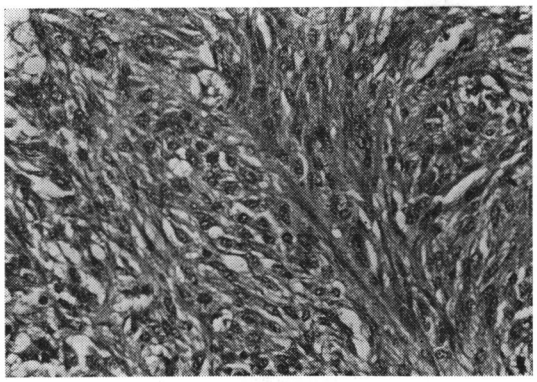

写真 6　症例 3 の組織像

びリンパ節を含めて空腸を約20cm 切除し，端々吻合した．

切除標本所見：肉眼的に腫瘍は8×5×3.5cm大で，形は前方後円墳様である（写真5）．組織学的には平滑筋肉腫で（写真6），深達度は筋層内までであつた．

術後経過：順調に経過し，術後2週間で退院，1年半経過した現在も健在である．

症例4：武○ア○　55歳，女性．

主訴：心窩部痛

家族歴：特記すべきことなし．

既往歴：特記すべきことなし．

現病歴：昭和44年10月上旬より心窩部から下腹部にかけての腹痛，全身倦怠感，下痢，呕吐が出現し，12月頃よりこれら症状が増強した．昭和45年1月に某医院にて入院治療受けるも軽快せず，1月27日に当センターに入院した．

入院時所見：体格小，栄養不良，顔貌ヒポクラテス様，眼球結膜に軽度黄疸あり，眼瞼結膜に貧血を認めた．腹部は左季肋部と下腹部に膨隆あり．圧痛なし．腫瘤は触れないが，肝2横指触知．血液検査で高度貧血（Hb 8.4g/dl），低蛋白血症（T.P. 4.6g/dl），低カリウム血症（K 2.9 mEq/l）を認めた．入院4日目，夕食後突然下腹部痛を訴え，腹部膨満著明となつた．腹部単純X線像で，両横隔膜下に遊離ガス像と鏡面形成像が認められた．このため汎発性腹膜炎と診断，緊急手術を施行した．

手術所見：中腹部正中切開にて開腹．腹腔内に膿性の滲出液を認めた．胃は噴門部小弯に潰瘍と思われる部あるも穿孔はない．小腸を検するにトライツ靱帯より約1m肛門側から回腸末端に至る間に，手挙大から拇指頭大の腫瘍が数個認められた．色調は暗紫色，弾性硬で，漿膜面は平滑であつた．このうちトライツ靱帯より約1mの部の腫瘍が穿孔していた．穿孔部を切除し，側々吻合にて再建し，併せてドレナージを留置した．すなわち腫瘍の大部分はやむをえず放置した．

切除標本所見：肉眼的には手挙大，中心部に潰瘍を有する軟かい隆起型の腫瘍で，中央の一部が穿孔していた（写真7）．組織学的にはリンパ肉腫であつた（写真8）．

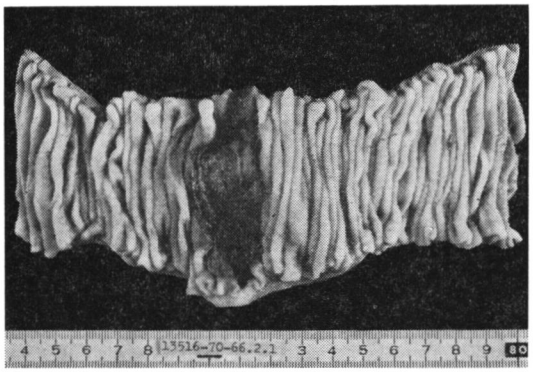

写真7　症例4の切除標本

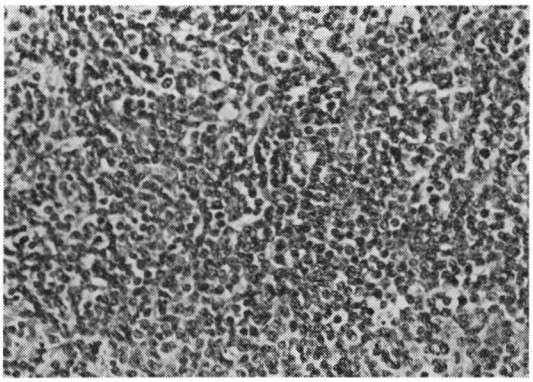

写真8　症例4の組織像

術後経過：術後早期より腹部膨満，多量の腹水貯留のため徐々に全身状態悪化し，肺炎併発するにいたり，術後11日目に死亡．

考　案

小腸悪性腫瘍の発生頻度は他の消化管に比べてきわめてまれである．全消化管癌に対する比率はRaiford[2] 4.9%，Pagtaluan[3]は約4%，Good[4]は約1.7%，Hampole[5]らは約1.2%と報告している．本邦では中村[6]の約2%，梶谷[7]らの3.1%という報告がある．

小腸原発の肉腫と癌の比は，Pagtaluan[3]は1：1.2，Schallow[8]らは14：10，梶谷[7]らは2：1となつている．報告者によりこの比率はまちまちであるが，自験例では同率であつた．

原発性小腸癌の占居部位について，Maxwell[9]，Fraser[10]は回腸に圧倒的に多いと言い，Raiford[2]

は空腸に多いとしている．自験例では4例中3例が空腸原発であつた．

年齢および性別については，Rankin[11]らは32歳から69歳までで，平均47.5歳，男女比は約2：1とのべ，Darling[12]らは28歳から84歳に分布し，平均57歳，男女比はほぼ同じと報告している．本邦で高邑[13]らは平均年齢50.3歳，男女比1.4：1で男に多いと述べている．自験例では平均年齢56歳，男女比は1：1であつた．

病理学的所見で，肉眼的に輪状狭窄型，ポリープ型，潰瘍型などがあるが，最も多いのは輪状狭窄型であるといわれる[13)14)15)]．組織学的には外国ではカルチノイドが多いが[3]，わが国では腺癌が最も多く，次いで平滑筋肉腫，悪性リンパ腫の順となつていて，カルチノイドは少ない[16]．自験例でも腺癌が最も多かつた．

小腸腫瘍の症状として，Brown[17]は疼痛，悪心，呕吐，貧血，腸閉塞症状，穿孔をあげている．また Pridgen[14]らは3大症状として，1) 貧血による症状，2) 腸狭窄による症状，3) 腸穿孔による症状をあげ，各々の発現率はそれぞれ66%，70%，14%と述べている．しかしながらこれらの症状は小腸腫瘍に特異なものではなく，またかなり進行した段階で発現してくるため，小腸腫瘍の術前診断，早期診断はきわめて困難と考えられる．自験例でも4例中2例に疑診を得たにすぎない．

病悩期間をみると，中村[6]は2カ月から9カ月で平均4カ月，高邑[13]は6カ月以内64.9%，1年以内81.8%であつたとしている．自験例では1カ月から2年までであつた．腫瘤触知率は Broders[18]は55%，Fraser[10]は29%とのべているが，自験例では1例も触知しえなかつた．

治療は根治手術が望ましいが，小腸悪性腫瘍は早期発見の困難性と転移をきたしやすいということで，根治術の可能な症例は非常に少なく，その治療成績もきわめて悪い．術後1年未満の再発死亡率は，工藤[19]らは約53%，高邑[13]らは70%と報告している．Broockes[20]は根治術を行なつた5年生存率は32%とのべている．小腸悪性腫瘍の治療成績を向上させるためには，早期発見が強く望まれる．このためには，成人，ことに癌年齢で不定なイレウス症状を呈するもの，あるいは貧血と腹部の不定愁訴のあるもののうち，開腹術をうけた既往歴がなく，胃・十二指腸および結腸に所見がない時には小腸悪性腫瘍を疑い，慎重なX線検査と内視鏡検査を施行することが大切であると思われる．X線的には，腹部単純撮影によるガス像，腸内容の充満像，さらに経口的バリウム投与による腸狭窄，陰影欠損，粘膜レリーフの乱れ，辺縁不整などの所見で術前診断も可能な場合もある．これは熱心な検査によらなければならず，通り一遍の検査では見逃がされるであろう．また小腸悪性腫瘍の好発部位より考えて，スクリーニングの注腸造影，あるいは胃・十二指腸造影を施行の際，トライツ靱帯より30cm 余分に造影することも大切だと思われる．事実，自験例で4例中3例が空腸原発であり，しかもトライツ靱帯から30cm 以内であつた．

おわりに

比較的まれな小腸悪性腫瘍4例の治療経験を報告し，あわせて若干の文献的考察を行なつた．小腸悪性腫瘍は未だ診断法，治療法が確立されておらず，今後に残された問題が多い．

（本論文の要旨は昭和51年10月20日第38回日本臨床外科医学会にて発表した）．

文　献

1) **大谷洋一・他**：Meckel 憩室に発生した腺癌の1治験例．臨床外科 **31** 961～964 (1976)
2) **Raiford, T.S.**: Tumors of the small intestine. Arch Surg **25** 122~177 (1932)
3) **Pagtaluan, R.J.G. et al.: Primary malignant tumors of the small intestine. Amer. J Surg 108** 13~18 (1964)
4) **Good, C.A.**: Tumors of the small intestine. Amer J Roentgen **89** 685~705 (1963)
5) **Hampole, M.K.et al.**: Primary malignant tumors of the jejunum and ileum. Can J Surg **9** 159~165 (1966)
6) **中村卓次**：臨床内科全書4 金原出版 東京(1970) 536～ 542頁
7) **梶谷　鐶・他**：腸癌—診療に有用な数値表—．日本臨床 本邦臨床統計集　1974年度夏季増刊 948～ 963

8) **Schallow, T.A. et al.:** Primary malignant disease of the small intestine. Amer J Surg **69** 372~383 (1945)
9) **Maxwell, E.A. et al.:** Malignant tumors of the small intestine. Surg Chir North Am **28** 1149~1157 (1948)
10) **Fraser, K.:** Malignant tumours of the small in testine. Brit J Surg **32** 479~491 (1945)
11) **Rankin, F.W. et al.:** Carcinoma of the small bowel. Surg Gynec Obst **50** 939~947 (1930)
12) **Darling, C.R.** and **C.E. Welch:** Tumor of the small intestine. New England J Med **260** 397~408 (1959)
13) **高邑裕太郎・他**：原発性空腸癌の1例と小腸癌の統計的考察．横浜医学 **16** 73～84（1965）
14) **Pridgen, J.E. et al.:** Carcinoma of the jejunum and ileum exclusive of carcinoid tumors. Surg Gyn Obst **90** 513~524 (1950)
15) **加藤知行・他**：原発性空腸癌の1例．外科 **31** 1756～1767（1969）
16) **藤本吉秀・他**：小腸腫瘍．外科診療 **7** 1284～1288（1965）
17) **Brown, C.F.G. et al.:** Carcinoma of the small bowel Report of a case. Gastroenterology **14** 168~181 (1950)
18) **Broders, A.C. et al.:** Scientific Exhibit Section of the World Congress of Gastroenterology p. 25 (1958)
19) **工藤活史・他**：原発性回腸癌の3例—本邦報告例75例の統計的観察—．外科 **39** 574～578（1977）
20) **Brookes, V.S.:** Malignant tumors of the small intestine. Proc Roy Soc Med **61** 216~217 (1968)