東女医大誌　第85巻　臨時増刊1号
頁　E39～E42　平成27年3月

報　告

Vater乳頭遠位十二指腸病変に対するPancreas-sparing Distal Duodenectomy —3例の経験—

[1]聖隷浜松病院外科
[2]東京女子医科大学医学部外科学（第2）講座

速水（ハヤミ）　克（マサル）[1]・牛田進一郎（ウシダシンイチロウ）[1]・中村（ナカムラ）　徹（トオル）[1]・鈴木（スズキ）　一史（カズフミ）[1]・亀岡（カメオカ）　信悟（シンゴ）[2]

（受理　平成26年6月26日）

Three Cases of Pancreas-sparing Distal Duodenectomy for Infrapapillary Duodenal Lesions

Masaru HAYAMI[1], **Shinichiro USHIDA**[1], **Toru NAKAMURA**[1], **Kazufumi SUZUKI**[1] and **Shingo KAMEOKA**[2]
[1]Department of Surgery, Seirei Hamamatsu General Hospital
[2]Department of Surgery II, Tokyo Women's Medical University

The extent and procedures for resection and reconstruction techniques in duodenal resection requires careful deliberation. Although pancreatoduodenectomy is probably the most widely used procedure for duodenal tumor, due to the invasive nature of the procedure, pancreas-sparing distal duodenectomy (PSDD) has been reported as a less-invasive alternative for infrapapillary duodenal lesions. The major technical advantage of this procedure is that the extent of resection is limited to the duodenum, and requires only one simple anastomosis. We performed PSDD for three cases of infrapapillary duodenal gastrointestinal mesenchymal tumor and achieved positive outcomes. Preoperative diagnosis was gastrointestinal stromal tumor in two cases and leiomyosarcoma in one. We performed duodenojejunal anastomosis with retrocolic reconstruction for one, and Treitz reconstruction posterior to the superior mesenteric vessels for two cases after PSDD. Although the two cases with Treitz reconstruction showed transient obstruction postoperatively due to an inappropriate choice of staple size, both improved with conservative therapy. All three patients have remained free of recurrence, for 26 months, 35 months, and 53 months after surgery. We report our experience with these cases and discuss the validity of choosing PSDD with consideration of the literature.

Key Words: infrapapillary duodenal lesion, pancreas-sparing duodenectomy, pancreas-sparing distal duodenectomy

緒　言

十二指腸切除術の際には切除方法のみならず再建方法にも考慮が必要である．膵頭十二指腸切除術（以下，PD）は恐らく膵頭十二指腸病変に対する最も一般的な術式であるが，その侵襲は大きい．十二指腸病変に対する機能温存手術としては膵温存十二指腸切除術（pancreas-sparing duodenectomy：PSD）[1)~5)]や膵温存遠位十二指腸切除術（pancreas-sparing distal duodenectomy：PSDD）[6)]などがあり，十二指腸早期癌，十二指腸腺腫症，gastrointestinal stromal tmor（以下，GIST）などの間葉系腫瘍，他臓器からの癌浸潤，外傷などが適応となる．当科では術式の簡潔さと低い侵襲性から，Vater乳頭遠位十二指腸の間葉系腫瘍に対してはPSDDを選択している．

✉：速水　克　〒135-8550　東京都江東区有明3-8-31　公益財団法人がん研有明病院消化器センター外科
E-mail: masaru.hayami@jfcr.or.jp

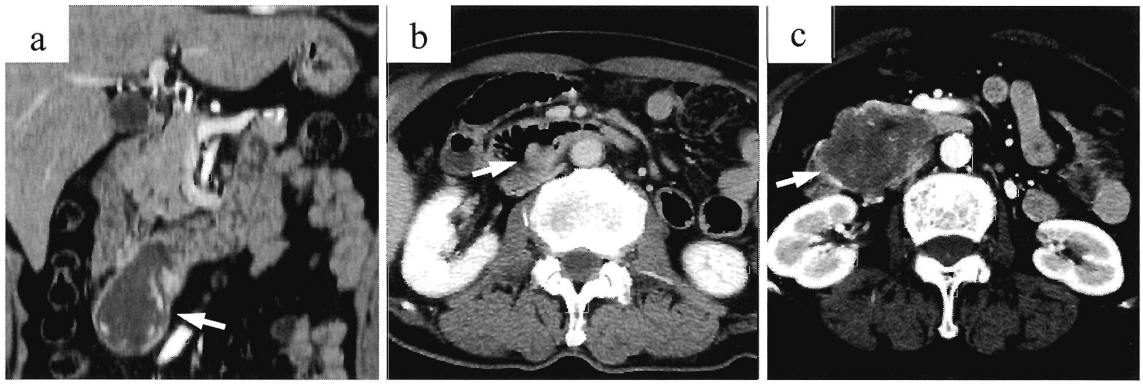

Fig. 1 Computed tomography scans
a) Case 1. A mass lesion, 7 cm in diameter, protrudes outside the duodenal lumen between the second and third portions (arrow).
b) Case 2. A mass lesion, 1.6 cm in diameter, arises in the lumen of the third portion of the duodenum (arrow).
c) Case 3. A mass lesion, 5 cm in diameter, arises cranial to the third portion of the duodenum (arrow). The mass lesion is displacing the pancreatic head to the cranial side.

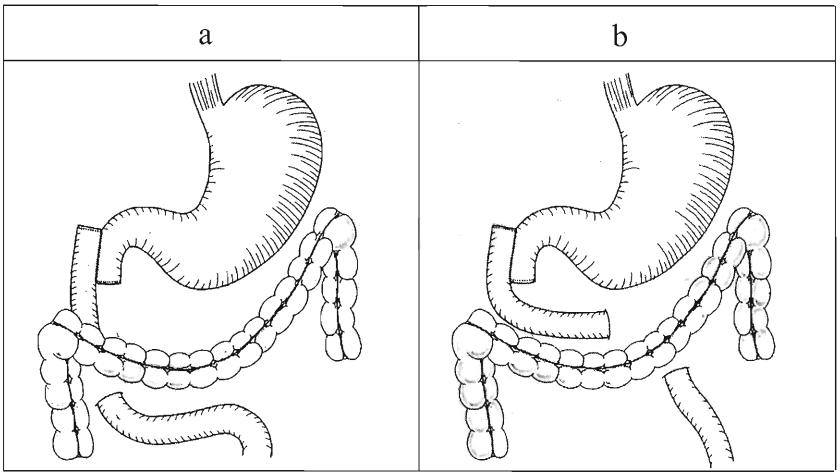

Fig. 2 Style of resection and reconstruction (1)
a) Case 1. PSDD, retrocolic reconstruction, and duodenojejunal side-to-side anastomosis.
b) Cases 2 and 3. PSDD, Treitz reconstruction posterior to the superior mesenteric vessels, and duodenojejunal side-to-side anastomosis.

今回われわれは3例のPSDDを経験した．これに文献的考察を加え報告する．

症　例

患者1：67歳，男性．

現病歴：貧血精査の上部内視鏡で十二指腸下行脚水平脚移行部に出血性の潰瘍を伴う不整隆起性病変を指摘，生検でGISTと診断された．CT上は同部に壁外に突出する径7 cm大の腫瘤を同定した（Fig. 1a）．

手術：PSDD，後結腸経路での十二指腸空腸側々吻合を施行(Fig. 2a)．術後通過障害なく第11病日退院となった．現在術後4年5ヵ月を経て無再発生存中である．

患者2：73歳，男性．

黒色便・貧血精査の上部内視鏡で十二指腸水平脚近位に易出血性の隆起性病変を指摘，生検で平滑筋肉腫と診断された．CTでは同部内腔に径1.6 cm大の腫瘤を認めた（Fig. 1b）．

手術：PSDD，トライツ靱帯経路で挙上した空腸と十二指腸の側々吻合を施行（Fig. 2b）．

術後経過に問題なく第10病日退院となったが，吻合部浮腫による通過障害を認め再入院．絶食高カロ

Table 1 Style of resection and reconstruction (2)

Case	Diagnosis	Reconstruction	Automatic stapling device	Obstruction
1	GIST	Retrocolic	60 mm	−
2	Leiomyosarcoma	Treitz	45 mm	+
3	GIST	Treitz	45 mm	+

リー輸液，サンドスタチン®併用し第42病日より食事再開となった．以後通過障害は認めていない．現在術後2年11ヵ月を経て無再発生存中である．

患者3：74歳，女性．

黒色便・労作時呼吸困難・貧血精査の上部内視鏡で十二指腸水平脚近位に易出血性潰瘍を指摘，生検でGISTと診断された．CTでは水平脚に，膵頭部を頭側に圧排する径5 cm大の腫瘤を認めた（Fig. 1 c）．US上，体位変換で腫瘍は大動脈の左側へ移動した．

手術：PSDD，症例2と同様トライツ靱帯経路で挙上した空腸と十二指腸の側々吻合を施行（Fig. 2 b）．術後吻合部浮腫による通過障害を認め，絶食高カロリー輸液，サンドスタチン®併用し第23病日より食事再開となった．以後通過障害は認めていない．現在術後2年2ヵ月を経て無再発生存中である．

考　察

十二指腸早期癌，十二指腸腺腫症，GISTなどの間葉系腫瘍，他臓器からの癌浸潤，外傷などが十二指腸に発生した場合，術式を選択する上でVater乳頭，膵臓との位置関係を考慮し術式を選択する必要がある．Vater乳頭側の腫瘍でVater乳頭との距離がない場合や，膵実質との境界が不明瞭で剝離操作が困難な場合，PDが施行されることもあるが[7]，この場合術式は複雑で侵襲性の高いものとなる．これに代わる術式として，Vater乳頭遠位十二指腸病変に対しては一般的に局所切除や分節切除が選択されることが多い．局所切除の場合，再建法には横軸縫合閉鎖[8)9)]，空腸漿膜パッチ[10)~12)]，有茎空腸パッチ[13)~15)]やDouble-tract再建[16)17)]などが報告されている．横軸縫合閉鎖が可能な場合，これが最も簡便とも考えられるが，小川ら[12)]は結腸癌による結腸十二指腸瘻の本邦報告例をまとめており，十二指腸局所切除部に対する直接縫合閉鎖群4例中3例に狭窄・縫合不全・十二指腸外瘻を起こしたとしている．当科でも過去にVater乳頭遠位十二指腸に発生した間葉系腫瘍に対し局所切除・横軸縫合閉鎖を行ったものの，通過障害が生じ胃半切・胃空腸吻合を追加した経験があり，現在では局所切除自体を行っていない．分節切除の再建法には十二指腸口側断端とRoux-en-Y再建で挙上した空腸を側々吻合するものや[18)19)]，十二指腸口側断端とループを作成し挙上した空腸を端側吻合するもの[20)]が報告されている．但しこの場合，肛門側の十二指腸がblind loopとなり残存するため，われわれはこれに意義はないと考え分節切除は行っていない．

当科では病変がVater乳頭より肛門側で，かつ乳頭からの距離が比較的保たれている症例では，PDに代わる機能温存手術としてPSDD[6)]を選択している．手技としては，十二指腸授動，空腸切離，空腸口側断端を牽引しつつ膵臓から十二指腸水平脚へ流入する小血管の処理を行うというもので，PDにおける手技と変わりはなく，比較的容易に行うことができ侵襲も少ない．再建においては，分節切除におけるRoux-en-Y再建と比較し吻合部が1ヵ所のみとなりより簡潔となる．

Spaldingら[6)]は，PSDDを行った14例の報告をしており，この14例は全例，Vater乳頭から1～3 cm離して遠位十二指腸を切除し，十二指腸空腸端々吻合（層々縫合）が行われていた．再建経路は10例がトライツ靱帯経路で，4例がそれ以外（後結腸経路かどうかは不明）であった．結果，PDと比較し膵切除，再建に伴うリスクがなく，手術時間も短縮されたとしている．なお14例のうち，膵合併症は認めなかったものの，1例が壊死性胆嚢炎で死亡し，吻合部出血の1例および吻合部狭窄の1例で再手術が行われていた．これらの合併症に関し当科での診療経験を踏まえ検討する．吻合部がVater乳頭と近接する場合，端々吻合では乳頭浮腫が生じやすく，胆嚢炎や膵炎発症の可能性があると考えているが，われわれの十二指腸空腸吻合は自動縫合器を用いVater乳頭対側で側々吻合し，自動縫合器挿入口は手縫いで縫合閉鎖している．但し側々吻合でも乳頭浮腫による膵炎の報告があり注意は必要である[18)]．Vater乳頭と十二指腸断端の距離が近く乳頭浮腫のリスクがある場合には，胆嚢摘出，胆管ステントや膵管ステントの使用を考慮すべきと考えられる[20)]．吻合部出血に関して，われわれも過去に十二指腸の吻合で3.5 mmのステープルサイズを使用し吻合部出血を来たした経験があり，以降必ず2.5 mmを使用し現在は出血を認めていない．十二指腸への吻合は，他の腸管吻合と比べ浮腫や蠕動不良による通過障害発生の

問題が生じやすい．自験例の症例1では後結腸経路で，症例2と症例3ではトライツ靭帯経路での再建を行っており，トライツ靭帯経路で再建した2例で通過障害を認めた(Table 1)．永井ら[2]はPSDにおいて挙上空腸のトライツ靱帯経路での再建を行っており，この場合空腸の腸間膜対側が膵頭側に向くため再建しやすいとしている．むしろわれわれは通過障害の最大の原因は吻合径であると考えている．通過障害を認めなかった症例1では60 mmの自動縫合器を使用したが，症例2と症例3は45 mmの自動縫合器を使用していた(Table 1)．今後60 mmの自動縫合器を使用し，2つの再建経路を比較検討する必要があると考えている．

過去の文献からも，十二指腸においては縫合部の減圧が術後合併症を減少させる重要な要素と考えられる[12)19)20)]．今後の方針として，一時的な胃瘻・腸瘻造設の併用を検討している．

Vater乳頭遠位十二指腸切除の術式としてPSDDは有用な選択肢であり，乳頭浮腫リスク軽減，ステープルサイズ選択，大きな吻合径，一時的胃瘻・腸瘻造設などによる吻合部安静などの配慮によりさらに手術成績は改善する可能性があると考えている．

結　論

Vater乳頭遠位十二指腸に発生した間葉系腫瘍性病変に対し，PSDDを施行した3例を報告した．PSDDはPDに代わる機能温存手術として有用な選択肢となり得る．

開示すべき利益相反はない．

文　献

1) **Nagai H, Hyodo M, Kurihara K et al**: Pancreas-sparing duodenectomy: classification, indication and procedures. Hepatogastroenterology **46**: 1953–1958, 1999
2) **永井秀雄，佐田尚宏，俵藤正信ほか**：膵頭温存十二指腸切除．手術　**59**：1951–1956, 2005
3) **石井正紀，今泉俊秀，堂脇昌一ほか**：膵温存十二指腸分節切除術（十二指腸―十二指腸吻合，胆管・膵管十二指腸吻合術）．手術　**59**：1957–1961, 2005
4) **天野穂高，三浦文彦，豊田真之ほか**：膵温存十二指腸分節切除術．臨外　**63**：1531–1535, 2008
5) **佐田尚宏，笠原尚哉，森嶋　計ほか**：膵温存十二指腸第2・3部切除術．臨外　**63**：1537–1543, 2008
6) **Spalding DR, Isla AM, Thompson JN et al**: Pancreas-sparing distal duodenectomy for infrapapillary neoplasms. Ann R Coll Surg Engl **89**: 130–135, 2007
7) **大下裕夫，種村廣巳，菅野昭宏ほか**：リンパ節転移を伴い術後肝転移をきたした十二指腸原発 malignant gastrointestinal stromal tumor（GIST）の1例．消外　**26**：251–256, 2003
8) **Koea JB, Conlon K, Paty PB et al**: Pancreatic or duodenal resection or both for advanced carcinoma of the right colon. Is it justified? Dis Colon Rectum **43**: 460–465, 2000
9) **丸山浩高，関谷正徳，森高祐貴ほか**：十二指腸に浸潤した結腸癌10例の診療経験．日臨外会誌　**69**：1009–1014, 2008
10) **Wolfman EF Jr, Trevino G, Heaps DK et al**: An operative technic for the management of acute and chronic lateral duodenal fistulas. Ann Surg **159**: 563–569, 1964
11) **Jones SA, Gazzaniga AB, Keller TB**: The serosal patch, a surgical parachute. Am J Surg **126**: 186–196, 1973
12) **小川東明，河村良寛，貝原信明ほか**：結腸癌による結腸十二指腸瘻に対する1手術例．手術　**42**：1631–1634, 1988
13) **Walley BD, Goco I**: Duodenal patch grafting. Am J Surg **140**: 706–708, 1980
14) **春日井尚，玉田智之，酒井　滋ほか**：十二指腸腫瘍に対する局所切除及び有茎空腸粘膜パッチ術．手術　**57**：933–937, 2003
15) **森　正樹，洲之内廣紀，服部正一ほか**：有茎空腸パッチ再建術を施行した十二指腸GISTの1例．手術　**62**：121–124, 2008
16) **村上浩一，田伏洋治，中塚久仁英ほか**：十二指腸部分切除後の空腸脚による再建の2例．日臨外医会誌　**52**：2944–2948, 1991
17) **三木宏文，柴田信博，野口貞夫ほか**：十二指腸下行脚に発生したstromal tumorに対し広範囲部分切除を行った1例．手術　**52**：135–138, 1998
18) **高橋道長，上野達也，武藤満完ほか**：十二指腸分節切除＋Roux-en-Y再建術後に吻合部通過障害をきたした十二指腸GISTの1例．日臨外会誌　**72**：2556–2562, 2011
19) **金澤　周，大島　貴，山本直人ほか**：十二指腸分節切除後に再建方法を工夫した十二指腸平滑筋腫の1切除例．日消外会誌　**42**：499–504, 2009
20) **Sakamoto Y, Yamamoto J, Takahashi H et al**: Segmental resection of the third portion of the duodenum for gastrointestinal stromal tumor: a case report. Jpn J Clin Oncol **33**: 364–366, 2003