(東女医大誌　第47巻　第7号
頁　802～807　昭和52年7月)

〔臨床報告〕

# 小児回盲部細網肉腫の1例

東京女子医科大学外科教室（主任：織畑秀夫教授）
神崎　正夫・木村　恒人・講　師　赤羽根　巌・
助教授　倉光　秀麿・教　授　太田　八重子
東京女子医科大学病院中検病理部
助教授　平　山　章

（受付　昭和52年4月6日）

## I. まえがき

小児悪性リンパ腫は，リンパ肉腫，細網肉腫，ホジキン病，巨大濾胞性リンパ腫，その他，と一般に分類されるが，その代表例はリンパ肉腫とされている．一方，小児細網肉腫は，小児悪性リンパ腫の中でリンパ肉腫に次ぐ頻度を示しているが，本邦報告例は過去10年間（1965年～1974年）で，われわれが集計し得た限り72例にすぎず，比較的希な疾患とされている．最近われわれは，13歳男児の回盲部に発生した細網肉腫の1例を経験したので，本邦における小児細網肉腫例について若干の考察を加えて報告する．

## II. 症　例

**患者：**井○直○　13歳　男子

**主訴：**回盲部腫瘤，腹痛．

**家族歴：**特記すべき事なし．

**既往歴：**正常分娩，生下時体重2250 g，4歳～9歳まで気管支喘息にて治療．

**現病歴：**昭和50年1月1日朝食後，嘔吐と腹痛を訴え，その時回盲部の腫瘤に気付いた．しかし症状は自然に軽快したため，そのまま放置した．下血，下痢は見られなかつた．腫瘤は消失しないため，同年1月6日近医を受診し，当科へ入院精査を勧められた．翌7日夜再び，嘔吐と回盲部痛を訴え，同年1月8日当科受診し入院した．

**現症：**入院時体重35kg，体格栄養中等度，血圧120～80mmHg，体温37.5℃，脈拍数72，不整．眼結膜に貧血・黄疸を認めず，頚部，腋窩，鼡径部等表在性リンパ節は触知しなかつた．胸部聴打診では，心尖部に Levine Ⅱ度の収縮期雑音を聴取する以外異常はなかつた．腹部聴触診にては，肝・脾は触知せず，腸雑音は正常であつたが，回盲部に表面平滑，境界明瞭，弾性硬の鶏卵大の圧痛を有する腫瘤を触知し，可動性は大であつた．血液検査にて，軽度の貧血を認め，心電図上にて，不完全右脚ブロックを示したが，その他臨床検査成績は表1の如く異常を認めなかつた（表1）．

**X線検査：**胸部正面X線写真は異常なく，腹部単純X線写真にても，異常ガス像は認めなかつ

**Masao KANZAKI, Tsunehito KIMURA, Iwao AKABANE, Hidemaro KURAMITSU, Yaeko OHTA:** Department of Surgery (Director: Prof. Hideo ORIHATA), Tokyo Wemen's Medical College.
**Akira HIRAYAMA:** Department of Surgical Pathology, Tokyo Women's Medical College Hospital:
A case of ileocecal reticulum cell sarcoma in children.

**表 1**　入院時臨床検査成績

| | | | |
|---|---|---|---|
| 血液一般： | | 生化学： | |
| 赤血球数 | $380\times10^4$ | 総タンパク | 6.5g/dl |
| 血色素量 | 11.0g/dl | Al | 62% |
| ヘマトクリット | 31.5% | $\alpha_1$-gl | 4% |
| 白血球数 | 5100 | $\alpha_2$-gl | 12% |
| 好中球 | 61% | $\beta$-gl | 12% |
| リンパ球 | 35% | $\gamma$-gl | 11% |
| 好酸球 | 1% | A/G | 1.6 |
| 単核球 | 3% | TTT | 1 |
| 血小板数 | $28\times10^4$ | CCLF | (−) |
| 網状赤血球 | 3‰ | 黄疸指数 | 4 |
| 出血時間 | 2分30秒 | GOT | 29 |
| 凝固時間 | 7分30秒 | GPT | 13 |
| 尿一般： | | LDH | 258 |
| 糖 | (−) | 総コレステロール | 143mg/dl |
| 蛋白 | (−) | 総ビリルビン | 0.5mg/dl |
| ウロビリノーゲン | (−) | Na | 147mEg/L |
| ビリルビン | (−) | K | 4.5mEg/L |
| 沈渣 | 正常範囲 | Cl | 101.8mEg/L |
| ワッセルマン反応：陰性 | | Ca | 9.6mg/dl |
| 肺機能検査：正常範囲 | | Fischberg test | 正常範囲 |
| 心電図：不整 不完全右脚ブロック | | P.S.P. test | 正常範囲 |

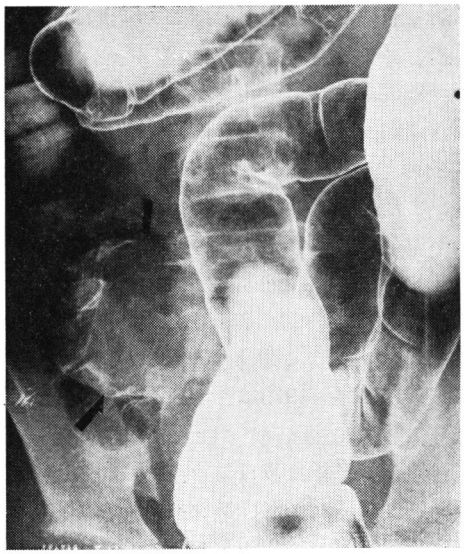

**写真 1**　注腸所見

た．注腸造影所見では，腫瘤は回盲部に一致し，ほぼ球形の陰影欠損像を示した．回腸へのバリウムの通過は比較的良好だが，虫垂は造影されなかつた（写真 1）．

**入院後経過：**入院時発熱37.5℃，腹痛を訴えていたので抗生物質を投与し，2日目に下熱，腹痛も軽快したが，時々回盲部に刺すような痛みを訴え，入院後第6病日には白血球数が 10300を示した．

以上より回盲部慢性炎症性腫瘤の診断のもとに，同年1月17日手術を施行した．

**手術所見：**気管内麻酔下で，右旁腹直筋切開にて開腹すると，淡黄色漿液性の腹水を少量認め，回腸終末部が盲腸に重積した形で，盲腸部に表面平滑，球形，弾性硬の直経約5 cm の腫瘤を認め，その漿膜面は軽度の発赤を示す以外変化は見られなかつた．また回盲部腫瘤の所属リンパ節を多数触知した．その他腹腔内臓器には異常を認めなかつたので，回腸は終末部から30cm の部で切離し，腫瘤および所属リンパ節を含めて回盲部切除を行い，端々吻合を行なつて手術を終了した．

摘出標本所見：腫瘤は，大きさ6×5×3 cm で，境界明瞭，軟骨様の硬さで実質性であり，漿膜面は軽度の発赤を見，粘膜面は灰白色を呈し，

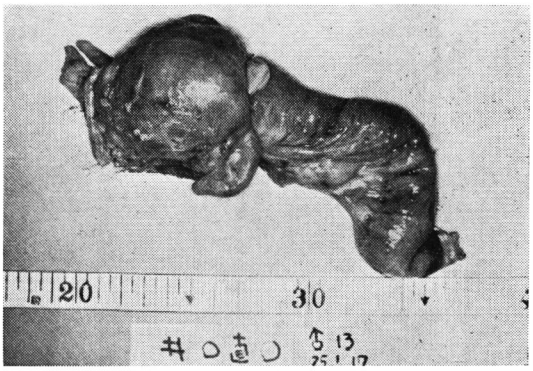


**写真 2**　切除標本（漿膜面）

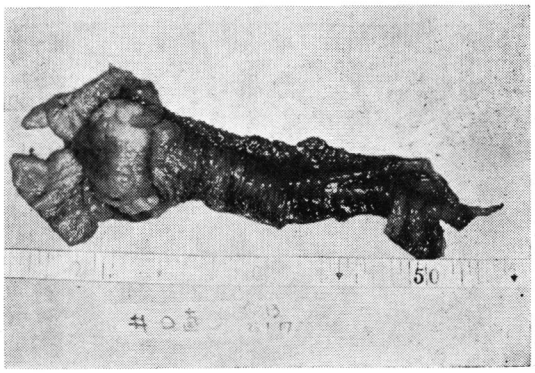


**写真 3**　切除標本（粘膜面）

中心に浅い潰瘍形成を伴つていた．回腸末端粘膜には，米粒大の polyp が多数見られた．また所属リンパ節は80個を確認できた（写真２，３）．

**病理組織学的所見**：潰瘍部およびその周辺の粘膜内から漿膜にかけて，細網肉腫細胞の著明な増殖浸潤が起つており，リンパ節80個の内１個に，限局性の初期細網肉腫像を認めた（写真４，５，６）．

**術後経過**：経過良好で，腫瘍は限局性であつたため，術後３週目より Vincristine 0.7mg 週１回の静注，Endoxan 35mg/日，６MP 35mg/日，Predonisolone 30mg/日の内服による VEMP 療法を開始した．術後27日目に軽快退院し，外来通院

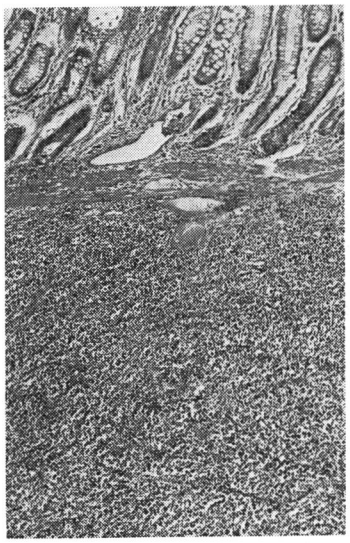

**写真４**　H-E 染色（40×）

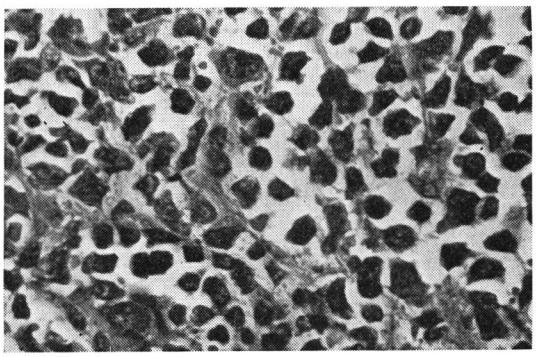

**写真５**　H-E 染色（400×）

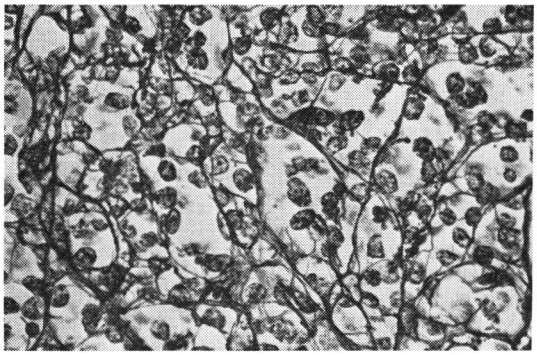

**写真６**　鍍銀染色（400×）

にて現在までに VEMP 療法２クールを終了し，術後２年を経過するが，表在性リンパ節を触知せず，また血液所見，注腸造影にても異常所見を認めず，元気に通学している．

## III. 考　察

われわれが文献的に集計し得た過去10年間（1965年～1974年）の小児細網肉腫例72例に，外国文献を併せて検討を加えた．

1．分類，頻度：悪性リンパ腫は，現在リンパ肉腫，細網肉腫，ホジキン病，巨大濾胞性リンパ腫，その他，と一般に大きく５つに分類されている，また小児悪性リンパ腫は諸家[1)~5)]の報告では，小児全悪性腫瘍の 3.5～ 7.4%であり，小児悪性リンパ腫の内，細網肉腫は本邦では23.1～52.9%，外国[3)~6)]では16.2～36.2%を占めており，本邦に細網肉腫がやや多い．更に三宅[7)]の報告によると，1969年～1973年までの小児悪性リンパ腫全国登録数 400例を検討し，小児全悪性腫瘍の内，悪性リンパ腫は 7.1%を占めている．その内訳は，細網肉腫24.0%，リンパ肉腫28.8%，ホジキン病11.7%，巨大濾胞性はリンパ腫1.5%，その他詳細不明の悪性リンパ腫26.5%であり，この詳細不明例を除くと，細網肉腫34.4%，リンパ肉腫42.5%で，両者で77%を占めている．また米国では，本邦に比してリンパ肉腫，ホジキン病が多いが，細網肉腫は本邦の1/4であると報告している．つまり，本邦の小児細網肉腫は，小児悪性リンパ腫の内でリンパ肉腫に次いで多く，米国に比してその頻度は高いといえる．また本邦の成人例で

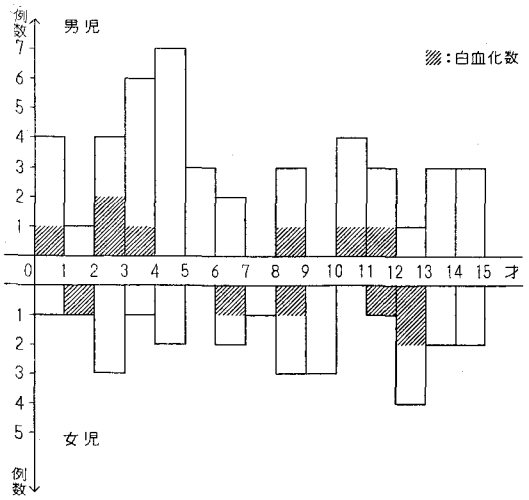


図1　年令分布と白血化数

は，悪性リンパ腫の代表例が細網肉腫であるが，小児においてはそれと異なることを示している．

2．性比，初診時年齢：男女比は，外国例[9)~11)]では 1.9倍～ 4.5倍，三宅[7)]は1.81倍，われわれの集計例では不明2例を除いて1.69倍であり，やや男児優位である．初診時年齢は，Borella[8)]は平均 7.5歳とし，われわれの集計例では平均7歳であり，図1にその年齢分布を示した如く，6歳以下が52.9%を占めてはいたが，明らかなピーク年齢は認められなかつた．また発症から診断までの期間は，三宅[7)]が悪性リンパ腫について，60.3%が発病後2カ月以内に診断されているとしているが，われわれの集計例では発病後3カ月以内に診断されている例は36.6%と比較的低かつた．

3．症状：これは発生部位とも関連して来るものであるが，病巣の解剖学的位置によつて特徴づけられることが多い．われわれの集計例では，頚部リンパ節腫脹27.5%，腹部腫瘤23.2%（腹痛46.7%，腫重積18.8%），軟部腫瘤17.4%，骨関節症状13.0%，発熱10.1%，鼻咽腔症状 7.2%，全身リンパ節腫脹 4.3%，縦隔腫瘍 2.9%であつた．Marsden[4)]，Borella[8)]，伊勢[12)]らも小児細網肉腫例についてほぼ同様の結果を報告している．これらの症状の内，頚部リンパ節腫脹が最多であるが，リンパ肉腫，ホジキン病のそれと比較するとはるかに低い．また小児でも腹部腫瘤，特に回盲部腫瘤として来ることも特徴のように思われる．われわれの集計例でも腹部腫瘤型の66.7%が，回腸末端から回盲部に発生していた．また成人例においても田中[29)]，辰川ら[21)]によれば，回盲部痛があり，同部に腫瘤を触れ，しかも可動性を有し，腫瘤が比較的大きいにもかかわらず腸狭窄症状が少なく，貧血，体重減少を伴う場合は，一応同部の細網肉腫も疑うべきとしている．

4．治療：放射線療法，外科的療法，化学療法が症例によつて併用されて用いられている．治療法の選択には，臨床病期分類[14)]によつて左右されることが多く，これらの分類での治療効果の比較が望まれている．臨床病期分類を表3に示した．例えば病期分類Ⅰ期およびⅡ期では，外科的療法と化学療法の併用と，場合によつて放射線療法の追加，Ⅲ期およびⅣ期では，強力な化学療法と，放射線療法の併用するといつた方法が報告されている．また化学療法には，Nitrogen Mustard, Cyclophosphamide, 6MP, Vincristine, Vinblastine, Endoxan, Methylhydrazine, Adriamycin, Steroid 等の多剤併用療法が多く用いられている．中でも Vincristine, Endoxan, 6MP, Predonisolone, の4剤を併用した VEMP 療法について，伊勢[16)]らは，小児悪性リンパ腫においてどの病型にも共通して高い寛解率を示したとしている．また坂井[17)]は，細網肉腫，リンパ肉腫例において，VEMP 療法は，完全寛解率40～80%，寛解持続期間10～15週，50%生存期間は限局型で40カ月，全身型でも10～15カ月であつたと，その有効性を認めた報告をしている．

5．予後：初発部位によつて異なるが，Lenerle[18)]らは小児リンパ肉腫，細網肉腫172例について，60%が寛解せず2年以内に死亡（内80%が最初の6カ月以内に死亡），40%に完全寛解を見たが，この内平均4カ月で33%が再燃し，この再燃例の91%が診断より1年以内に再燃していたとしている．この予後を左右する因子として，最初の臨床病期（表2）と，白血化が挙げられる．病期についてみると，Lenerle[18)]らはリンパ節または

表2　悪性リンパ腫の病期分類

| 病期 | リンパ節進展型 | 非リンパ節進展型 | |
|---|---|---|---|
| Ⅰ | 1個のリンパ領域に限局 | ⅠE | 1カ所の非リンパ節臓器に限局 |
| Ⅱ | 横隔膜の同一側の2個以上のリンパ領域に限局 | ⅡE | 非リンパ節臓器の限局性侵襲と横隔膜の同一側のリンパ領域の侵襲 |
| Ⅲ | 横隔膜の両側にわたるリンパ領域を侵す | ⅢE | 非リンパ節臓器の限局性侵襲と横隔膜の両側のリンパ領域の侵襲 |
| Ⅳ | 非リンパ節胆器のびまん性または散布性侵襲 | | |

（付記）全身症状（発熱，盗汗，体重減少）
なし＝A，あり＝B

リンパ組織から発生したものか，非リンパ組織の臓器に発生したものかに左右されるとし，リンパ組織に発生した病期Ⅰ期とⅡ期を比較すると，病期Ⅱ期より病期Ⅰ期に生存率は高く，非リンパ組織に発生した病期ⅠE 期と病期ⅡE 期を比較すると生存率に差はなく，同病期では非リンパ組織に発生したものは69％，リンパ組織に発生したものは36％の治癒の可能性があるとしている．また真崎[19]らも，病期Ⅰ期，Ⅱ期において再燃を来たす場合は，75％が1年以内であり，1年以内に再燃した例は極めて予後不良としている．それに1年後まで再燃を来たさない例は75％の，2年後まで全く再燃をみない例は95％の治癒の可能性があると報告している．

次に白血化であるが，これは経過中に腫瘍細胞が末梢血および骨髄中に多数出現し，白血病と同じ病像を呈することである．細網肉腫は，リンパ肉腫に比して白血化することは比較的少ないとされているが，Borella[8] は小児細網肉腫例について41.1％の白血化を見たとし，初発症状から白血化まで平均 3.9カ月，白血化後平均生存期間 2.2カ月と報告している．またわれわれの集計例でも図1の如く15例（24.2％）に白血化を見，発症から白血化までの期間は，記載例6例について平均12.5カ月，白血化後の平均生存期間は 4.5カ月であつた．以上からいかなる治療法をとつても，治療後1年から2年の間の follow up がいかに重要かが分る．

## IV. 結　語

13歳男児，回盲部慢性腸重積の型で発生した小児回盲部細網肉腫に対し，腫瘤および所属リンパ節を摘出し，術後1年間の強力な化学療法を施行し，現在術後2年を経過しているが，再燃の徴候を認めないことから長期生存の期待される症例を報告し，併せて文献的考察を加えた．

（本論文の要旨は，昭和50年度関東甲信越地区小児がん登録研究会（昭和50，12，20）にて発表した．）

## 文　献


1) **高津忠夫・他**：小児悪性腫瘍の現状と研究．臨床内科小児科 18 1257～1263 (1963)
2) **宮崎登雄・他**：悪性リンパ腫の臨床．小児科臨床 21 1610～1615 (1968)
3) **塙　嘉之・他**：小児期悪性リンパ腫の臨床．小児科診療 29 457～463 (1966)
4) **Marsden, H.B., et al.**: Tumors in children. Recent results in cancer research. Spring-Verlag Berlin, Heidelberg, New York (1968) p. 68.
5) **Rosenberg, S.A., et al.**: Lymphosarcoma in childhood. New Engl J Med **259** 505～511 (1958)
6) **Jones, B., et al.**: Lomphosarcoma in children. J Pediat **63** 11～18 (1963)
7) **三宅宗隆**：疫学．日小外誌 11 589～594(1975)
8) **Borella, L.**: Reticulum cell sarcoma in children. Cancer **17** 26～83 (1964)
9) **Grarwicz, T.L., et al.**: Malignant lymphomas in children. A clinico-pathologic retrospective study. Acta Paediatr Scand **63** 679～686 (1974)
10) **Sullivan, M.P.**: Leukemic transformation in lymphosarcoma of childhood. Pediatrics **29** 589～596 (1962)
11) **Schey, W.L., et al.**: Lymphosarcoma in children. Amer J Roentgenol **117** 59～65 (1973)
12) **伊勢　秦**：小児の悪性リンパ腫（診断総論）．日小外誌 11 595～601 (1975)
13) **Carbone, P.P., et al.**: Report of the Committee on Hodgkin's disease staging classification. Cancer Res **31** 1860～1867 (1971)
14) **金田浩一**：悪性リンパ腫の放射線治療の現況ならびに化学療法の併用．癌と化学療法 2 741～746 (1975)
15) **谷本一夫**：悪性リンパ腫の化学療法の現況．癌と化学療法 2 753～759 (1975)
16) **伊勢　秦・他**：小児悪性リンパ腫の治療成績．日小外誌 11 645～650 (1975)

17) **坂井保信**：悪性リンパ腫に対する抗がん剤の多剤併用療法．最新医学 28 874～880 (1973)
18) **Lenerle, M.D., et al.**: Lymphosarcoma and reticulum cell sarcoma in children. Cancer **32** 1499～1505 (1973)
19) **真崎規江・他**：細網肉腫における治療後の再燃と予後．日本医学放射線学会雑誌 33 19～26 (1973)
20) **田中早苗・他**：本邦における回盲部細網肉腫．日本臨床外科学会会誌 25 326～331 (1964)
21) **辰川自充・他**：回盲部細網肉腫の2例．広島県立病院年報 5 229～233 (1973)