

## 報 告

ジアゼパム就前療法が著効した徐波睡眠時持続性棘徐波（CSWS）を伴う  
Landau-Kleffner 症候群の2例

東京女子医科大学医学部小児科学

フジイ アキコ オグニ ヒロカズ ヨシカワ ヨウコ オオサワ マキコ  
藤井 明子・小国 弘量・吉川 陽子・大澤眞木子

(受理 平成24年12月4日)

Successful Treatment with DZP for Two Cases of Landau-Kleffner Syndrome Showing with  
Continuous Spike-waves during Slow Wave Sleep (CSWS)

Akiko FUJII, Hirokazu OGUNI, Yoko YOSHIKAWA and Makiko OSAWA

Department of Pediatrics, Tokyo Women's Medical University School of Medicine

We report two cases with Landau-Kleffner syndrome (LKS), showing continuous spike-waves during slow wave sleep (CSWS), and were responded excellently to diazepam (DZP) treatment before sleep. They had focal motor seizures and epileptic EEG discharges arising from both centro-temporo-occipital regions. Then, they gradually showed auditory agnosia and CSWS. The antiepileptic drug and/or ACTH treatment failed to improve or only transiently improved the auditory aphasia. However, the introduction of DZP therapy before sleep completely eliminated CSWS and significantly improved auditory agnosia in both cases. Once-daily DZP therapy before sleep is worth-while to try for patients with LKS showing CSWS without responding to conventional antiepileptic drug treatment.

**Key Words:** Landau-Kleffner syndrome (LKS), continuous spike-waves during slow wave sleep (CSWS), diazepam (DZP)

## はじめに

Landau と Kleffner は 1957 年に、Acquired aphasia with convulsive disorder in children と題して、小児の後天性失語症に、高度の脳波異常を示し、てんかん発作を合併した6症例を報告した<sup>1)</sup>。それ以来、脳波異常とてんかん発作、聴覚失認を伴う後天性失語を特徴とした一連の症候群が認識され、Landau-Kleffner 症候群（以下 LKS）と呼ばれている<sup>2)</sup>。本症候群の脳波異常と失語との関係は未だ不明であるが、高度のてんかん性放電により、発達臨界期にある言語処理領域が機能的に障害され、その結果長期にわたる後天性失語を生ずると推測されている<sup>3)</sup>。徐波睡眠時持続性棘徐波（continuous spike-waves during slow wave sleep 以下 CSWS）は、徐波睡眠時にその背景脳波の 85% 以上を棘徐波複合が占める特異な脳波像を示すものであるが、LKS の一部では CSWS を合併するものがあり、両者の関連に

ついて様々な研究がなされてきた<sup>4)5)</sup>。特にその治療に関しては様々な工夫がなされてきたが、未だに決定的な治療法がない状態である。てんかんの予後自体は良好で思春期以降に軽快するものの、失語症の予後は必ずしも良いとはいえず、早期の CSWS の抑制が必要とされている。今回、我々はジアゼパム（以下 DZP）就前療法が著効した CSWS を伴う LKS 小児を経験したので報告する。

## 症 例

**症例 1:** 7 歳 5 ヶ月の右利きの女性。

**家族歴・発達歴・周産期歴:** 特記事項なし。

**現病歴:** 5 歳頃より呼んでも返事をしないことに気がつかれたが、聴力検査を行い異常は認めなかった。幼稚園で他児と一緒に歌が歌えず、徐々に簡単な指示にも従えなくなった。6 歳 6 ヶ月、焦点性運動発作を認め、他院にて脳波異常を指摘され、バルプロ酸（VPA）の内服が開始となった。その後、発作

は認めなくなったものの、呼びかけに対する反応の乏しさや自発言語の消失を認め、精査加療目的で当院入院となった。

**入院時現症：**理学的所見は異常なし。運動機能は正常、舌、口の動きは良好で言語障害以外には脳神経系は異常なし。指示に従わず口頭指示でも書字指示でも、指示に従うことはできず自分勝手な行動が多かった。自発言語はほとんどなく、時折発する言葉も不明瞭で意味不明であった。

**入院時検査所見：**血液、尿、髄液検査は異常なし。薬物血中濃度：VPA 114 $\mu$ g/ml。聴性脳幹反応 (ABR)：異常なし。脳頭部 CT, MRI：異常なし。知能検査 (WISC-R)：言語性 IQ (VIQ) 測定できず、動作性 IQ (PIQ 79)。ITPA 言語検査：聴覚音声回路では応答が全く認めない。脳波：覚醒時の基礎波は後頭部優位の不規則な 7Hz で、両側側頭・頭頂部に独立した棘波および棘徐波複合が散在性に認められた。睡眠時には、中心側頭部優位の広汎な二次性両側同期を示す棘徐波複合がほぼ連続して認められた。

**経過および治療：**治療は、ACTH 療法 0.025mg/kg 連日 2 週間後、隔日 2 週間、2 日おき 1 週間の合計 23 本 (0.5mg/本) を施行した。脳波所見は ACTH 9 本日より改善傾向が見られ、13 本目にて棘徐波複合は消失した。臨床的には、挨拶など簡単な会話は可能になり、自発語も増加したが、発声は常に高音で言語能力の改善は部分的であった。ACTH 療法 3 ヶ月後 (7 歳 9 ヶ月時) より CSWS が再発し、臨床的にも自発語の減少、発語の不明瞭など症状の再燃が考えられた。このため、CSWS の改善目的で DZP シロップ (0.1mg/kg) の就前 1 回内服を試みたところ、睡眠時の棘徐波複合は消失した。自発語の増加が認められ、呼びかけに対する反応も良くなった。その後、脳波上の異常波の出現はなく、臨床的にも徐々に改善していった。9 歳 10 ヶ月に再度試みた知能検査では、WISC-R にて VIQ 42, PIQ 91 と言語性検査が可能になった。

**症例 2：**7 歳 5 ヶ月の右利きの男性。

**周産期歴：**特記事項なし

**家族歴：**父方祖父に小児期けいれん

**現病歴：**元来、言語獲得に問題なく、幼稚園ではクラスの友人よりむしろ話すのが流暢であった。6 歳 7 ヶ月、睡眠時に短時間の焦点性間代発作を認め、前医を受診した。脳波検査にてローランド棘波を指摘され、小児良性ローランドてんかんと診断された

が、無投薬で経過観察されていた。その後も、月数回同様の発作を認め、VPA の内服が開始となった。その後、発作は認めなくなったものの、徐々に発音の間違いや不明瞭さが出現し、それまで理解できていた説明などの理解が乏しくなった。7 歳 5 ヶ月時、当院紹介受診され、精査目的で入院となった。

**入院時現症：**理学的所見は異常なし。運動機能は正常、舌、口の動きは良好で言語障害以外には脳神経系は異常なし。簡単な指示には従えるが、長い説明文に対して聞き返すことが多かった。発音の不明瞭や言い間違いが目立った。

**入院時検査所見：**血液、尿は異常なし。薬物血中濃度：VPA 54 $\mu$ g/ml。ABR：異常なし。頭部 MRI：異常なし。脳血流 SPECT：左側頭回、左海馬傍回付近に軽度受容体の分布の低下が認められた。知能検査 (WISC-III)：総合 IQ (FIQ) 85, VIQ 86, PIQ 87。検査施行中は、長い説明に対しての聞き返しが多く、軽度の言語理解の問題が認められた。ITPA 言語検査：言語学習年齢 5 歳 6 ヶ月と劣っており、言葉の類推・文章の構成が著しく低下していた。表象水準では、視覚的にも言語学的にも受容能力には問題がみられないが、言語的な連合能力と表出能力に問題が認められた。脳波：覚醒時には中心・側頭後頭領域に左右同期または独立して出現する 2 相性の鋭徐波複合が見られた (Fig. 1)。睡眠時には、持続性の広汎性棘徐波複合を認め、徐波睡眠時の 85% 以上を占めて認めていた (Fig. 2)。

**経過および治療：**DZP 静注負荷での脳波所見で、睡眠時棘徐波複合の一過性の抑制をみとめたため、クロバザム (CLB) を追加開始とした。その後、一時的に脳波所見の改善とともに、失語の改善をみとめた。その後、再度、聞こえにくいという症状を認めたため、CLB を中止としエトサクシミド (ESM) を開始とした。ESM を開始した後も、広汎性棘徐波複合を頻回に認めた。失語の症状の増悪も認めたために、ステロイド内服大量療法などを検討していた。その矢先に、帯状疱疹を発症したため、ステロイド療法は選択できず、7 歳 9 ヶ月時に DZP 座薬就前 1 回療法を開始とした。DZP 療法開始後、著明な脳波の改善と、言語症状の改善を認めた (Fig. 3)。副作用なく現在まで 1 年以上脳波は正常化しており、抗てんかん薬の中止も可能であった。言語も徐々に改善し、8 歳時、FIQ 105, VIQ 110, PIQ 99 と著明な改善を認めた。

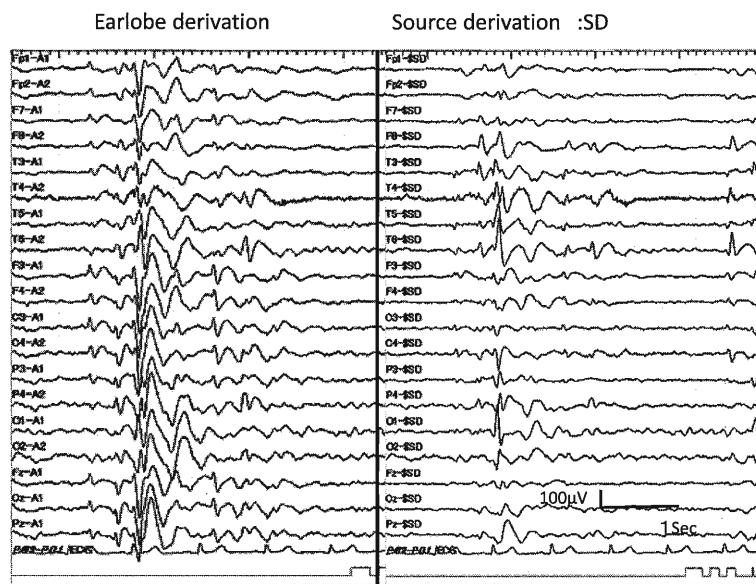


Fig. 1 Awake EEGs of patient 2.

The left EEG was recorded with the earlobe referential montage, whereas the right EEG was recorded with the source derivation method. The EEGs showed bilateral, synchronous, and independent sharp and slow-wave complexes in the centro-temporo-occipital regions. The source derivation method was able to detect the localized temporal epileptic foci more accurately in this patient in the absence of influence from an active earlobe reference.

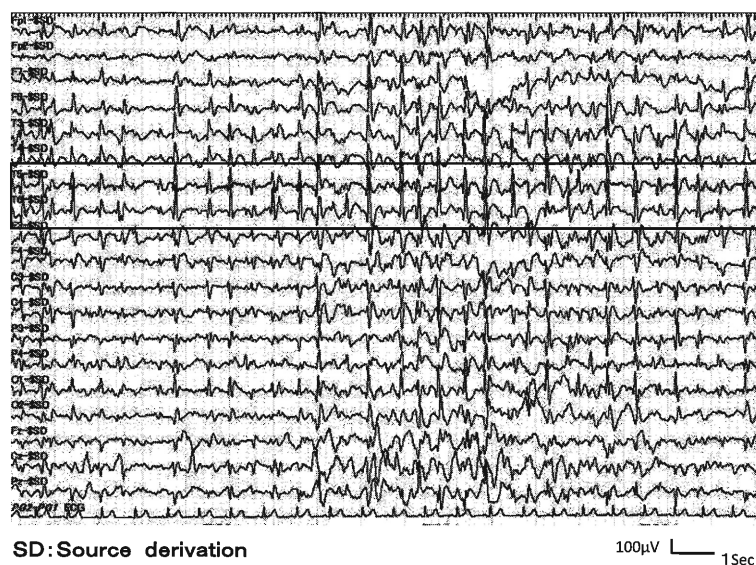


Fig. 2 Sleep EEG in patient 2.

The EEG showed continuous diffuse spikes and/or spikes and wave complexes with amplitude predominance over both posterior temporal regions (section within solid line) during non-REM sleep, with the spike-and-wave index exceeding 85%. The EEG was recorded using the source derivation method.

### 考 察

LKS はてんかん性放電により、発達臨界期にある言語処理領域が機能的に障害され、その結果長期にわたる失語を生ずると推測されている<sup>3)</sup>。また、治療開始までの期間が長いと言語的予後が悪くなると言

われている<sup>6)</sup>。LKS の聴覚失認に対する治療は、抗てんかん薬治療では VPA, ESM, ベンゾジアゼピン系薬剤に効果があるとされている<sup>6)</sup>。しかし、VPA は我々の 2 症例ともに無効であり、ESM も症例 2 で無効、CLB は症例 2 は一過性効果のみであった。最近、

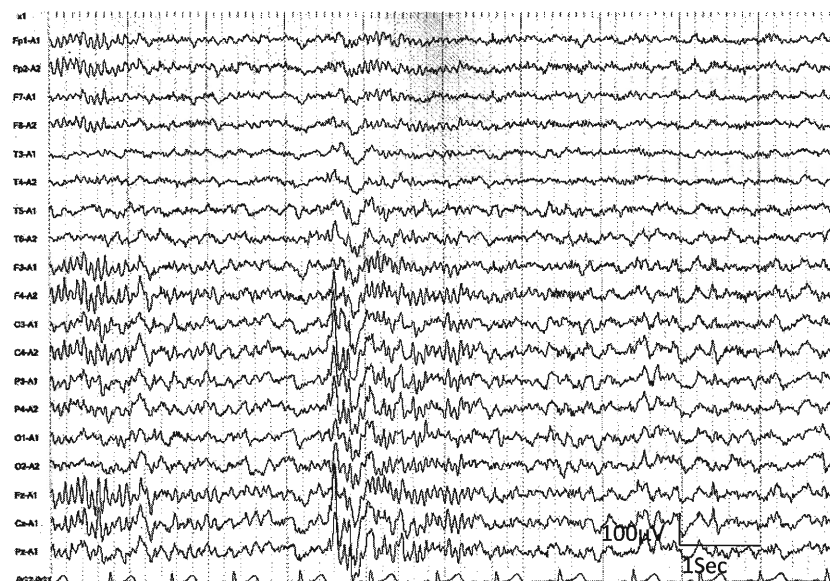


Fig. 3 Sleep EEG after DZP trial in patient 2.

The epileptic EEG discharges disappeared after the introduction of one dose of DZP before sleep.

ステロイド経口大量療法が聴覚失認症状の改善に有効であるとの報告もされている<sup>7)8)</sup>。ステロイド療法は約半年の投与を要するために、成長障害などの副作用も懸念され、症例2のように、感染症罹患の際にはその選択は難しく、小児期に発症する本症候群に対して必ずしも早期に使用しやすい治療法ではない。免疫グロブリン療法や、てんかん外科治療（軟膜下皮質多切除）が有効であるとの報告もされているが、いずれも症例数が少なく効果も一定していない<sup>9)10)</sup>。Nagafuchiらは、DZP経口療法を行い、脳波所見と臨床症状の改善を認めたLKS1例を報告している<sup>11)</sup>。我々の2症例でも、副作用はほとんどなく脳波の著明改善とともに言語症状の著明改善を認めた。症例1では、ACTH療法終了後3ヵ月して症状の再燃を認めたために、DZP療法を開始し著効した。症例2ではACTH療法、ステロイド療法を施行前にDZP療法を試みて劇的な脳波の改善とその後、徐々に失語の回復を見た。

DZP療法は簡便で副作用も多くないため、通常の抗てんかん薬療法が無効の場合、速やかに試みる価値がある治療法と考えられる。

LKSではCSWSを合併する症例が少なからずあり、両者の関連について様々な研究が行われている<sup>5)</sup>。CSWSが長く続くと、言語機能の障害や失語症、知能低下といった神経障害が出現することが知られている<sup>12)13)</sup>。また、LKSにおける脳磁図(magne-

toencephalogram 以下 MEG) 検査では、両側 Herschel 回に発作波の等価電流双極子が集積していることが報告されている<sup>4)14)</sup>。本症例ではMEGは施行していないが、脳波にて、中心側頭部優位の広汎なてんかん性異常が認められた。このてんかん性活動が、言語野・聴覚野を障害し、運動性とも感覚性ともとれる失語を呈するのではないかとされている<sup>15)</sup>。よって、この部位に存在する強いてんかん性活動が聴覚失認を引き起こし、またその治療により言語症状の改善を認めたと考えられる。

各種抗てんかん薬治療に抵抗性のCSWSを伴うLKSの小児例に対して、現在までに様々な治療法が試みられているが、DZP静注で脳波が改善する例に対して、DZP就前療法は簡便で副作用も少なく試みる価値のある治療法と考えられる。

利益相反 開示すべき利益相反状態はない。

#### 文 献

- 1) Landau WM, Kleffner FR: Syndrome of acquired aphasia with convulsive disorder in children. *Neurology* 7: 523-530, 1957
- 2) Deonna T, Beaumanoir A, Gaillard F et al: Acquired aphasia in childhood with seizure disorder: a heterogeneous syndrome. *Neuropadiatrie* 8: 263-273, 1977
- 3) Smith MC, Hoepfner TJ: Epileptic encephalopathy of late childhood: Landau-Kleffner syndrome and the syndrome of continuous spikes and waves

- during slow-wave sleep. *J Clin Neurophysiol* **20**: 462–472, 2003
- 4) **Fejerman N**: Atypical rolandic epilepsy. *Epilepsia* **50**: 9–12, 2009
  - 5) **Hirsch E, Marescaux C, Maquet P et al**: Landau-Kleffner syndrome: a clinical and EEG study of five cases. *Epilepsia* **31**: 756–767, 1990
  - 6) **Marescaux C, Hirsch E, Finck S et al**: Landau-Kleffner syndrome: a pharmacologic study of five cases. *Epilepsia* **31**: 768–777, 1990
  - 7) **Buzatu M, Bulteau C, Altuzarra C et al**: Corticosteroids as treatment of epileptic syndromes with continuous spike-waves during slow-wave sleep. *Epilepsia* **50** (Suppl 7): 68–72, 2009
  - 8) **Tsuru T, Mori M, Mizuguchi M et al**: Effects of high-dose intravenous corticosteroid therapy in Landau-Kleffner syndrome. *Pediatr Neurol* **22**: 145–147, 2000
  - 9) **Arts WF, Aarsen FK, Scheltens-de Boer M et al**: Landau-Kleffner syndrome and CSWS syndrome: treatment with intravenous immunoglobulins. *Epilepsia* **50** (Suppl 7): 55–58, 2009
  - 10) **Cross JH, Neville BG**: The surgical treatment of Landau-Kleffner syndrome. *Epilepsia* **50** (Suppl 7): 63–67, 2009
  - 11) **Nagafuchi M, Iinuma K, Yamamoto K et al**: Diazepam therapy of verbal auditory agnosia. *Brain Lang* **45**: 180–188, 1993
  - 12) **Kellermann K**: Recurrent aphasia with subclinical bioelectric status epilepticus during sleep. *Eur J Pediatr* **128**: 207–212, 1978
  - 13) **Tuchman R**: CSWS-related autistic regression versus autistic regression without CSWS. *Epilepsia* **50**: 18–20, 2009
  - 14) **Paetau R**: Magnetoencephalography in Landau-Kleffner syndrome. *Epilepsia* **50**: 51–54, 2009
  - 15) **Metz-Lutz MN**: The assessment of auditory function in CSWS: lessons from long-term outcome. *Epilepsia* **50** (Suppl 7): 73–76, 2009
-