東女医大誌　第82巻　臨時増刊号
頁　E230～E233　平成24年1月

報　告

上下斜視が著明に変動した眼窩筋炎の1例

[1]若葉眼科病院
[2]東京女子医科大学眼科

宇井（ウイ）　恵里（エリ）[1,2]・大平（オオヒラ）　明彦（アキヒコ）[1,2]・堀（ホリ）　貞夫（サダオ）[2]

（受理　平成23年11月10日）

A Case of Orbital Myositis with Fluctuating Vertical Eye Positions

Eri UI[1,2], **Akihiko OOHIRA**[1,2] and **Sadao HORI**[2]
[1]Wakaba Eye Hospital
[2]Department of Ophthalmology, Tokyo Women's Medical University

Case Report: A 72-year-old woman complained of ptosis of the left eye. Eye examination revealed ptosis and hypertropia of the left eye. Three days after the initial visit, she showed left eye hypotropia. Magnetic resonance imaging disclosed an enlarged inferior rectus muscle in the right eye, and enlarged superior rectus and superior oblique muscles in the left eye. These muscles were enhanced with Gadolinium diethylene triamine pentaacetic acid. The eye position then fluctuated and left hypertropia persisted. At first, there was limited infraduction in the right eye and finally supraduction was limited. In the left eye, supraduction was limited initially and later infraduction was limited. These muscles recovered from the paretic stage by steroid therapy and probably became fibrotic, which caused muscle resistance to stretch, and regained strength by regeneration. We are planning to correct the left hypertropia by strabismus surgery. **Conclusion:** Fluctuating vertical strabismus of our case reflected the inflammatory condition of bilateral orbital myositis.

Key Words: palpebral ptosis, vertical strabismus, orbital myositis

緒　言

眼窩筋炎とは，外眼筋あるいはその周囲に炎症が発生する結果，眼窩の疼痛や腫脹，さらに眼球運動制限をきたす疾患のことをいい，1903年にGleasonにより初めて報告された疾患である．特発性眼窩炎症，いわゆる偽腫瘍は涙腺・視神経周囲・外眼筋に特発的に炎症が発生することが特徴だが，眼窩筋炎はその外眼筋型といえる．眼窩筋炎には急性型と慢性型があり[1)2)]，ステロイド治療に対する予後が異なる．急性型はステロイドによく反応し，眼球運動制限は速やかに改善するが，慢性型はステロイドを投与しても再燃や再発を繰り返し，しばしば眼球運動制限の遷延がみられる．また，急性型は単発の筋が罹患し，炎症が外眼筋の周囲に局在していること，慢性型はしばしば複数の外眼筋に罹患することが多く，炎症は外眼筋自体にあるといわれている．

比較的初期から経過を追うことができた慢性型眼窩筋炎の症例につき報告し，本症例で眼位の変動が大きかった原因について考察した．

症　例

患者：72歳，女性．

主訴：左眼眼瞼下垂．

現病歴：2008年8月頃より左眼の眼瞼下垂が出現し，かかりつけの内科よりステロイドの内服を処方されていた．内服中には症状が改善するものの，内服を中止すると眼瞼下垂が再燃するという状態を繰り返しており，2009年5月に他院の眼科を受診した．

他院眼科受診時，左眼の眼瞼下垂を含めそのほかに異常所見はみられず，翌月の6月に施行されたMRIでも異常はなかった．8月の再診時に左眼の上外転偏位が認められ，2009年同月，精査目的で当院

に紹介受診となった.

既往歴：高血圧のみで,糖尿病はみられなかった.

初診時所見：視力は右0.7（1.2），左0.9（1.2），眼圧は両眼ともに正常範囲内であり，前眼部・中間透光体・眼底にも異常所見はみられなかった．外眼部では，左眼の眼瞼は腫脹し，上眼窩部に腫瘤状のものが触知された．眼突度はヘルテル眼球突出計にて右眼18mm左眼19mmと左右差はみられなかった．また眼位は，左眼の外上斜視が認められたが明瞭な眼球運動制限はなかった（Fig. 1）.

初診3日後には，初診時とは逆に左眼は正面視で下方に偏位し，右方視では上斜筋過動症のようにさらに下転しており，強い上転障害も認められた．また右眼も軽度だが下転制限が認められた．初診時には目立たなかった左眼の眼瞼下垂が強く認められた（Fig. 2）.

同日に撮影したMRIのT2強調画像・冠状断画像では，信号強度が右眼の下直筋，左眼の上斜筋・上直筋・眼瞼挙筋で増大し，かつ腫大していた．ガドリニウム造影T1強調画像では，前述の腫大した外眼筋においてほかの外眼筋よりも強い増強効果が認められた．画像所見からは眼窩筋炎以外に甲状腺眼症の可能性も示唆された（Fig. 3，Fig. 4）.

血液検査では，甲状腺関連ホルモンFT3, FT4, TSHは正常範囲内であり，自己抗体に関連したTSHレセプター抗体，サイロイドテスト，マイクロゾームテストも陰性であった．B型肝炎・C型肝炎・梅毒・麻疹・風疹・単純ヘルペス・水痘帯状ヘルペスなどの感染症に関した抗体もすべて陰性だった．以上の所見から甲状腺眼症による外眼筋炎症ではなく特発性眼窩筋炎と考えられた.

初診から2ヵ月後の10月末には,左眼は正面視で上方へ偏位しており，眼位は再逆転した．また右眼には軽い上転制限，左眼には軽い内転制限と下転制限が認められた（Fig. 5）.

その3日後には左眼の完全な眼瞼下垂をきたしたため，この日よりプレドニゾロン45mg/日の内服を開始した．内服開始後，眼球運動には著変はないものの，眼瞼下垂に関しては症状の改善がみられたため，プレドニゾロンを25mg/日へ減量，さらに20mg/日へ減量していったところ，眼位はほぼ正位へ戻った．その後15mg/日へ減量したところ，11月末には左眼は下斜視と逆転した．さらにプレドニゾロン投与量を徐々に2.5mg/日まで減量していったところ，再び上下斜視が元の方向に戻り，またさらに悪化するなどの動揺を示し，2月末頃より左眼が25度上転位に大きく偏位した．そこで3月初旬にはプレドニゾロンを2.5mg/日から5mg/日へ増量したところ，3月中旬には上下斜視角13度と改善傾向をみせたが，4月初旬からは再び斜視角は増大し，その後は上下斜視角は，20〜22度で，2011年夏までほぼ変動しなかった．この間，2010年1月と9月の2回，造影を伴うMRIを施行したが炎症はほぼ鎮静化していることが確認されている.

考　察

眼窩筋炎は外眼筋炎とも呼ばれ，外眼筋の特発性の炎症で，特発性眼窩炎症の一病形である．症状としては眼球運動障害・複視を訴えるのが特徴的であるが，ほかにも眼球突出・結膜充血・眼瞼腫脹などの症状を伴うこともある．本症の原因は明らかになっていないが，副腎皮質ステロイドなどの免疫療法が有効なことから，感染後アレルギー性や免疫学的機序が想定されており，本症例では測定していないが眼窩筋炎の活動性の推定とステロイドの減量の指針として血清補体価（CH50）が有用であった報告もある[3].

また疫学については，特発性眼窩炎症は，眼窩を侵す疾患のなかで，甲状腺眼症，リンパ増殖性疾患に次いで3番目に多く，眼窩病変の4.7〜6.3%[4]，また眼窩筋炎は特発性眼窩炎症の4〜12%とされている[5]．特発性眼窩炎症が男女差がないのに対し，眼窩筋炎はやや女性に多いとされており，2：1の割合で女性に多いとの報告もある[6].

眼窩筋炎分類に関しては一般には急性型と慢性型に分けられ[7]，急性型では比較的典型的な炎症像を示し，短期間に眼痛，眼部腫脹，複視，眼球運動障害，結膜充血・浮腫，眼瞼下垂などが出現する片眼の単一筋の障害のことが多い．また本症例ではみられなかったが急性型の場合，視神経障害もきたす報告もあり[8)9]，速やかな治療開始が望まれる．また慢性型では徐々に進行をきたすことは少なく，急性の経過を繰り返すことで慢性型に移行するものが多い．また慢性型は複数筋の障害が多く，両側性の場合にはさらに慢性型に移行しやすい．本症例もMRIにより，左眼は上眼瞼挙筋・上直筋・上斜筋，右眼は下直筋にと，両眼の複数の外眼筋に炎症を起こしたことが確認された症例であり，慢性型に分類される症例である.

鑑別疾患として一番問題となるのは甲状腺眼症であるが，甲状腺関連ホルモンや自己抗体に異常を認

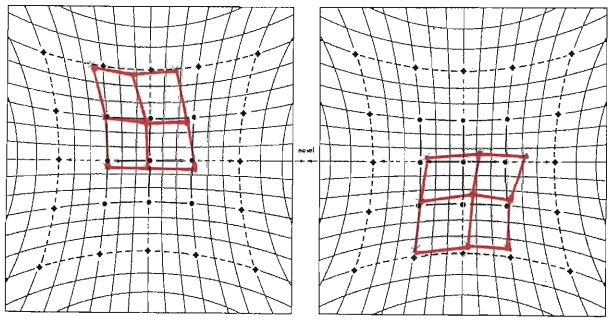

Fig. 1 Eye alignments measured with Hess screen test at initial visit
Left eye is hypertropic.

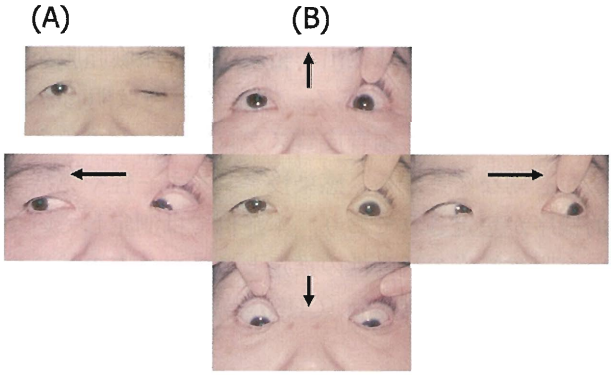

Fig. 2 Eye positions in 5 cardinal gaze directions 3 days after initial visit (B). Left eye is ptotic (A). Infraduction of left eye is severely limited and supraduction of right eye is slightly limited.

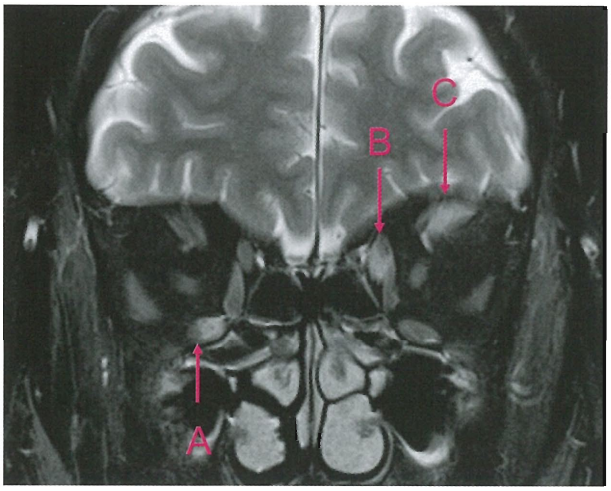

Fig. 3 T2-weighted coronal MRI of orbits
The right inferior rectus muscle (A), left superior rectus (B) and palpebral levator muscle-complex, and left superior oblique muscle (C) are enlarged. The signal intensity of these muscles is high.

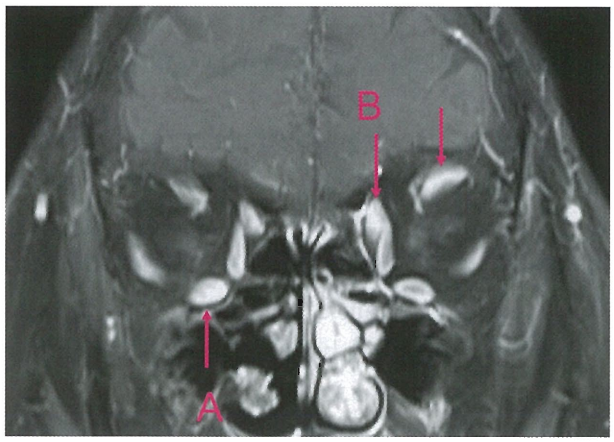

Fig. 4 T1-weighted coronal MRI of orbits with Gd-DTPA
Extraocular muscles, especially right inferior rectus muscle (A) and left superior oblique muscle (B) are enhanced.

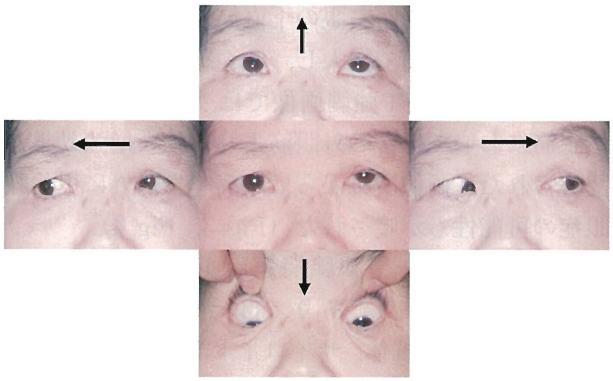

Fig. 5 Eye positions in 5 cardinal gaze directions 2 months after initial visit. Left eye is hyertropic. Supraduction of right eye and infraduction of left eye is limited.

めなかったことや，腫大していた外眼筋の伸展障害ではなく麻痺症状で複視が生じていることからも，甲状腺眼症の可能性は否定された．またMALTリンパ腫や転移性眼窩腫瘍などほかの眼窩内腫瘍性疾患もMRIの所見から否定的であり，眼窩筋炎の診断にいたった．

また甲状腺眼症では下直筋が侵されやすいのに対し，眼窩筋炎では水平直筋および上直筋が侵されることが多いとされているが，本症例では上下直筋両方の障害に加え，上眼瞼挙筋の障害もみられた．これまでの眼窩筋炎の報告で上眼瞼挙筋の炎症を提示した文献は数多くないが[10)11)]，胎生期の上直筋と眼瞼挙筋の発生原基が共通であることからも，この2つの筋が同時に炎症を起こすことも十分あり得ると考

えられた．しかし日単位で症状の動揺がみられたのは本症例に特異な点であると思われる．初期に右眼の下転制限や左眼の上転制限が認められたのは，活動性の炎症によりそれぞれの外眼筋の筋力が低下したためと考えられる．しかし最終的にはその逆である右眼の上転制限と左眼の下転制限を生じ左眼上斜視が固定した．炎症後筋組織の瘢痕線維化を生じただけであれば，筋力低下と筋の伸展制限を生じると考えられるが，筋力は十分回復し伸展制限だけが目立つ状態である．筋細胞が過剰に再生し筋力が増大した可能性も考えられる．ステロイド投与中に眼位の再逆転などの動揺が認められたのは，眼球自体の質量が小さいために拮抗筋間，とも向き筋間の収縮力の微妙なバランスで眼位が決まることを反映していると考えられる．今後，各筋肉の収縮力と伸展制限を詳しく評価してから，斜視手術を行う必要性があると思われる．

文　献

1) **久保田敏信**：眼窩疾患　眼窩筋炎．眼科　**52**：1591–1593, 2010
2) **山脇健盛，櫻井圭太**：眼窩筋炎．神経内科　**70**：36–44, 2009
3) **柘植千佳，高井佳子，鵜飼喜世子ほか**：眼窩筋炎の治療に血清補体価測定が有用であった1例．臨眼 **65**：975–980, 2011
4) **Lutt JR, Lim LL, Phal PM et al**: Orbital inflammatory disease. Semin Arthritis Rheum **37**: 207–222, 2008
5) **Weinstein GS, Dresner SC, Slamovits TL et al**: Acute and subacute orbital myositis. Am J Ophthalmol **96**: 209–217, 1983
6) **Scott IU, Siatkowski RM**: Idiopathic orbital myositis. Curr Opin Rheumatol **9**: 504–512, 1997
7) **矢崎俊二**：炎症性疾患　非感染性炎症性疾患　外眼筋炎．日臨（別冊 視神経症候群 I）　721–723, 1999
8) **西蔦春生，冨山誠彦，三木康生ほか**：両側の高度の視神経障害を伴った眼窩筋炎の1例．神経内科　**73**（5）：513–515, 2010
9) **高橋知里，福永崇樹，土井素明ほか**：視神経症を伴った眼窩筋炎の3例．臨眼　**59**：1869–1874, 2005
10) **高井佳子，天野恵美，寺崎浩子**：片眼のほぼ完全な眼瞼下垂を伴った眼窩筋炎の1例．眼臨医報 **101**：196–199, 2007
11) **三野原元澄，古谷博和，山田　猛ほか**：眼瞼下垂を伴いMRIにて上眼瞼挙筋の肥厚が認められたorbital myositisの1例．臨神経　**36**：786–789, 1996