(東女医大誌　第47巻　第6号
頁　655～668　昭和52年6月)

Hodgkin 病と帯状疱疹性脳脊髄炎
—症例報告と文献展望—

東京女子医科大学小児科学教室（主任：福山幸夫教授）
友利　典子・北原　久枝・泉　紀子・
教授　福山　幸夫

（受付　昭和52年3月7日）

Herpes Zoster Encephalomyelitis and Hodgkin's Disease
A Case Report with a Review of Literatures

Noriko TOMORI, M.D., **Hisae KITAHARA,** M.D., **Noriko IZUMI,** M.D. and
Yukio FUKUYAMA, M.D.
Department of Pediatrics (Chief: Prof. Yukio FUKUYAMA)
Tokyo Women's Medical College, Tokyo

Findings in a case of four-year-old boy who developed herpes zoster showing ostensible sign of meningoencephalomyelitis during treatment for Hodgkins disease are reported along with a review of literatures, both domestic and foreign, on cases of meningoencephalomyelitis caused by herpes zoster virus and herpes zoster in conjunction with malignant tumors.

I) One hundred and twenty nine cases, 95 abroad and 34 domestic, were included in our case survey with the following finding:

a) Distribution by age: of the 95 case reports from overseas, only six involved patients under 10 years old and one under four. Thus, in this age group, the comparative incidence was much higher in Japan than abroad.

b) Latent period until the onset of the central nervous system disorder: out of 111 cases, both here and abroad, the latent period of 65 cases was 15 days or less; of 19, between 20 and 30 days, and of six, longer than three months. In addition, there were 10 cases of central nervous system disorders occurring within seven days before the outbreak of herpes zoster.

c) Regions affected; most frequently the chest, followed by cervix, face, waist and buttocks, without significant difference between the both sides of the body.

d) Distribution by sex: no significant difference.

II) A review of literatures on cases with the involvement of malignant tumors and herpes zoster was studied. At five per cent, the occurrence rate in these cases was significantly higher than the 0.06% found in the population at large. As to the causes for this higher incidence, a decline in individual own immunogenic abilities or the effects of immunosuppressive therapy for the malignant condition are suggested to relate.

はじめに

帯状疱疹ウィルス感染による脳脊髄炎は古くから，多くの報告がみられており，神経親和性のウイルスで，後根神経節の感染に基いて，神経支配領域に限局した皮膚の発疹を現わし，またこのウィルスは末梢から中枢神経まで障害を起こすことが知られており，最近では病理組織学的，また電子顕鏡学的な検査にもとづいて，その本態が解明されつつあり．そして一方では，白血病，リンパ腫等の悪性腫瘍の治療中に帯状疱疹ウイルス罹患する頻度が多いことから，免疫学的検索もなされ，生体の免疫能が低下している時期に相当して感染がおきることが多いことも報告されている．この様な免疫能の抑制状態が存在する因子をもつた治療中に，本ウイルスに罹患し，神経合併症を来たしたが，約1カ月で回復がみられた症例を経験したので，本症例と基に発生頻度，部位，発症年齢，等を文献上にて検討を試みた．

症　例

患者：矢○純○　昭和40年7月10日生．当科入院時4歳2カ月の男児．

家族歴：兄，両親共も健在．伯父胃癌で死亡．叔父に結核の既往以外は特記すべきことなし．

既往歴：正常分娩，正常発育であり，水痘の既往なく，ツベルクリン反応陰性，しかしBCG接種は未施行であつた．また種痘，ポリオ生ワクチン，麻疹ワクチン等の予防接種を受けていた．

現症歴（図1）：昭和43年12月中旬（3歳5カ月），右頚部リンパ節腫大に気付いた．某開業医でリンパ腺炎の

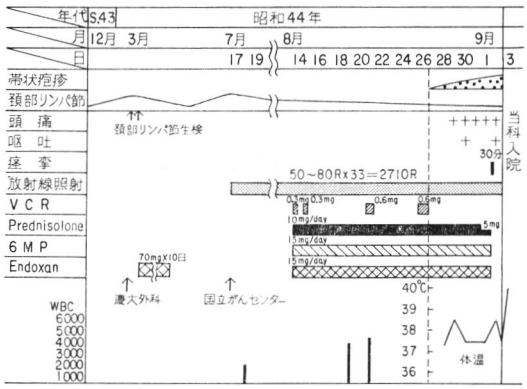

図1　入院前までの経過

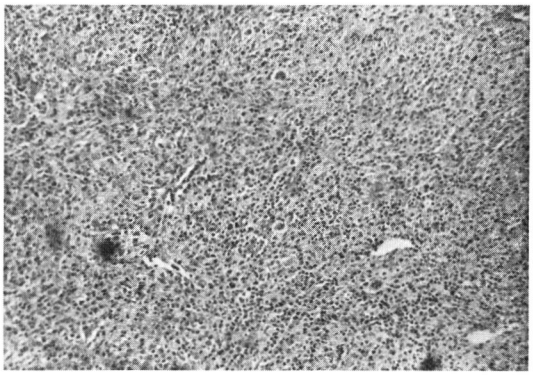

写真1　リンパ節の組織像

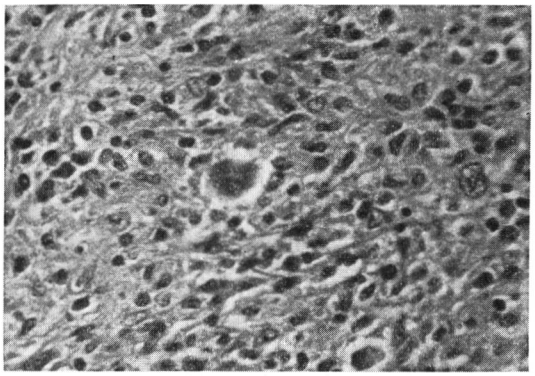

写真2　リンパ節組織像（拡大像）

診断で抗生剤を2カ月間，次いで慶大病院で抗結核剤投与を受けた．

しかしリンパ節腫大が続くために，昭和44年3月（3歳8カ月）に慶大病院でリンパ節の生検が行なわれた．病理組織所見は写真1，2の如く，リンパ節の基本構造がほぼ失なわれ，著明な網状細胞の増生と好酸球の浸潤が目立ち，所々に大きな空胞状の核をもち，好酸性の大きな核仁をもつ，いわゆるHodgkin細胞とよばれる細胞がみられ，またSternberg型の巨細胞も認められた．これらの所見より，Hodgkin病と診断，直ちに治療が開始され，Endoxan 75mgの10日間連日投薬でリンパ節の縮小がみられた．また，患児の一般状態もよく，食欲増進があり，発熱，頭痛等の自覚症状がなかつたために，約2カ月間治療を中断した．しかし昭和44年6月中旬頃から，頚部リンパ節の母指頭大腫脹が5～6個と多発して来た．同年7月（4歳0カ月），国立ガンセンターでレ線照射治療が開始された．レ線治療は1カ月にわたつて総線量2,710Rの照射を受けた．この頃より発熱（37.5～

38.5℃）が続き，食欲低下，顔面蒼白，倦怠と疲労感を訴え，家の中で遊ぶことが多かつた．

レ線照射期間中の検査成績では，末梢血液で，Hb 8.4g/dl～10g/dl と貧血があり，WBC は 1,800～ 3,800 と減少していた．血小板数は10万～15万と正常ながらやや少な目であつた．血液像では，幼若白血球と少数の異常細胞の出現，単核球が8％とやや多いほかは著変がなかつた．血清化学でやや低蛋白（6.5g/dl）を呈したが，蛋白分画には変動はみられなかつた．CRP（3＋），赤沈の中等度促進（1時間値47mm）から感染合併も示唆された．胸部レ線で右肺門部の肺紋理の増強がみられた．頚部リンパ節は直径 3.0～ 5.0cm の大きさから縮小せず，レ線治療は無効として中止され，化学療法が施行され，Vincrestin 0.6mg 筋注が週1回ずつ反復された．それとともに Prednisolone 10mg/日，6 MP 15mg/日，Endoxan 15mg/日の3者併用経口投与が約3カ月行なわれた．この間，貧血，肝脾腫大等が出現し，リンパ節は縮小せず，食欲不振，倦怠感，発熱（37.5～38.5℃）も続いていた．

昭和44年8月27日（4歳1カ月），左下部胸廓に瘙痒感と共に硬い水疱が出現し，次第に第7—12胸椎の高さで中央線を境いとし，左側胸壁の前面，側側面，背面を半周して帯状に分布する多数の水疱に発展し，帯状疱疹と診断された（写真3）．帯状疱疹出現第1病日より著明な

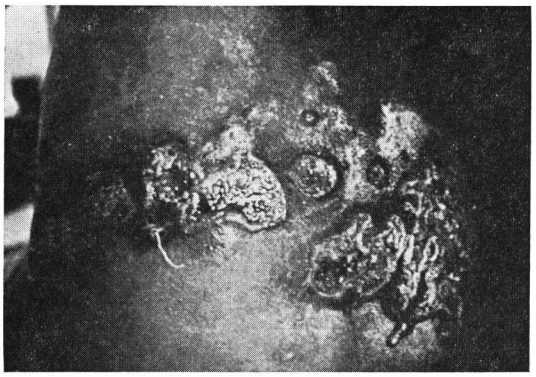

写真3　帯状疱疹の部位

食欲不振，頭痛，高熱がみられ，第3病日には全身倦怠感と共に，コーヒー様残渣の呕吐がくり返えされた．第4病日，突然，全身性強直痙攣が出現し，30分間持続し，軽度の意識障害がみられたために，国立がんセンターを緊急受診したが，救急処置を受けたのち帰宅した．第5病日，再び高熱（39—40℃）を伴い，左半身性間代性痙攣が3時間持続し，意識は昏睡状態となり，治療にて反応がみられず，当科を紹介され入院した．

入院時所見

（昭和44年9月30日，第8病日）：体格中等度，栄養状態不良．顔貌やや無欲状，左眼はやや開眼したままであつた．顔面に5個の大小不同の水疱がみられた（写真4）．また，正中線を境にして左側胸壁の前面，側面，背面で肋骨神経分布に

写真4　顔面の水疱

沿つて，大小不同の水疱と一部水疱がくずれ癒合した潰瘍状の疱疹が帯状に分布しているのがみられた（写真3）．発熱なく，呼吸，脈搏共に規則正しく緊張も良好であつた．心音は純，肺は聴診共に異常はなかつた．口唇，皮膚はやや乾燥していた．舌は白色の舌苔があつたが，咽頭発赤，扁桃腫大等はみられなかつた．

Hodgkin 病としての所見は，両側頚部に数個，右腋窩に1個，両鼡径部に2個，米粒大のリンパ節が触知されたのみであつた．腹部は平担で柔かく，緊張の低下があり，自発痛，圧痛等は不明であつた．肝臓は季肋部中央で2横指，右季肋部で3横指触短されたが，脾臓は尖端部のみが触れた．この状態から Hodgkin 病は寛解期であると推測された．

神経学的所見（表1）：意識昏睡状，瞳孔左右

表1 急性期および回復期における神経症状のまとめ

		急性期	回復期
意識障害		+	−
脳神経	Ⅶ麻痺	左 +	−
	Ⅺ麻痺	左 +	−
髄膜刺激症状		+	−
小脳症状		− ?	−
運動機能		四肢弛緩性マヒ	左弛緩性マヒ
知覚障害		+ ?	+
深部反射		−	右 +
病的反射		−	−
膀胱直腸障害		+	−
筋	萎縮	−	左 +
	緊張	低下	左低下
構音障害		+ ?	−

同大，縮瞳，対光反射は消失し，左顔面神経麻痺と左副神経麻痺がみられた．項部強直 Bruzinski 現象陽性，四肢の弛緩性完全麻痺，直腸膀胱障害がみられた．また，反射では膝蓋腱，アキレス腱，二頭筋，三頭筋の各深部反射はすべて消失し，腹壁反射，拳睾筋反射も消失していた．Babinsky 反射等の病的反射は陰性であつた．小脳症状，知覚障害の存在は，高度の意識障害のために判断不能であつた．

検査成績（表2）：主な所見は末梢血液で小球性抵色素性貧血と白血球，特にリンパ球の著減，好中球の核左方移動がみられ，時に異型リンパ球の出現もみられた．血小板数は12歳とよく保たれ，出血・凝固時間も正常であつた．血清化学は GOT 85U, LDH 340U と軽度上昇，CRP（1+）．髄液検査では単核球の軽度増多がみられた．なお髄液，血液から cytopathogenic agent の分離を伝研に依頼して試みたが陰性であつた．また各種ウイルスについて血清 CF を double sample で測定したが陰性であつた．しかし疱疹水疱内容物から蛍光抗体法で水痘・疱疹ウイルスの存在がみられた（写真5）．

表2 Laboratory Data

Peripheral blood		Smear (3/1×)
Hb	g/dl	9.0
Ht	%	29
RBC	$\times 10^6$	14.63
WBC	$\times 10^3$	1.8
Plat.	$\times 10^4$	12
MCV	μ^3	62
MCH	$\mu/\mu g$	19
MCHC	%	31
Seg.	%	
Bd		28
Ⅱ		48
Ⅲ		11
Ⅳ		0
Ⅴ		0
Ly		18
Aty. Ly		0
Ebl		1
Eosino		0
Mono		0
Baso		0
Serum Chemistry		
T. Prot		
Alb	%	69
α_1−G		6
α_2−G		10
β−G		10
γ−G		11
A/G		1.7
UreaN		21
Na	meq/L	137
K		4.4
Cl		96
Ca	mg/dl	9.6
GOT	u	85
GPT	u	19
LDH		340
T. Chol.		240
Al. phos.		12
ASLO	u	12
CRP		1+
E. S. R.		2−9−21
Bleeding time		4 min.
Coag. time		4.30 min.

Urinalysis (3/1×)	
Color	Yellow
PH	6
Prot.	−
Sugar	−
Urobil.	n+
Seg.	
WBC	1−2/F
RBC	3−4/aHF
Epith.	−
Stool	
Occult blood	±
Parasite	−
Throat	
culture	normal
Spinal Fluid	
T.Prot.mg/dl	25
Nonne	−
Pandy	±
Cl meq/L	124
Suger mg/dl	55
Cells Count	27/3 (M)
Virus Isolation	
Liqour	−
Blood	−
Fluoresent Method	
vesicles	Positive
Serum Virus CF	
Herpes simplex	<4×
Adeno	<4×
ECHO	<4×
Mumps	<4×
Coxsackie	<4×
E.Jap.	<4×
Immonogloburin	
Ig-A	69.0 mg/100 ml
Ig-M	43.0 mg/100 ml
Ig-G	900.0 mg/100 m

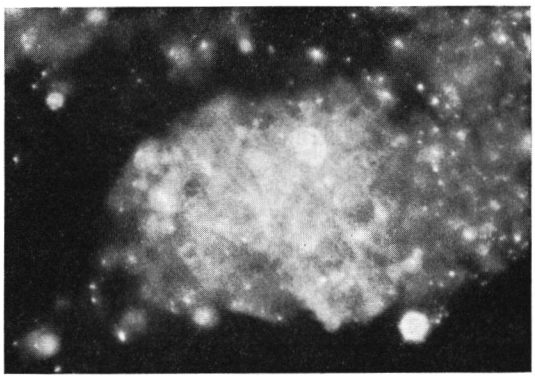

写真5 蛍光抗体法によるウイルスの証明

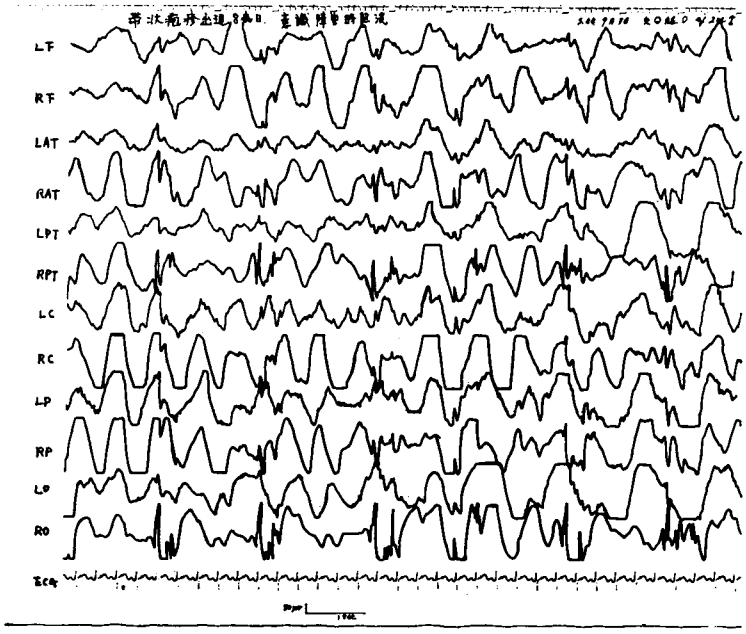

図2　入院第1日目（第8病日）の脳波

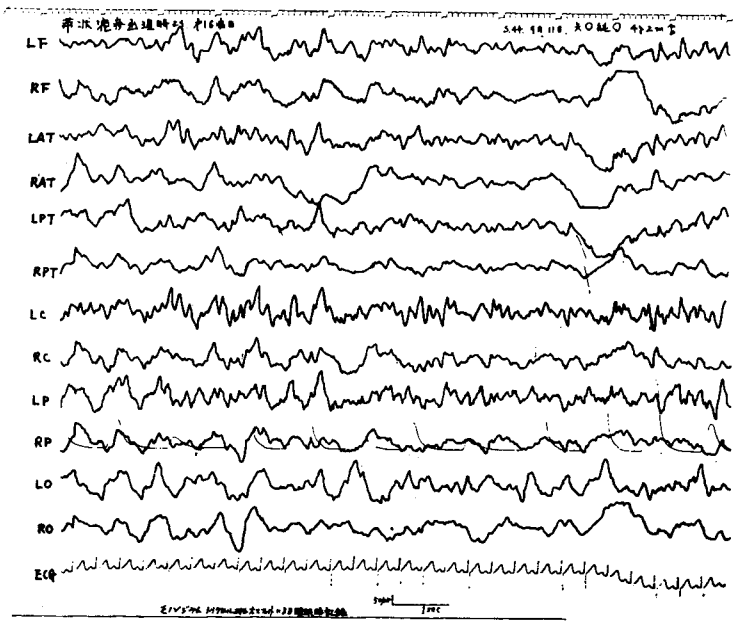

図3　入院第8日目（第16病日）の脳波

図2は，入院時の意識障害時の脳波で，基礎律動は全く消失し，全誘導で，δ波主体の高振幅徐波が支配的であり，特に右半球優位で左右差が顕著であつた．さらに，それらに重骨して，不規則な棘波，多棘波が一部棘徐波複合を形成して 1.5～2.0秒の間隔でかなり規則的に反復した．これら発作波の出現にも左右差がみられ，右半球優位であつた．発作波の右後頭部の限局性は，双極誘導記録でより明瞭に確認された．図3は入院後8日目の脳波で，著しい改善がみられた．すなわち，左半球の基礎波はθ波優位で，部分的にδ波および slow の波を混じ，患児年齢の正常所見とほぼ差がない程であつたが，右半球誘導は対側に比べ，びまん性に低振幅であり，かつδ波を含む徐波成分が多く，速波成分に乏しかつた．中心誘導の瘤波，紡錘波は左側に出現，右側は欠如していた．しかし発作波は全く認められなかつた．

入院後の経過（図4，5）

皮膚症状の帯状疱疹は第12—13病日が最も悪く，徐々に軽快した．意識障害は第9病日（入院2日目）には，対光反射，腹壁反射等も出現し，軽快の兆しがみられ，第16病日（入院8日目）には完全に回復した．意識回復と共に経口摂食可能となり，全身状態の改善がみられた．末梢血で貧血，白血球減少の増悪は特にみられず，リンパ球29%，好酸球3%，単球7%と，入院時に比しそれぞれ増加し，また赤沈の中等度促進（10—36—8mm）がみられた．髄液は9月29日（第34病日），総蛋白50mg/dl，細胞数17/3であつた．第VII，第IX脳神経麻痺，膀胱直腸障害は徐々に消失，右上下肢の深部腱反射は弱陽性となつて来た．知覚障害は，初期の根刺激性電撃痛，触痛覚の鈍麻から過敏へと移行し，最後には左上下肢に限局した．運動障害も左上下肢に限局して弛緩性麻痺が認められ，同時に左上下肢の筋萎縮，筋緊張低下が目立つようになり，れらの症状から脊髄根神経炎の病像を推定した．なお記銘力はほぼ正常に保たれ，回復期に行なつた心理検査では，田中ビネー式で IQ は94であつた．病状はなかば固定性となつたので，10月8日（第43病日）退院した．退院後は国立がんセンターにて Hodgkin 病の治療を続けることになつた．

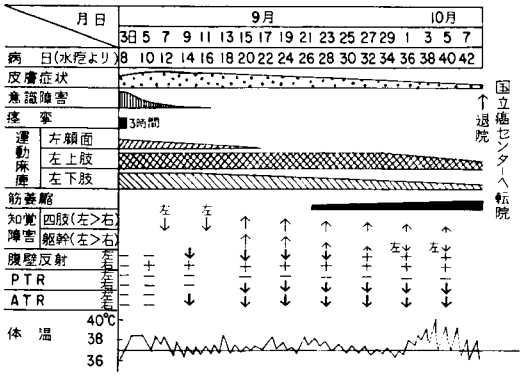

図4　入院後の経過

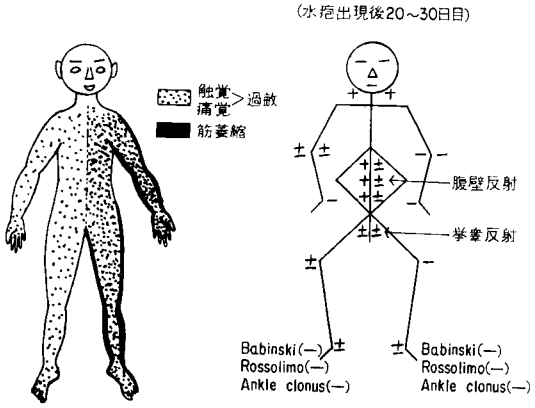

図5　知覚障害と反射

考　按

帯状疱疹性脊髄炎の頻度は，正確には不明であるが，比較的希なようである．例えば，Rose ら[1]が集めた文献上でも，わずかに41例であつた．また，Appelbaum ら[21]が New Yark で30年間に14例を報告した．その後，Jezek ら[8]が2例，そして最近では Norris ら[4] Wolf, Rosenhlum, Hogan の報例を加えても，欧米の文献例は私の調べ得た範囲内で95例（表3）であり，わが国の文献報告例34例を加えても，150例以下である．これら欧米文献上の95例をもとに，年齢分布をみると，10歳以下の小児はわずかに6例と少なく，また4歳以下では，Nachman の1例以外には，ほとんど

表3 View of Literature in Herpes zoster encephalomyelitis

Author	Date	Number	Author	Date	Number
Hardy	1876	1	Ebstein	1895	1
Bruce	1907	1	Besche	1910	1
Lhermitte et al.	1924	1	Wohlwill et al.	1924	6
Thalimer	1924	1	Sehbach	1930	2
Schiff et al.	1930	1	Bellavitis	1931	1
Andre-Thomas et al.	1931	1	Andersen et al.	1933	11
Worster et al.	1934	1	Castel	1935	1
Biggart et al.	1938	1	Parofet et al.	1939	1
Hassin et al.	1944	1	Denny-Brawn et al.	1944	3
Gordon et al.	1945	2	Krumholz et al.	1945	1
Madonick	1946	1	Mc Cormick	1947	1
Schmidt	1947	1	Billingsleg	1948	1
Whitty et al.	1949	2	Hughes	1951	1
Hosotte	1951	1	Foster et al.	1951	1
Frank	1951	1	Nachman	1951	1
Briet	1951	1	Cope et al.	1954	1
Schmidt	1955	1	Koch	1956	1
Burgoon et al.	1957	1	Boudin et al.	1958	2
Mc Alpine	1959	2	Law's	1960	1
Appelbaum et al.	1962	14	Perrier et al.	1962	1
Lidsky et al.	1962	1	Rose et al.	1964	1
Toko et al.	1965	1	Rezek et al.	1966	1
Joncas et al.	1968	1	Jezek et al.	1968	2
Mc Cormick et al.	1969	1	Norris et al.	1970	8
Rosenblum	1972	2	Hogan	1973	1
Wolf	1974	1			

が成人例であり，帯状疱疹が成人の疾患とされていることと一致する．性別においては男性に多い[1)2)3)]という報告者もあるが，この95例について検討した結果，男性45例，女性45例，記載不明5例，と差はみられなかつた．

一方，本邦における報告例中，原著となつている26例と本症例（表4）[5)~15)]から，発症年齢は26例中13例が10歳以下であり，また4歳以下はただの1例のみであつた．外国例との比較から本邦における帯状疱疹脳脊髄炎の頻度は，小児例に多くみよれた．なぜ本邦において本症が小児に多いか，その原因は明らかではないが，河野ら[5)]の本邦本症例の文献的考察の結果，水痘の神経合併症が2—3歳児に最も多いと報告[5)46)47)]，水痘や帯状疱疹では4歳以上の小児では免疫学的に成人と同じ条件を持つためであろうと推測している[51)]．成書[16)]によれば，herpes zosterは10—20日（平均13日）の潜伏期をもつて発症し，通常は成人の疾病であること，また，その発生機序は，乳児期，又は初感染後に水痘一帯状疱疹ウイルスが潜伏状態では存在し，これが再活性化した結果，帯状疱疹という病型で発症すると，現在では考えられて

表4　帯状疱疹性脳炎・髄膜炎・

報告者	(1) 笠原	(2) 藤川他	(3) 木下他	(4) 久野他	(5) 西	(6) 桑島	(7) 井上	(8) 西浜	(9) 中尾他	(10) 宝田他	(11) 白井	(12) 富士山	(13) 栗田
年齢・性	5・M	5・M	4・F	5・M	6・M	27・F	6・F	8・M	3・M	4・M	5・F	7・F	18・F
合併症	脳炎	脳炎	脳炎	髄膜炎	脳炎	視束脳髄脳膜炎	脳炎	脳炎	髄膜炎	髄膜炎	髄膜炎	脳炎	脳炎
帯状疱疹発生部位	右側臀部	左側額面	左側臀部	左胸背部	前頭部 左前額部	右眼部	右前額部	左側額面	左後頭部	左膝関節 左下腿部	左 S_2 S_3	右側胸部	左胸部
意識障害	−	+	−	−		±	+	±			−	−	−
発熱	+	+	+	+	+	+	+	+	−	+	+	+	+
頭痛	+	+	+	+	+	+	+	+	+	−	+	+	+
呕吐		+	+	+	+	+	+	+	−	−	+	−	+
項部硬直		+	+	++	−	+	−	+	−	±	+		±
ケルニッヒ		±	+	++	−	+	−	+	−	±	+		±
PTR	亢	亢	正	亢	亢	消失	正	亢	正	亢	亢	減弱	
脊髄液 外観	水透	水透	水透	微濁	水透	軽濁	水透	水透	水透	軽濁	飛塵	水透	水透
脊髄液 初圧	mmH$_2$O 140	200		220	300	380		200	260	150		上昇	220
脊髄液 細胞数	109	62	29	1500/3	12/3	558/3	150/3	35	107/3	883/3	1236/3	軽増	100
脊髄液 パンディ	±	+	+	++	±	++	+	+	−	−	+	+++	
白血球数 (×10^2)		85	58	83	115	130以上	78	75	71	55			
赤沈(1時間)		35			40	120	19	11	10	4			
帯状疱疹発生より脳髄膜炎発症までの期間	0	2日	殆んど同時	0	7日前		6日前	1日	10日	4日	2日	0	3日
水痘既往		−	−	−	−	−			+	−	−		
ツ反		−	+	−	−	−		−	−	−	−		

いる[40)41)42)].

さて帯状疱疹の発症から脳脊髄炎等の中枢神経合併症発現までの期間には種々の幅がみられた．疱疹発症から中枢神経症状発現までの期間について，欧米，本邦例を合わせた 111例につき，検討した結果，15日以内に中枢神経症状が発現した例は65例であり，20—30日以内が19症例，3カ月以上の長い間隔ののちに発症した例が6症例もあつた．また疱疹出現前7日以内に神経症状を呈した例が10症例もあつた．他の11症例は記載不明であつた．帯状疱疹の発疹の部位は，成書の如く，胸廓部が最も多く，次に頚部，顔面，腰臀部の順序で，左右差は特にみられなかつた．Appelbaum[2]は神経症状の初期症状として発熱を挙げているが，Norries ら[4)]は初期症状としての発熱は1例のみで，他の7症例は，頭痛，運動失調等の症状が主であると報告している．本症例でも疱疹発現と同時に，頭痛，呕吐等の髄膜刺激症状が先行し，次いで高熱を伴い，2—3日後に2回に亘る長時間の片側性又は全身性痙攣発作がみられ，昏睡，運動麻痺へと症状の進行がみられた．

なお帯状疱疹ウイルスの中枢神経系への侵襲機序については，今日，定説はないが，脊髄後根神経節から上行性に浸入するとしている説[2)44)]，帯

脊髄炎の本邦報告例

(14) 高橋	(15) 有本	(16) 里吉	(17) 宮我	(18) 津嘉山	(19) 黒岩	(20) 黒岩	(21) 小河	(22) 河野	(23) 河野	(24) 友利他	(25) 冷牟田	(26) 佐藤
6・M	4・M	43・M	74・M	43・F	14・F	25・F	58・M	48・F	56・M	4・M	65・F	51・M
脳炎	脳炎	脳炎	脳炎	脳炎	脳炎	脳炎	脳炎	脳炎	脳炎	脳脊髄炎	髄膜炎	脳炎
左腰部		耳介	右眼部	右外耳道	右胸部	右胸部	左前額	左側頚部	左外耳道	左胸背部	右前額部	前額部(左)
+	+	−	−	−	+	−	+	+	+	+	+	+
+			−	−	−	−	+	−	+	+	−	−
−		−	−	−	−	−	+	+	+	+	+	+
−			−	−	−	−	+	+	+	+	+	−
−			−	−	+	−	+	+	−	±	−	−
−			−	−		−	+	−	+	−	−	−
−			亢		亢	減弱	亢	消失	正	消失	−	亢
水透	水透	水透	水透	水透				水透	水透	水透	水透	キサントクロミー
正常	上昇	175					110	100	130		130	170
正常	軽増	54	増加	61		26	28	15	23	27/3	473/3	225/3
−	−					±	±	++	+	±	++	++
										18	62	110
										32	5	8
17日前	5日	0	49日		3日	14日	7日	10日?	44日	3日	5	2カ月
										−		
										−		

状疱疹ウイルスに対する中枢神経系のアレルギー説[2)44)]，そして帯状疱疹ウイルスか他のウイルスで賦活された結果とする説等がある．しかし，Denny-Brown ら[48)]による剖検例の検討結果より，炎症の領域に出血性壊死が血管周囲性にみられること，また神経細胞の中等度の chromatolysis，クモ膜腔のリンパ球浸潤が認められ，炎症範囲は後根神経節を主として，脊髄，橋に脳幹まで波及している所見を認めた．また，Biggart Fisches[45)]も，後根神経節が病変の初発であり，そこから脳や脊髄の色々の部位に浸潤することを報告した．また最近では，Esiri ら[64)]が骨髄腫で三叉神経分布に沿つて帯状疱疹のみられた症例の剖検例でウイルス小体を三叉神経節の表層細胞の原形質や核内で，また末梢神経細胞の原形質内，Schwann 細胞の核内や原形質内においてみいだした．そしてウイルス抗原が視神経の1つにみいだされたこと等を報告した．彼女らはこれらの所見より，ウイルスが細胞間の伝達で伝播するというよりは，むしろ endoneurinal 細胞の中で増殖して末梢神経の中で伝播するという考えを示した．またGhatak[65)]らも Esiri ら[64)]とほぼ同じ見解を報告している．このような多くの著者らの考察から，後根神経節から帯状疱疹ウイルスが直接侵入するとする説が

表5 Zoster and Malignant Disorders

Malignant disorder	No.of Patients	H.Zoster No.	Complication Fequence %	Author	Date
Breast cancer	406	16	4	Pendergrass et al.	1948
〃		—	4	Hunguenin et al.	1950
〃		1	—	Charcot et al.	1965
Lung cancer		1	—	Kaplan	1953
Spinal cord tumor		1	—	Kamman	1928
Myeloma	1	1	—	Esiri et al.	1972
Lymphosarcoma	59	3	5.0	Craver et al.	1932
〃	19	0	0	Baldridge	1930
〃	1	1	—	Rosenblum et al.	1972
Lymphatic leukemia	55	1	1.8	Baldridge	1930
〃	108	1	0.9	Craver et al.	1932
〃	—	1	—	Rifkind	1966
〃	—	1	—	Sokal et al.	1965
Myeloid leukemia	—	2	—	Deviese	1968
〃	90	0	0	Craver et al.	1932
〃	—	2	—	Keidan et al.	1965
〃	—	1	—	Mauro et al.	1957
Erythro leukemia	—	1	—	Keidan et al.	1965
Neuroblastoma	—	1	—	Cheatham et al.	1956
Wilms's tumor	—	1	—	Bacon et al.	1965
〃	—	1	—	Muller et al.	1967
Hodgkin disease	—	2	—	Pancoast et al.	1924
〃	—	1	—	Lockwood et al.	1930
〃	46	6	13.0	Baldridge et al.	1930
〃	72	3	4.0	Craver et al.	1932
〃	156	1	0.6	Epstein	1937
〃	70	3	4.3	Poulsen	1939
〃	240	13	5.4	Bichel	1956
〃	—	—	6.0	Ravetta	1941
〃	—	1	—	Cheathan	1953
〃	—	1	—	Paracchi et al.	1943
〃	—	2	—	Keidan et al.	1965
〃	—	1	—	Bacon	1965
〃	—	2	—	Muller et al.	1967
〃	600	49	8.0	Sokal	1965
〃	1	1	—	Rosenblum	1972
〃	163	31	19	Wilson et al.	1972
〃	1	1	—	Ghatak et al.	1973
〃	239	11	4.6	Heine et al.	1965
〃	57	3	5.3	Hoffmann	1956
〃	50	6	12.0	Dayan et al.	1964
〃	1992	83	4.2	Williams et al.	1959
Control (NO.of admission)	200.000	13	0.06	Gais et al.	1939

表6　Zoster and Malignant Disorder (in japan)

Case No.	Sex Age	Malignancy			Zoster Site	Severity	Survival after Zoster	Author (Date)
		Type	Duration before Zoster	Treatment before Zoster				
1	F 75	R-Breast cancer	4 Y 1 M		L-lateral thoraxic	disappeared	2 weeks death	Tanaka. et, al. 1965
2	F 40	Reticular sarcoma	6 M	Co irradiation Endoxan	L-dorsal lateo-abdomen	disappeared	relapse	〃
3	F 14Y 2 M	Reticular sarcoma Leukemia	5 M	Co^{60} cyclophosphamide steroid Methotrexte	R-dorso thoraxic R-upper arms	Recovery	relapse after 3 M	Nishimura. et, al. 1966
4	M 4 Y 8 M	Reticular sarcoma	5 M	Co^{60} cyclophosphamide prednisolone	L-face	Recovery	death after 1 M	〃
5	F 62	Thymoma	1 Y 8 M	Co^{60}	R-dorso-lateral thoraxic	disappeared	death after 9 M	Sata. et, al. 1965
6	F 42	Leukemia Lympho-sarcoma	5 M	steroid antibiotic	L-thoracic	generalized	death	Hirokado. et, al. 1963
7	M 48	Lympho-sarcoma	4 Y 4 M	Co^{60} steroid	R-thumb R-arm	disappeared pain＋±	improved	Katoo. et, al. 1965
8	M 4 Y 2 M	Hodgkin	5 M	X-line Endoxan vincriscin predonisolone	L-thoracic	disappeared L-hemiparalysis	improved	Tomori. et, al. 1969

有力のようである．

一方，帯状疱疹が悪性腫瘍と合併して発現する現象についての報告は多い（表5，6）[18)~33)64)65)]．Pendergrass[39)] ら（1948）が乳癌の406症例中16例が帯状疱疹を合併したと報告して以来，多くの報告がなされるようになり，悪性腫瘍患者の5％前後に帯状疱疹が合併するとみなされている．一方，Gais ら[30)]（1939）が一般入院患者20万人について帯状疱疹の発生頻度を調査した結果では，0.06％であつたとのことであり，悪性腫瘍における帯状疱疹合併率は有意に高率であると言える．特に小児 Hodgkin 病における合併が最も多く報告[18)28)]されており，本症例も Hodgkin 病患児であつた．

悪性腫瘍患者における帯状疱疹の発生機序に関する記載は種々あるが，Levin ら[27)]は悪性腫瘍に特異な生物学的性状としての免疫不全を挙げており，抗体産生能の低下，免疫反応の減弱等が関連するのであろうという報告[27)28)29)]が多くある．他方，悪性腫瘍に対する各種の治療法，放射療法，免疫抑制剤，制癌剤や外傷[27)28)37)38)]を重要視する著者も多い．放射線療法によつてリンパ系反応が強く障害されることは周知の事実である．制癌剤，6MP[31)]，Endoxan[32)]，cyclophosphamide 等も各種抗原に対する抗体生成能の低下等の免疫抑制を来す．また，副腎皮質ホルモンも同じような免疫抑制反応を示し[34)35)36)]，免疫の失調を増強せしめる．

本症例は，放射線療法，免疫抑制剤，副腎皮質ホルモン等の免疫反応を低下せしめる要因を全部そなえており，また悪性腫瘍，特に Hodgkin's 病という基礎疾患をもち，その経過中に帯状疱疹から発症し中枢神経障害の合併を来たした．帯状疱疹罹患経過中免疫グロブリンを調べたが，異常は認められなかつた．また，Hodgkin's 病の胸髄への浸潤はみられず，頚部腋窩リンパ節腫脹と肝脾腫等から stage Ⅲ と考えられるが，Hodgkin 病の病巣と帯状疱疹の分布が合致する傾向があるという報告[39)]とは一致しなかつた．このような悪性腫瘍に合併した水痘や帯状疱疹は，基礎疾患のな

い症例に発症した場合より予後不良で，神経合併症がより高率ということから，その治療法に対して種々の試みがなされている．Armstrong ら[66]は正常人の帯状疱疹の罹患症例と，悪性腫瘍の基礎疾患を持ち帯状疱疹に罹患した症例との間にで，interferon の産生を比較した結果を報告している．Hokgkin 病，リンパ性白血症，lymphosarcoma，多発性骨髄腫等の悪性腫瘍患児において，治療経過中に白血球減少，リンパ球減少が存在する時期に帯状疱疹が全例にみられ，疱疹出現後1—20日の間の血清，疱疹内容液中の interferon の産生濃度を測定したところ，正常人で帯状疱疹に罹患した症例と比べて，interferon の産生が減少していること示し，悪性腫瘍において高度の免疫抑制がおこることを報告した．このような免疫抑制の状態に対して，受動免疫療法として zoster-immune globulin (ZIG)[69] や，hepatitis BISG を用いて受動免疫を行なつた報告がある．また，Brunell ら[83]は Hodgkin 病で進行性水痘を合併した症例を報告し，罹患中に帯状疱疹の抗体は認められなかつたが，発症当日に ISG の予防接種を受けたために，激的に回復がみられたと報告している．このように，治療法の改善でこの疾患の予後が決定されることが多く，適切な治療，早期治療が大切となつて来た．

結　語

Hodgkin 病の治療経過中に，帯状疱疹に罹患し，脳脊髄炎の病像を呈した4歳男子例を報告し，文献展望を行なつて，次のことを見出した．

1) 帯状疱疹ウイルスによる中枢神経合併症として脳脊髄炎を来した129例（欧米95例，本邦34例について，その年齢分布，中枢神経発現までの期間，疱疹の部位，性別分布を検討した．

（a）年齢分布：欧米文献95例中，10歳以下はわずか6例，4歳以下は1例のみであつた．しかし本邦では原著報告26例のうち1例が10歳以下であり，4歳以下は本邦においても1例のみであつたが，欧米例と比して小児例が多かつた．

（b）帯状疱疹発生から脳脊髄炎等の中枢神経合併症発現までの期間：本邦，欧米例を合わせた111例につき検討の結果，15日以内か65例，20—30日以内が19例，3カ月以上が6例であつた．また疱疹出現前7日以内に神経症状を呈した例が10例あつた．

（c）疱疹の発疹部位：胸廓部が最も多く，頚部，顔面，腰臀部の順にみられ，左右差はみられなかつた．

（d）性別：特に差なし．

2) 悪性腫瘍と帯状疱疹の合併例について文献展望を行なつた．帯状疱疹の自然発生率約0.06%に比して，悪性腫瘍を基礎疾患に有した場合の帯状疱疹合併率は5%前後と著しく高率であつた．この原因として，悪性腫瘍における免疫能障害，悪性腫瘍に対する免疫抑制剤療法との関連が重視されている．

本論文の要旨は，昭和44年11月29日，第31回日本神経学会関東地方会で報告した．

引用文献

1) **Rose, F.C., E.M. Brett** and **J.C. Burston:** Zoster encephalomyelitis. Arch Neurol **11** 155—172 (1964)
2) **Appelbaum, E., S.I. Kreps** and **A. Sunshine:** Herpes zoster encephalitis. Amer J Med **32** 25—31 (1962)
3) **Tozek, P.** and **V. Houbal:** Encephalitis und Myelitis bei Herpes zoster. Ebl Bakt **210** 140—143 (1969)
4) **Norris, F.H., R. Leonards, P.R. Calanchini** and **C.P. Calder:** Herpes-zoster meningoencephalitis. J Infect Dis **122** 335—338 (1970)
5) **河野親夫・湯浅敬之助・鈴木和麿**：帯状疱疹脳炎の2例及び本邦例の文献的考察．診断と治療 **11** 140～ 144 (1971)
6) **笠原道夫**：小児科補修講座—ヘルペス熱．帯状ヘルペス脳炎．日本臨床 **7** 773～ 775 (1949)
7) **木下裕・岡田雅晶・奥田正信**：続発性脳炎の6例．小児科診療 **17** 6 (1954)
8) **西　郁郎**：頭痛，嗜眠を主症状とせる前額帯状疱疹1例とその院内感染例．臨床小児医学 **1** 378～ 380 (1953)
9) **桑島治三郎**：眼部帯状疱疹と視束脳髄脳膜炎．臨床眼科 933～36 (1955)
10) **中尾　享・品田　茂**：帯状疱疹に続発せる髄膜炎の1例．臨床小児医学 **3** 259～ 261 (1955)

11) **西浜左九弥**：帯状疱疹性脳炎の1例．熊本同門会誌 **26** 234～235 (1955)
12) **井上一正・中村　真**：帯状疱疹性脳炎に合併した眼症状．臨床眼科 **9** 1131～1133 (1955)
13) **宝田正志・坂本登治・井平上慶子**：帯状疱疹に併発せる髄膜炎の1例．小児科臨床 **16** 647～649 (1963)
14) **高橋　昭**：帯状ヘルペス脳炎．内科 **25** (3) 421～426 (1970)
15) **豊日昭夫**：帯状疱疹に併発せる髄膜炎の1例．小児医学 **16** 324 (1968)
16) **石田名香雄・東　昇**：新ウイルス学 II 朝倉書店 500頁 (1972)
17) **Weller, T.H., H.M. Witton:** Etiological agent of varicella and herpes-zoster. J Expt Med **108** 869～843 (1958)
18) **Muller, S.F.:** Association of zoster and malignant disorders in children. Arch Derm **96** 657～664 (1967)
19) **Craver, L.F.** and **C.P. Haagensen:** A note on the occurrence of herpes zoster in Hodgkin disease, lymphosarcoma and the leukemia. Amer J Cancer **16** 502 (1932)
20) **Bacon, G.E., W.J. Oliver** and **B.A. Shapiro:** Factors contributing to severity of herpes zoster in children. J Pediat **69** 768～771 (1965)
21) **Pancoast, H.K.** and **E.P. Pendergras:** The occurrence of herpes zoster in Hodgkins disease. Amer J Med Sci **168** 326～334 (1924)
22) **Keidan, S.E.** and **D. Maincocering:** Association of herpes zoster with leukemia and lymphoma in children. Clin Pediat **4** 13～17 (1965)
23) **田中　聡・大本武千代**：悪性腫瘍にみられた Herpes Zoster について．綜合臨床 **14** 172～173 (1965)
24) **砂田輝武・田中　聡・大本武千代**：悪性腫瘍にみられる Herpes-Zoster —特に発生機序に対する考察と臨床的意義について— 日本臨床 **23** 161～167 (1965)
25) **Williams, H.M., H.D. Diamond** and **L.F. Craver:** The pathogenesis and management of neurological complication in patients with malignant lymphoma and leukemia. Cancer **11** 76～86 (1958)
26) **西村昂三・長基　顕・寺島誠一**：水痘ならび帯状疱疹と白血病ならび悪性リンパ腫．小児臨床 **19** 1523～1531 (1966)
27) **Levin, A.G.** and **C.M. Sourthan:** Ann NY Acad Sci **120** 400～410 (1964)
28) **Miller, D.:** Patterns of immune deficiency of lymphomas and leukemia. Ann Intern Med **57** 703 (1962)
29) **Cone, L.** and **J.W. Uhr:** Immunological deficiency disorders associated with chronic lymphocytic leukemia and multiple myeloma. J Clin Invest **43** 2241 (1964)
30) **Gais, F.S., et al.:** 文献 23) より引用．
31) **Levin, R.H.:** The effect of 6-mercaptopurine on immune response in man. New Eng J Med **271** 16 (1961)
32) **Pinkel, D.:** Chickenpox and leukemia. J Pediat **58** 729 (1961)
33) **Brunell, P.A.** and **A.A. Gershon:** Passive immunization against varicella-zoster infection and other modes of therapy. J Infect Dis **127** 415～423 (1973)
34) **Elliot, F.A.:** Treatment of herpes-zoster with high doses of Predonisone. Lancet **II** 610 (1964)
35) **Fallier, C.J.** and **E.F. Ellis:** Corticosteroid and varicella; six-years experience in an asthmatic population. Arch Dis Childh **40** 593 (1965)
36) **Auto, J.:** Varicella and steroid therapy. Pediatrics **29** 1029 (1962)
37) **上野賢一**：外傷性帯状疱疹に就て —帯状疱疹の発症機序に関する考察— 最新医学 **14** 798 (1959)
38) **Klander, J.V.:** Herpes zoster appearing after trauma. JAMA **134** 245 (1947)
39) **Pendergrass, E.P.** and **D. Kirch:** 37)
40) **Miller, L.H.** and **P.A. Brunell:** Zoster-reinfection of activation of response. Amer J Med **94** 480～483 (1970)
41) **Hope-Sinpson, R.E.:** The nature of herpes zoster. A long term study and a new hypothesis. Proc Rog Soc Med **58** 9～20 (1965)
42) **Seiler, H.E.:** A study of herpes zoster particnlarly in its relationship to chichenpox. J Hygien **47** 253～262 (1946)
43) **Denny-Brown, D., R.D. Adams** and **P.J. Fitzgerald:** Pathologic features of herpes zoster: Note on geniculate herpes. Arch Neurol Psychiat **51** 216～231 (1944)
44) **Krumholz, S.** and **J.A. Luhan:** Encephalitis associated with herpes zoster. Arch Neurol Psychiat **53** 59～67 (1945)
45) **Biggant, J.H.** and **J.A. Fisher:** Meningo-encephalitis complicating herpes zoster. Lancet **2** 944～945 (1938)
46) **鈴木義之・鈴木昌樹・福山幸夫**：水痘の神経合併症について．神経進歩 **11** 887～896 (1967)
47) **渡辺信彦・幸治敏興**：水痘の神経合併症の3例．小児臨床 **24** 49～52 (1971)
48) **Wolf, S.M.:** Decreased cerebrospinal fluid

glucose level in herpes zoster encephalitis, Report of a case. Arch Neurol **30** 109 (1974

49) **Hogan, E.L.** and **M.R. Krigman:** Herpes zoster myelitis. Evidence for viral invasion of spinal cord. Arch Neurol **29** 309～313 (1973)

50) **Rosenblum, W.I.** and **M.G. HadVeld:** Granulomatous angitis of the nervous system in case of herpes zoster and lymphosarcoma. Neurology **22** (4) 348～354 (1972)

51) **Joncas, J., G. Lussier, M.O. Podoski** and **S. Rona:** Zoster encephalitis: A case report. Can J Pah Health **59** 484～486 (1968)

52) **Madonick, M.J.:** Meningoencephalitis complicating herpes zoster ophthalmicus after treatment by vaccination. Arch Neurol Psychiat **56** 434 (1946)

53) **Billingsleg, W.K. Jr.:** Meningo-encephalitis complicating thoracic herpes zoster; report of a case with recovery. Med Ann DC **17** 617 (1948)

54) **Hughes, N.W.:** Herpes zoster of the right trigeminal nerve with left hemiplegia. Neurolog **1** 167～169 (1951)

55) **Foster, J.H.** and **A.H. Jackson:** Herpes zoster encephalitis. **15** 199～200 (1951)

56) **Frank, L.:** Generalized herpes zoster, encephalitis and lymphatic leukemia; a case report. Arch Derm Syph **64** 192 (1951)

57) **Nachman, A.R.:** Neurologic complications of herpes zoster. Pediatrics **7** 200 (1951)

58) **Schmidt, P.R., Z. Roseman** and **J.A. Steigman:** Cranial nerve paralysis in herpes zoster encephalitis in childhood. J Pediat **46** 212 (1955)

59) **Laws, H.W.:** Herpes zoster ophthalmicus complicated by contralateral hemiplegia. Arch Ophthal **63** 273 (1960)

60) **Perier, O.P., J.J. Vanderhaeghen, L. Franken** and **N. Parmentier:** Etude clinique et anatomique de deux cas d'encephalite zosterienne. Revue et discussion de la literature. Acta Neurol Belg **66** 53～57 (1966)

61) **Lidsky, M.D., D.W. Klass, B.F. Mekenzie** and **N.P. Goldstein:** Herpes zoster (zona) encephalitis. Case report with electroencephalographic and cerebrospinal fluid studies. Ann Intern Med **56** (5) 779～784 (1962)

62) **Reznik, M.** and **G. Franck:** Myilite necrosante hemorrhagique et encephalite periveineuse survenant lors d'une primo-infection herpetique. Acta Neurol Belg **66** 76～90 (1966)

63) **Anderson, M.S.** and **F. Wulff:** Meningitis serosa und Enzephalitis bei Zoster. Psychist Neurol **8** 213 (1933)

64) **Esiri, M.M.** and **A.H. Tomlinson:** Herpes zoster, demonstration of virus in trigeminal nerve and ganglion by immunofluorescence and electron microscopy. J Neurol Sci **15**(1) 35～48 (1972)

65) **Ghatak, R.** and **H.M. Zimmerman:** Spinal-ganglion in herpes zoster. Arch Pathol **95** 411～415 (1973)

66) **Armstrong, R.W., M.J. Gurwigh** and **D. Waddell:** Cutaneous interferon production in patients with varicella or vaccinia. New Eng J Med **26** 1182～1187 (1970)

67) **Brunell, P.A., A. Ross** and **L.H. Miller:** Prevention of varicella by zoster immune globulin. N Engl J Med **280** 1191～1194 (1969)

68) **冷牟田英三・奥平　進・之加瀬正夫：**帯状疱疹髄膜脳炎の経過中に発生した筋無力症候群の1例．神経進歩　**14** (3) 443～447 (1970)

69) **佐藤光源・鍋山敏朗・池田久男：**感覚失語，対側不全麻痺を伴った帯状ヘルペス脳炎の1症例．臨床神経学 11 (5) 365～ 372 (1971)

70) **庄司紘史・花籠良一・宇尾野公義・高屋通子・萩原　博：**髄膜炎を伴う帯状疱疹（三区神経第一枝）への Cytosine Arabinoside の投与．臨床神経学　15 75～80 (1975)

71) **Wilson, J.F., G.W. Marsa** and **R.E. Tohnson:** Herpes zoster in Hodgkin's disease. Cancer **29** 461～465 (1972)

72) **Sokal, J.E.** and **D. Firat:** Varicella-zoster infection in Hodgkin's disease. Amer J Med **39** 452～463 (1965)

73) **豊倉康夫：**白血病，リンパ腫に伴なう神経系のヒールス感染症．内科　20 1022～1028 (1976)