(東女医大誌　第47巻　第3号
頁　305～311　昭和52年3月)

腺境界と胃病変

(II)　幽門腺・胃底腺の腺境界と胃びらん

東京女子医科大学消化器病センター
赤上　晃・堤　京子・後町　暁子・
渡辺伸一郎・田中三千雄・高瀬　靖広・
鈴木　茂・黒川きみえ・竹本　忠良

(受付　昭和51年12月23日)

The Border of Pyloric and Fundic Gland Areas and Gastric Erosion

Akira AKAGAMI, Kyoko TSUTSUMI, Gyoko GOCHO, Shinichiro WATANABE, Michio TANAKA, Shigeru SUZUKI and **Kimie KUROKAWA**
Institute of Gastroenterology, Tokyo Women's Medical College
Yasuhiro TAKASE
Tukuba University
Tadayoshi TAKEMOTO
Yamaguchi University

It has been said that the gastric erosion is one of the most important lesion which is closely related to the pathogenesis of chronic gastritis. This report is to study the relationship between the gastric erosion and the intestinal metaplasia and or the border of fundic and pyloric gland. The characteristic endoscopic findings of the lesion are spotty bluish discoloration and slightly depressed mucosa from the surrounding mucosa. This erosion is frequently observed in the mild atrophic gastritis and distributs mostly in the fundic gland area. The biopsy specimen taken from the erosion is studied histopathologically. The histological findings are atrophy of the gland and regenerated epithelia with the intestinal metaplasia. The frequency of the metaplastic changes is 22 of 106 cases; that is 20.7%. Intestinal metaplasia is likely to cover the surface of the depressed part as the regenerative process of the erosion. The existance of intestinal metaplasia can be detected by the methylene blue dying method. These bluish spotts are thought to be a residua mucosal after healing of the gastric erosion. The relation between the transition of atrophic mucosal border and the distribution of intestinal metaplasia is shown. Intestinal metaplasia appeared to be higher in frequency in case of the extensive distribution of mucosal atrophy in case of the less distribution of the mucosal atrophy than located in the lower part of stomach. However, the intestinal metaplasia on the healed gastric erosion is mainly observed in the nearly normal or mild atrophic mucosa. For clearing of pathogenesis of chronic gastritis, it is necessary to have further investigation for the relation between the intestinal metaplasia and the gastric erosion.

I はじめに

慢性胃炎は日常の臨床において，最もしばしば遭遇する胃疾患の1つであるが，その成因，病理，診断，治療などについて，まだあまりにも多くの問題が残されている．この慢性胃炎の病態の解明に関する研究の歴史は古く，今日まで数多くの貴重な業績がある．とくに胃底腺と幽門腺との腺境界および腸上皮化生については胃粘膜の萎縮性変化を論ずる場合，そのいずれも最も重要な視点の1つとされており，従来より切除胃あるいは剖検胃を用いて多くの病理組織学的研究が，報告されてきた[1)~10)]．一方，内視鏡分野においては，内視鏡検査法の進歩により，内視鏡的萎縮境界の観察や，特異型腸上皮化生の診断が可能となつて以来，これらの問題が次第に中心的課題としてとりあげられるようになつてきた[11)~16)]．さらにcongo-red, methylene blueなどの種々の色素剤を併用する内視鏡的色素法の導入によつて，腺境界や腸上皮化生に関して，より詳細な検討を加えることが可能になつた．このような胃粘膜の慢性炎症の原因因子として，最も密接な結ぶつきをもつて論じられている胃病変が胃びらんであることはいうまでもない．多種多様な変化をしめす胃びらんの形態などについて幾多の興味深い問題はあるが，われわれは胃びらんと腺境界および腸上皮化生との関係を検討することが，慢性胃炎の病態を解明するうえで，最も注目すべき重要問題であると考えている．このような問題意識にたつて，主題について主として内視鏡的な立場から若干検討を試みたので報告する．

II 腺境界および内視鏡的萎縮境界の意義

a．腺境界

胃固有粘膜は，幽門腺粘膜，胃底腺粘膜，噴門腺粘膜の3種より構成されている．これらの粘膜の接する境界，とくに幽門腺粘膜と胃底腺粘膜の境界部は，腺境界，移行帯，中間帯，胃底腺一幽門腺境界部などとよばれている[1)2)3)]．腺境界の定義については研究者により多少ことなるが，1870年，Ebsteinは，Hauptdrüsen と Pylorusdrüsen が移行している部位と定義している[21)]．一般にこの部位は組織学的には，幽門腺粘膜，胃底腺粘膜，腸上皮化生粘膜および腺窩上皮などが混在し，種々の程度の炎症性変化が重なつている所見をしめす．最近このような腺境界は，内視鏡的萎縮境界 (Endoscopic atrophic border) として観察できることが明らかになつた．そしてこの領域を境にして胃粘膜は，形態的にもまた機能的にも異なる性状をもつわけであるから，萎縮境界は種々の胃疾患の病態を検討する際につねに念頭におかなければならないポイントの1つになつている．たとえば，この腺境界は臨床的には，胃潰瘍や胃びらんの好発部位として古くから重要視されている[8)21)22)]．また慢性胃炎とくに萎縮性胃炎では，幽門腺粘膜ないし境界部から胃底腺粘膜にむかつて炎症性変化が進行し，腺境界が口側に移動するといわれている．さらに胃癌については，中村ら[23)24)]は胃底腺粘膜から発生した癌は未分化癌でlinitis plastica 状態に進展する可能性が強く，幽門前庭部に発生した腸上皮化生と密接な関係をもつ分化型癌と対照的であるとのべ，粘膜の性状によつて胃癌組織発生の臨床像がことなることを報告している．このように腺境界の部位は各種胃疾患と密接な因果関係をもつ領域といえよう．

病理組織学的研究によると，大島は[21)]，境界部の炎症性変化の程度を十二指腸潰瘍，胃潰瘍，慢性胃炎について検討し，この順に炎症性変化が高度になり，部位別では小弯がもつとも高度であり，前後壁，大弯の順に軽度になると報告している．また阿部は[1)]，胃底腺末端より幽門腺側約2cm 幅の部を移行部と呼称し，慢性胃炎の程度を洞部，移行部，体部にわけて検索し，移行部において腺萎縮，腸上皮化生，リンパ濾胞の形成などの胃改築像を最も高度にみとめたと報告している．

b．内視鏡的萎縮境界

従来，腺境界部における上述のような粘膜の性状の特徴は，病理組織学的にしか把握できなかつた．竹本，木村ら[11)~14)]が通常の内視鏡検査によつて胃粘膜の萎縮性変化をみとめる部位と認めない部位を識別できることを指摘し，内視鏡的

萎縮移行帯（後に内視鏡的萎縮境界）と命名した[11)12)29)30)]．この内視鏡的萎縮境界は，たんに粘膜萎縮の有無の境界というだけでなく，幽門粘膜と胃底腺粘膜の腺の境界であることを指摘している．またこの萎縮境界は，その内視鏡的，生検学的パターンに基づいて6型の atrophic pattern に分類されている[14)25)]．

以上のように内視鏡的萎縮境界の認識は，慢性胃炎の内視鏡診断上新しく大きな意義をもつて登場した．この内視鏡的萎縮境界発見にまつわるエピソードは，竹本の著書“胃と腸内視鏡検査のポイント”に記載されているが，当時の内視鏡学者の慢性胃炎に対する情熱の大きさがよくうかがわれる[26)]．

一方，奥田らは，内視鏡的 Congo-red 法により胃粘膜機能（塩酸分泌能）の観察をおこなつた[17)]．Congo-red 法とは，正常な塩酸分泌能をもつ胃底腺粘膜では，撒布された Congo-red が黒変し，これにより正常の塩酸分泌領域とそうでない領域を内視鏡的にとらえる方法である．また幽門側にみられる Congo-red の変色境界は，肉眼的に内視鏡で確認できる萎縮境界とほぼ一致するといわれている．なお竜田[27)]，鈴木ら[28)]は，Congo-red 法を併用し胃噴門側の変色パターンを内視鏡的に観察をおこない，鈴木は噴門部変色境界を4型に分類している[28)]．このような新しい補助診断法を用いて，胃全体の萎縮性変化を内視鏡的に観察することが可能になつた．

III 胃びらんに関するアプローチの現況

胃びらんは，胃炎，胃潰瘍，胃癌などと重要な結びつきがあることは，従来より示唆されている[31)]．内視鏡の分野においては，胃びらんの内視鏡診断は，他疾患のそれとくらべてまだ系統的かつ詳細な検討が十分に加えられているとはいえないようである．しかしながら，最近のめざましい内視鏡検査法の進歩により，微細病変の観察も可能になり，さらに緊急内視鏡検査法の普及により，出血びらんなども内視鏡的により早期の形態を容易に観察できるようになつている．また胃びらんの内視鏡的拡大観察，色素法，実体顕微鏡観

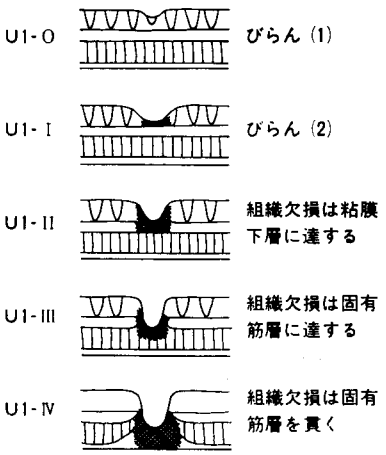

図1 胃潰瘍の深さのシェーマ
村上による U1 分類[37)]

察などの方法の導入により，びらんの微細形態の分析もこころみられている[32)~36)]．

胃びらんは，組織学的には，「粘膜層に限局する組織欠損」と定義されている．つまり胃壁の欠損が粘膜筋層をこえない組織欠損の状態をいう．村上による U1 分類（図1）では，胃びらんを大きく2つに分類している[37)]．

U1-0とは，腺頸部より上層の粘膜上皮が欠損した浅いびらんをさす．佐野分類の neck erosion に相当する[38)]．U1-I とは，粘膜固有層までの欠損した深いびらん，すなわち佐野分類では deeper erosion である．臨床的にこの胃びらんを一疾患単位として扱うか，むしろ症候群としてとらえるかという問題も古くから論議されており，いまだ統一された見解はなされていない．胃びらんの形態分類は，病理組織学的，X線的，内視鏡的および実体顕微鏡的立場から色々と分類されている[39)~49)]．しかし胃びらんの諸形態1つ1つについての用語の統一はまだなされていないのがが現状である．

IV 腺境界と胃びらん

胃びらんの経過のなかには，慢性胃炎との結びつきにおいて興味ある多くの問題がふくまれている．吉井は，びらんの結果としておこる胃粘膜の変化として，1）腸上皮化生（びらん部型腸上皮

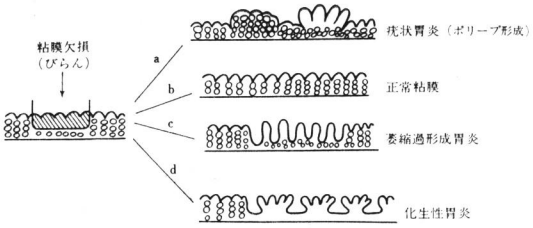

a：過度の再生 (hyperregeneration)，b：完全再生，c：不完全再生 (hyporegeneration)，d：低価値の再生（腸上皮化生）

図2　佐野より引用[38]

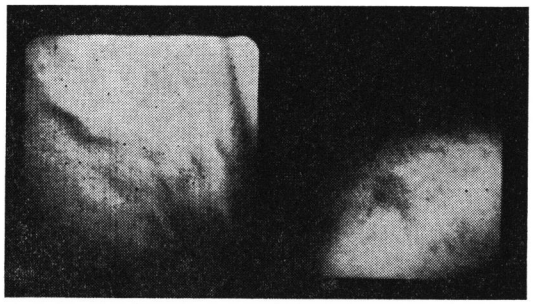

写真1　胃体部に散在する青色小陥凹の内視鏡像

化生),2) 疣状胃炎，3) 隆起性病変，4) 粘膜ポリープ形成，5) 胃小窩の著しい変形，6) 再生上皮の異型化などをあげている[49]．佐野は，Palmer, Moszkowiz の見解にしたが，慢性胃炎の成り立ちは，びらんであるという立場から，慢性胃炎は再生現象の異常によつて生ずる胃粘膜の改築現象であるとして，図2にしめすような種々の胃炎像をあげている[38]．

写真1は，日常の胃内視鏡検査でしばしばみとめられる青色，ないしは灰緑色をおびた小陥凹である．かつて竹本はこれをびらん修復像であると報告し，“小萎縮斑”と仮称した[50]．図3は，この青色小陥凹の分布を内視鏡的萎縮境界との関係について検討したものである[51]．青色小陥凹の分布状態は大きく3種に分類できるように考えている．Ⅰは幽門洞をふくめ胃内全体に分布しているもの，Ⅱは主として萎縮境界とその周辺に分布しているもの，Ⅲは萎縮境界に関係なく胃体部および穹窿部に分布しているものである．概括して萎縮性胃炎の軽度症例に多くみられ，しかも大部分は胃底腺粘膜にみとめられる．表1は，106個の

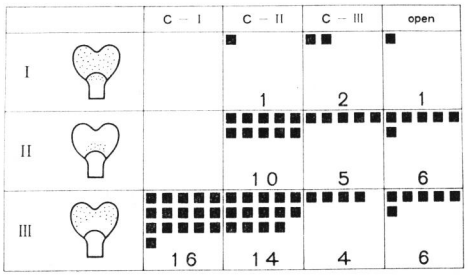

図3　“青色小陥凹”と内視鏡的萎縮境界との関係（65例）

表1　“青色小陥凹”と腸上皮化生との関係（106個）

	腸上皮化生(+)	腸上皮化生(−)
幽門洞	2 (9%)	2 (2%)
萎縮境界とその周辺	12 (55%)	22 (26%)
胃体部および穹窿部	8 (36%)	60 (72%)
計	22	84

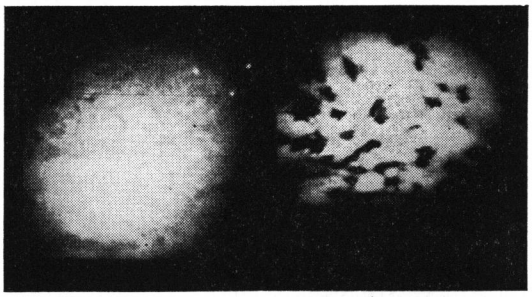

写真2　左側は胃体部にみられた青色小陥凹，右側は methylene blue 撒布後の内視鏡像

そこからの生検材料の組織学的検索をもとに，この病変と腸上皮化生との関係をみたものである．

106個中22個（20.7%）に腸上皮化生がみとめられた．このような微小な病変部における腸上皮化生の観察は，methylene blue による内視鏡的色素着色法を併用すると比較的容易に診断できる[19)20)]．

写真2の左側は，胃底腺領域にみられた青色小陥凹で，methylene blue を撒布すると右側のように陥凹部に一致して methylene blue の着色がみられる．この部よりの生検組織では，胃固有腺

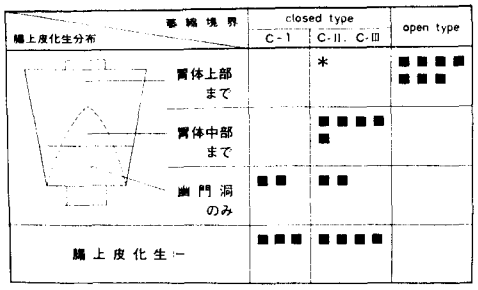

図4　着色腸上皮化生分布と内視鏡的萎縮境界の関係（24例）

の萎縮と腸上皮化生をみとめた．

従来より腸上皮化生の分布と萎縮性胃炎とは密接な関係にあることはよく知られている[4)5)52)~65)]．図4に腸上皮化生の分布と内視鏡的萎縮境界の関係をしめしたが，内視鏡的萎縮境界が閉鎖型から開放型になるにつれて腸上皮化生の分布は，口側に拡がる傾向をみとめている．これより萎縮境界の推移と腸上皮化生の分布がある程度平行することが示唆される[66)67)]．

以上のように，腸上皮化生は粘膜の萎縮部に大部分認められる．このような従来指摘されてきた腸上皮化生の発生の背景としての胃粘膜とはことなり，図3，に述べたような胃底腺領域に散在する胃びらん修復像の1部にみとめられる腸上皮化生の場合は，萎縮のない，あるいは軽度萎縮があるにすぎない粘膜面，いわば生きの良い粘膜に腸上皮化生が出現している．腸上皮化生のみならず固有層の萎縮をも伴つたこの修復像のびらんの分布状態を，従来の内視鏡的萎縮境界とその進展の概念の中にくみ入れることもむずかしい．すなわち，慢性胃炎の進展の状態は，このようなびらん治癒像を中心として改めてとらえなおす必要があるように思われる．

V　おわりに

胃びらんという1病変をとおして内視鏡的立場より，腺境界について考察を加えたが，慢性胃炎成立論のキーポイントとなる胃びらんに関するより詳細な検討が期待されることを強調しておきたい．

文　献

1) **阿部元胤**：慢性胃炎の病理組織学的研究．日外会誌 60 (2) 253 (1959)
2) **平沢進武**：切除胃より見たる慢性胃炎の病理組織学的研究．日外会誌 55 361 (1954)
3) **島田信勝・他**：所謂原発性胃炎の病理組織学的研究．臨床外科 9 549 (1954)
4) **Magnus, H.A.**: Observation on the presence of intestinal epithelium in the gastric mucosa. J Path Bact **44** 389 (1937)
5) **Morson, B.C.**: Intestinal metaplasia of the gastric mucosa. Brit J Cancer **9** 365 (1955)
6) **Siurala, M. et al.**: Atrophic gastritis and its sequelae results of 19～23 years' follow-up examinations. Scand J Gastroent **9** 411 (1974)
7) **Ming, S.C. et al.**: Intestinal metaplasia and histogenesis of carcinoma in human stomach, light and electron microscopic study. Cancer **20**(9) 1418 (1967)
8) **大島　昌**：慢性胃炎における胃の壁細胞分布状態について．日外会誌 60 553 (1959)
9) **平福一郎**：慢性胃炎の病理組織像—臨床面との関連を重視して—．胃と腸 2 (10) 1257 (1967)
10) **佐野量造**：手術材料よりみた諸種胃疾患に於ける日本人の慢性胃炎—特に慢性胃炎の組織分類及び胃癌との関係について—．日消誌 **72** (10) 1231 (1975)
11) **竹本忠良**：慢性胃炎の内視鏡診断の問題点．診断と治療 54 1274 (1966)
12) **竹本忠良・市岡四象・他**：慢性胃炎診断の最近の進歩と問題点．内科 **25** 215 (1970)
13) **竹本忠良**：内視鏡的萎縮境界の意義．日本医事新報 No. 2496, p. 125 (1972, 2. 26)
14) **木村　健・竹本忠良・他**：現在焦点となつている慢性胃炎の内視鏡診断上の問題点について．Gastroenterological Endoscopy **9**(4) 308(1967)
15) **横山　泉・竹本忠良・木村　健**：腸上皮化生の内視鏡診断．胃と腸 6 (7) 869 (1971)
16) **竹本忠良**：慢性胃炎の内視鏡所見と病理—特に軽度変化例を中心として—．臨床科学 9 (4) 487 (1973)
17) **Okuda, S. et al.**: An Endoscopic Method to Investigate the Gastric Acid Secretion, Proceedings of the 1st Congress of the International Society of Endoscopy, 211, (1966) Tokyo.
18) **津田靖彦**：色素剤散布法による胃病変の内視鏡学的観察．Endoscopy 9 (3) 189 (1967)
19) **鈴木茂・他**：胃内視鏡色素着色法の研究．Gastroenterological Endoscopy 15 (6) 681 (1973)
20) **井田和徳・他**：胃内視鏡検査における色素撒布法の応用—第6報—胃粘膜ことに腸上皮化生

の生検染色. Gastroenterological Endoscopy 15 (6) 671 (1973)
21) **大島　昌**：胃底腺—幽門腺境界部に関する研究—胃・十二指腸潰瘍，慢性胃炎と成犬胃との比較. 臨床外科 17 (7) 669 (1962)
22) **大井　実**：潰瘍病因と二重規制学説，吉利和：No, 2. 胃・十二指腸潰瘍のすべて，南江堂 東京 (1971) 67頁
23) **中村恭一・他**：胃癌の組織発生—胃粘膜の経時的変化とその立場からみた胃癌の組織発生—. 外科治療 23 (4) 435 (1970)
24) **中村恭一・他**：Linitis plastica の原発巣についての病理組織学的研究—胃底腺粘膜から発生した癌と linitisplastica との関係—. 胃と腸 10 (1)79 (1975)
25) **Kimura, K., T. Takemoto:** An endoscopic recognition of the atrophic border and its significance in chronic gastritis. Endoscopy **1** 87 (1969)
26) **竹本忠良**：胃と腸内視鏡検査のポイント. 医学書院東京 (1972) 160頁
27) **龍田正晴・他**：胃酸分泌区域の内視鏡的機能検査法. 第7報 胃上部粘膜の酸分泌パターンについて. Gastroenterological Endoscopy 12 57 (1970)
28) **鈴木　茂・他**：コンゴーロート法による胃噴門側変色境界の内視鏡的，病理組織学的検討. Gastroenterological Endoscopy 14(1)70 (1972)
29) **竹本忠良・他**：内視鏡的萎縮移行帯について. Gastroenterological Endoscopy 8 119 (1969)
30) **木村　健・他**：萎縮性胃炎におけるいわゆる内視鏡的萎縮移行帯の意義について. Gastroenterological Endoscopy 10 141 (1968)
31) **吉田　隆亮**：潰瘍性病変の内視鏡診断限界に関する臨床的，実験的研究. Gastroenterological Endoscopy 9 (3) 167 (1967)
32) **白浜龍興・他**：いわゆる出血性胃びらんの臨床的検討—とくにその臨床像と内視鏡所見について. Gastroenterological Endoscopy 16 154 (1974)
33) **唐沢洋一・他**：出血性びらんの前駆症状と内視鏡経過および組織学的検討. Gastroenterological Endoscopy 16 252 (1974)
34) **唐沢洋一・他**：いわゆる haemorrhagische Erosin の内視鏡的観察. 胃と腸 2 (6) 777(1967)
35) **田中三千雄・他**：胃びらん部における粘膜面の機能的変化—内視鏡および実体顕微鏡による検討. Progress of Digestive Endoscopy, 4 113 (1974)
36) **赤上　晃・他**：主として内視鏡による胃びらんの微細構造の観察とその機能的変化に関する検討. Gastroenterologiacal Endoscopy 17 214 (1975)
37) **村上忠重**：胃・十二指腸潰瘍のすべて，V 病理，南江堂 東京 (1971)
38) **佐野量造**：胃疾患の臨床病理 医学書院 東京 (1974)
39) **Walk, L.:** Gastroenterologia **84** 87 (1955)
40) **Walk, L.:** Erosive Gastritis 胃と腸 **2** 11 (1967)
41) **Abel, W.:** Die Röentgendiagnose der Gastritis erosiva. Fortschr Roentgenstr **80** 39 (1954)
42) **青山大三**：Gastritis erosiva について. 日本臨床 22 1926 (1964)
43) **広門一孝・岡部治弥**：びらん性胃炎 (Gastritis erosiva) の臨床. 消化器病の臨床 増刊号 6 1340 (1964)
44) **常岡健二・他**：ファイバースコープによるビランの診断. Gastroenterological Endoscopy 6 172 (1964)
45) **吉田隆亮・他**：びらん診断の内視鏡的限界. 胃と腸 2 767 (1967)
46) **浜口栄祐・他**：胃びらんに関する研究. 胃と腸 2 785 (1967)
47) **川井啓市・他**：ビランの経過—いわゆるビラン性胃炎について—. 胃と腸 2 743 (1967)
48) **中山恒明・他**：直視下胃内観察法による“びらん”診断の再検討. Gastroenterological Endoscopy 10 137 (1968)
49) **吉井隆博**：胃の病理，特に組織像の読み方. 医学図書 (1973)
50) **竹本忠良・他**：慢性胃炎の胃鏡診断と胃生検 Gastroenterological Endoscopy 4(4) 310(1962)
51) **赤上　晃・他**：胃底腺粘膜にみられるびらん修復像の青色小陥凹に関する検討. Progress of Digestive Endoscopy 7 100 (1975)
52) **Schindler, R.:** The surface epithelium of the normal and inflamed stomach. Gastroenterology **2**(4) 233 (1944)
53) **Schindler, R.:** Surgical gastritis, a study on the genesis of gastritis found in resected stomachs with particular references to the so so called “Antrum gastritis” associated with ulcer. Surg Gynec Obst **69** 281 (1939)
54) **Palmer, E.D.:** Gastritis: A revaluation. Medicine **33** 199 (1954)
55) **Palmer, E.D.:** Chronic atrophic gastritis, histopathologic study of gastric mucosa of patient with gastritis. Amer J Clin Path **23** 965 (1953)
56) **Korn, E.R.:** Intestinal metaplasia of the gastric mucosa. Amer J Gast **61**(4) 270 (1974)
57) **村上忠重・他**：胃粘膜における腸上皮化生機転の組織学的研究. 癌 46 9 (1967)
58) **野口　順**：慢性胃炎における腸上皮化生に関する研究. 日外会誌 59 (1)63 (1958)

59) **町田哲太**：胃粘膜の萎縮性病変，特に腸上皮化生に関する病理組織学的研究—とくに胃癌との関係について—．東北医誌 **75** 275 (1967)
60) **太田邦夫**：所謂化生性胃炎の形態発生について．癌 **41** 72 (1950)
61) **高瀬靖広・他**：慢性腎炎における腸上皮化生と加令．日本老年医学会雑誌 **9** 394 (1972)
62) **鈴木博孝・他**：腸上皮化生をめぐる諸問題(1) 染色標本よりみた肉眼形態．東女医大誌 **45** (6) 473 (1975)
63) **鈴木　茂・他**：腸上皮化生をめぐる諸問題(Ⅱ) 腸上皮化生の内視鏡診断．東女医大誌 **45** (7) 65 5 (1975)
64) **高瀬靖広・他**：腸上皮化生をめぐる諸問題(Ⅲ) 腸上皮化生の生検組織学的研究，—とくに萎縮性胃炎との関係を中心に—．東女医大誌 **45**(8) 657 (1975)
65) **田中三千雄・他**：腸上皮化生をめぐる諸問題(Ⅳ) 粘膜機能からみた腸上皮化生．東女医大誌 **45** (9) 767 (1975)
66) **高瀬靖広**：慢性胃炎の内視鏡ならびに生検組織学的研究（第1報）—萎縮性胃炎—．日病会誌 **70** 99 (1973)
67) **赤上　晃・他**：胃粘膜腸上化生の内視鏡的検討．臨床成人病 **5** (12) 1469 (1975)