

胃癌硬膜転移に伴う硬膜下血腫の1例

¹東京女子医科大学東医療センター卒後臨床研修センター²東京女子医科大学東医療センター外科（指導：小川健治教授）³東京女子医科大学東医療センター脳神経外科⁴東京女子医科大学東医療センター病院病理科

キクチ	トモコ	カツベ	タカオ	ナカヤマ	マオ	コンノ	ソウイチ	ムラヤマ	ミノル
菊池	朋子 ¹	勝部	隆男 ²	中山	真緒 ²	今野	宗一 ²	村山	実 ²
クハラ	コウタロウ ²	シオザワ	シュンイチ	ヨシマツ	カズヒコ	シマカワ	タケシ	ナリタカ	ヨシヒコ
久原	浩太郎 ²	塩澤	俊一 ²	吉松	和彦 ²	島川	武 ²	成高	義彦 ²
オガワ	ケンジ	ハギワラ	シンジ	アイバ	モトヒコ				
小川	健治 ²	萩原	信司 ³	相羽	元彦 ⁴				

(受理 平成19年5月29日)

Subdural Hematoma Due to Dural Metastasis of Gastric Carcinoma: A Case Report

Tomoko KIKUCHI¹, Takao KATSUBE², Mao NAKAYAMA², Soichi KONNO², Minoru MURAYAMA²,
Kotaro KUHARA², Schunichi SHIOZAWA², Kazuhiko YOSHIMATSU², Takeshi SHIMAKAWA²,
Yoshihiko NARITAKA², Kenji OGAWA², Shinji HAGIWARA³ and Motohiko AIBA⁴

¹Medical Training Center for Graduates, Tokyo Women's Medical University Medical Center East²Department of Surgery, Tokyo Women's Medical University Medical Center East³Department of Neurosurgery, Tokyo Women's Medical University Medical Center East⁴Department of Surgical Pathology, Tokyo Women's Medical University Medical Center East

We encountered a patient with subdural hematoma associated with dural metastasis of gastric cancer, which was resulting in a grave outcome.

A 60-year-old female patient was diagnosed of gastric cancer with pyloric stenosis. In September 2006, type 4 gastric cancer (T3, N3, H0, P0, M0, Stage IV) was detected in the ML legion, and the patient was hospitalized in the surgical department of our hospital. In the following month, the patient suddenly collapsed, and subsequently, left hemiplegia and depressed level of consciousness (Japan Coma Scale (JCS): III-100) were noted. A head computed tomography (CT) scan revealed subdural effusion with midline shift, and so burr hole irrigation was performed. The collected fluid was slightly bloody, and the dural biopsy specimen was histologically diagnosed as adenocarcinoma. A definitive diagnosis of dural metastasis of gastric cancer was made. Hemiplegia resolved after burr hole irrigation, and the patient's level of consciousness markedly improved (JCS: I-1). A head CT performed on the first postoperative day revealed a disappearance of the midline shift. The following day, the patient's level of consciousness again declined (JCS: III-100). A head CT scan showed an enlarged lateral cerebral ventricle and ill-defined cerebral sulcus. Ventricular drainage was performed. Subsequently, disseminated intravascular coagulation developed and brain swelling progressed. The patient's level of consciousness showed no improvement thereafter. The patient died on the 13th postoperative day.

Key words: dural metastasis, gastric cancer, subdural hematoma

緒 言

悪性腫瘍の硬膜転移に関連する硬膜下血腫はまれ

で、剖検例での頻度はおよそ1.2%とされる¹⁾。今回、われわれは硬膜下血腫を発症し、急激な転帰をとつ

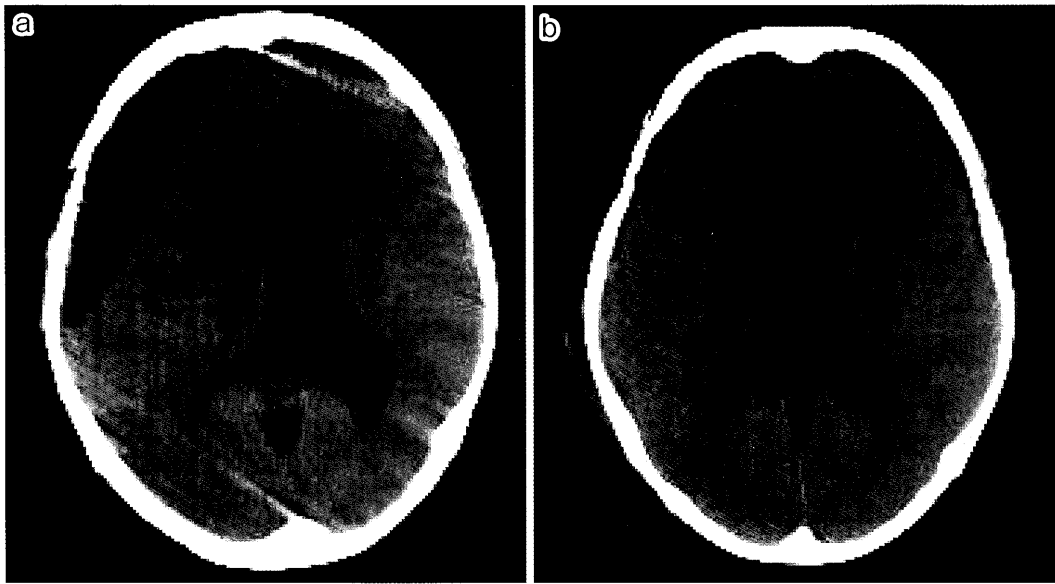


図1 術前 (a) と術後第1病日 (b) の頭部 CT 像
a : midline shift を伴う右側の subdural effusion を認める. b : 側脳室の拡大と対側の薄い subdural effusion を認めるが, midline shift は消失している.

た胃癌硬膜転移の1例を経験したので報告する.

症 例

患者：60歳女性.

主訴：心窩部痛, 嘔吐.

既往歴：特記すべきことなし.

家族歴：特記すべきことなし.

現病歴：食後の心窩部痛, 嘔吐が出現し, 3カ月で約10kgの体重減少があり近医を受診し, 幽門狭窄を伴うML領域の4型胃癌の診断で当院外科に入院した.

入院時現症：身長158cm, 体重38kg, 眼瞼結膜に貧血を認めた.

入院時血液生化学検査：軽度の貧血と低蛋白血症, 肝機能障害を認め, 腫瘍マーカー値の上昇を認めた (CA19-9: 62.4U/ml, CEA: 26ng/ml).

上部消化管造影検査：胃体部から幽門前庭部にかけて, 全周性の不整な狭窄像を認め, 4型胃癌と診断した.

上部消化管内視鏡検査：同部位にふくらみ不良で易出血性の不整な粘膜面がみられ, 生検病理組織では印環細胞癌と中分化型管状腺癌が混在してみられた.

胸腹部 CT 検査：胃角部から前庭部の胃壁は肥厚し, 所属リンパ節および大動脈周囲リンパ節の腫大を認めた. 肝転移や腹水はなかったが両側肺動脈血栓と腎下部の下大静脈内血栓の合併がみられた.

臨床経過：先述の血栓の合併をみたため, 右鎖骨下静脈から下大静脈内にフィルターを挿入し, ウロキナーゼとヘパリンによる抗凝固療法を施行した. 約2週間治療後, 突然のふらつきが出現し, その3日後に突然の意識レベル低下 (JCS III-100) と左不全片麻痺を認めた.

頭部 CT 検査：Midline shift を伴う右側の subdural effusion を認めた (図1a).

手術所見：非外傷性の硬膜下血腫と診断し, 緊急穿頭洗浄術および硬膜の生検を施行した. 頭蓋内圧は高く, 淡血性の貯留液が噴出した.

生検病理組織：硬膜血管内に異型の強い上皮様細胞の集積がみられ, 塞栓形成を認めた (図2a). CEA染色で陽性の腺癌細胞がみられ, 胃癌の硬膜転移と診断した (図2b).

手術後経過：術後, 意識レベルの著明な改善 (JCS I-1) と麻痺の消失を認めた. 術後第1病日では, 側脳室の拡大と対側の薄い subdural effusion を認めたが, midline shift は消失した (図1b). しかし, 術後第2病日に再度意識レベルは低下 (JCS III-100) し, 頭部 CT 検査で側脳室の拡大, 脳溝の不鮮明化を認めたため脳室ドレナージ術を施行した. その後, 播種性血管内凝固 (disseminated intravascular coagulation: DIC) を合併したため, AT-III およびメシル酸ガベキサートの投与を行った. しかしながら, DIC の改善はなく, 脳腫脹も進行し, 意識状態の改

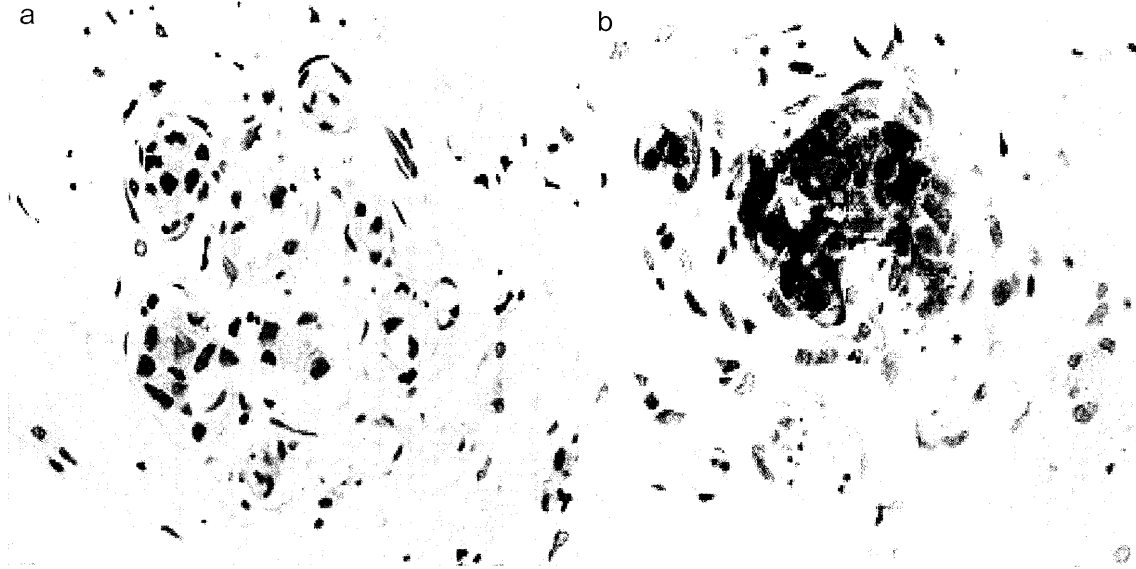


図2 生検病理組織像

a: HE染色で、硬膜血管内に異型の強い上皮様細胞の集積と塞栓形成を認める。

b: CEA染色で陽性の腺癌細胞がみられ、胃癌の硬膜転移と診断した。

善を得られないまま術後第13病日永眠した。

考 察

悪性腫瘍の硬膜転移は剖検例の10%にみられ、その頻度は乳癌、肺癌、悪性黒色腫、消化器系癌の順とされる²⁾。しかし、硬膜転移に関連した硬膜下血腫の発生はまれで、その頻度は剖検例でおよそ1.2%と報告されている¹⁾。1904年 Westenhoefferら³⁾が最初に報告し、原発巣は胃癌であった。橋口ら⁴⁾はこれら硬膜下血腫の報告例を分析し、原発巣は胃癌が多く、硬膜転移の頻度とは異なることを指摘している。また Kuniiら⁵⁾は51例を集計し、平均年齢59歳、男女比20:31とし、原発巣の半数以上は腺癌と報告している。自験例も胃癌で、組織型は印環細胞癌と中分化型管状腺癌が混在していた。

硬膜転移に伴う硬膜下血腫の発生機序に関して、Russelら⁶⁾は硬膜静脈内の腫瘍塞栓により血液還流障害が発生し、毛細血管の拡張と破綻を引き起こすためと報告している。自験例も硬膜血管内に腫瘍塞栓を認めており、同様の発症機序と考えられる。腫瘍塞栓の形成には動脈を介した経路と Batson's plexus を介した静脈性の経路が考えられるが⁷⁾、静脈弁をもたない後者は硬膜への転移経路として重要といわれる。また、硬膜下血腫の発生には、出血傾向、特にDICの合併が大きな誘引になると指摘されている¹⁾。自験例では、下大静脈血栓症に対し抗凝固療法を施行していたものの、出血傾向はなく、血腫を助長した可能性はあるが、発症の誘因とは考えに

くい。

自験例の初発症状はふらつきで、その3日後に意識障害を認めているが、報告例の73%では頭痛などの初発症状発現から7日以内に意識障害が出現している⁴⁾。その原因に急速に進行する頭蓋内圧亢進が考えられるが¹⁾、自験例でも緊急穿頭時に貯留液は噴出し、頭蓋内圧亢進がみられた。術後は家族との会話が可能なほどに意識状態が改善し、一時的な麻痺の消失も認めた。摂食も可能となったとする報告⁴⁾もみられるが、自験例では再度意識レベルは低下し、DICも合併した。

硬膜転移に伴う硬膜下血腫の予後については3週間以内の死亡が69%と報告されている⁴⁾。診断した時点で余命が短いことは明らかで、その治療に関して、特に手術療法については議論の余地が大きい。自験例では緊急穿頭洗浄術後、髄膜播種に伴う髄液還流障害から水頭症を発症し、著明な側脳室の拡大を認めた。脳室ドレナージ術を施行したが、DICを合併するとともに、頭蓋内圧亢進も進行し、脳ヘルニアにより死に至った。最終的に初回手術後13日という短期間で死亡し、胃癌に対する治療を考える余裕もなかった。金城ら⁸⁾はマンニトールやステロイドによる保存的治療が奏功した症例を報告しており、有意義な生命期間の延長に重点を置いた治療が最も肝要と考えられる。

結 語

胃癌で入院精査中に突然の意識障害を認め、硬膜

下血腫を発症した1例を経験した。緊急穿頭洗浄術および硬膜の生検を施行し、生検病理組織で胃癌の硬膜転移を認め、それに伴う硬膜下血腫と診断した。緊急穿頭洗浄術により一時的な病状の改善は得られたが術後第13病日に永眠した。本病態は急激な転帰をとる場合が多く、そのことを留意した治療が肝要である。

文 献

- 1) **Ambiavagar PC, Sher J:** Subdural hematoma secondary to metastatic neoplasm: Report of two cases and a review of the literature. *Cancer* **42**: 2015-2018, 1978
- 2) **平野朝雄, 北條俊太郎:** 中枢神経における転移性腫瘍について, 病理学よりみた解説, 第2部. *脳外* **8**: 599-603, 1980
- 3) **Westenhoeffer M:** Pachymeningitis carcinomatosa haemorrhagia interna productiva mit Colibacillosis agonalis. *Virchow Arch* **175**: 364-379, 1904
- 4) **橋口公章, 秦 暢宏, 吉開俊一ほか:** 悪性腫瘍硬膜転移に伴う硬膜下血腫の2症例. *脳神外ジャーナル* **12**: 564-569, 2003
- 5) **Kunii Naoto, Morita Akio, Yoshikawa Gakushi et al:** Subdural hematoma associated with dural metastasis. *Neurol Med Chir (Tokyo)* **45**: 519-522, 2005
- 6) **Russell DS, Cairns H:** Subural false membrane or hematoma (pachymeningitis interna hemorrhagica) in carcinomatosis and sarcomatosis of the dura mater. *Brain* **57**: 32-48, 1934
- 7) **Bergmann M, Puskas Z, Kuchelmeister K et al:** Subdural hematoma due to dural metastasis. *Clin Neurol Neurosurg* **94**: 235-240, 1992
- 8) **金城利彦, 六川二郎, 高良英一ほか:** 進行癌に続発した慢性硬膜下血腫3例の検討. *脳外* **17**: 763-768, 1989