東女医大誌　第74巻　第5号
頁　285～288　平成16年5月

報　告

広範な門脈腫瘍塞栓を形成したAFP産生胃癌の1例

[1]東京女子医科大学　消化器病センター内科
[2]同　附属東洋医学研究所
[3]長汐病院　内科

静間（シズマ）　徹（トオル）[1,3]・小幡（オバタ）　裕（ヒロシ）[1,3]・池田（イケダ）　郁雄（イクオ）[2]

（受理　平成16年3月17日）

A Case of Alpha-Fetoprotein Producing Gastric Carcinoma Complicated with Portal Venous Tumor Thrombosis

Toru SHIZUMA[1,3], **Hiroshi OBATA**[1,3] and **Ikuo IKEDA**[2]
[1]Institute of Gastroenterology and
[2]Institute of Oriental Medicine, Tokyo Women's Medical University
[3]Department of Internal Medicine, Nagashio Hospital

A 71-year-old male was admitted to Nagashio Hospital for examinations of anemia and ascites. Laboratory findings showed liver dysfunction and a high level of serum alpha-fetoprotein (AFP). An upper gastrointestinal series and endoscopy revealed Borrmann III type carcinoma in the stomach. Biopsy revealed well to moderately differentiated adenocarcinoma. Ultrasonography, computed tomography and magnetic resonance imaging showed hypovascular tumors in the bilateral lobes of the liver, and massive venous thrombosis in the portal trunk and intrahepatic portal vein. Conservative therapy was given, and the patient died 12 weeks after admission. A necropsy specimen of liver tumor revealed well to moderately differentiated adenocarcinoma, and immunohistochemical staining for AFP was positive. We concluded that portal venous thrombus formation had occurred due to liver metastasis from AFP-producing gastric carcinoma.

Key words: alpha-fetoprotein producing gastric carcinoma, portal venous tumor thrombosis

緒　言

門脈腫瘍塞栓の形成は，肝細胞癌では頻発するものの胃癌においては稀である．今回我々は，広範な門脈腫瘍塞栓を併発したalpha-fetoprotein（AFP）産生胃癌の1例を経験したので，若干の考察を加えて報告する．

症　例

患者：71歳，男性．

主訴：腹部膨満感，黒色便．

既往歴：1999年　脳梗塞．

家族歴：特記すべきことはない．

現病歴：2002年2月より上腹部痛・黒色便が出現し，次第に腹部膨満感が増悪したため，同年4月に当科に入院となった．

入院時現症：眼瞼結膜には貧血があり，眼球結膜に黄染はなかった．腹水および下腿浮腫を認めた．

入院時検査所見：Hb 9.3g/dl，AST 21U/*l*，ALT 9U/*l*，LDH 1,505U/*l*，Alp 890U/*l*，γ-GTP 164U/*l*であった．腫瘍マーカーはCEA 5.5ng/ml，AFP 89.7ng/mlで，AFPレクチン分画では，L2＋L3（L2とL3のバンドが分離されず）が89.9%であった．

上部消化管造影検査：胃体上部から前庭部に不整な隆起性病変が認められた（図1）．

上部消化管内視鏡検査：胃体上部から前庭部の小彎～後壁側に，境界不明瞭な周堤を伴う広範な潰瘍性病変が認められ，Borrmann 3型胃癌と考えられた（図2）．生検所見は高～中分化型腺癌（AFP染色では陰性）であった．また食道胃静脈瘤は認めなかった．

腹部超音波検査：肝後区域に径7cm大の境界不

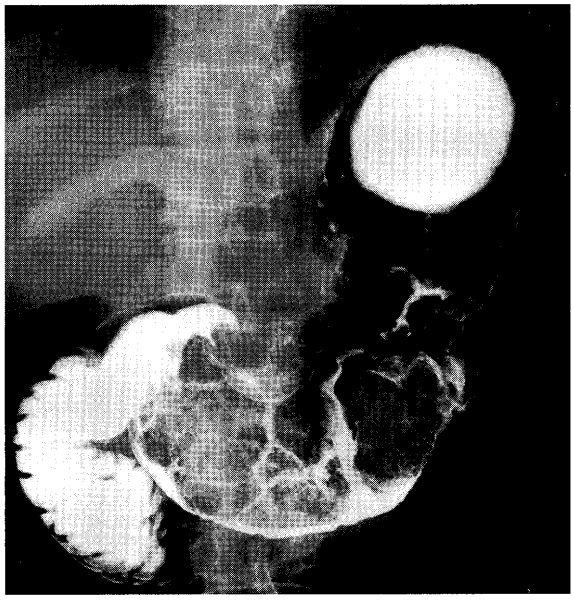

図1　上部消化管造影検査

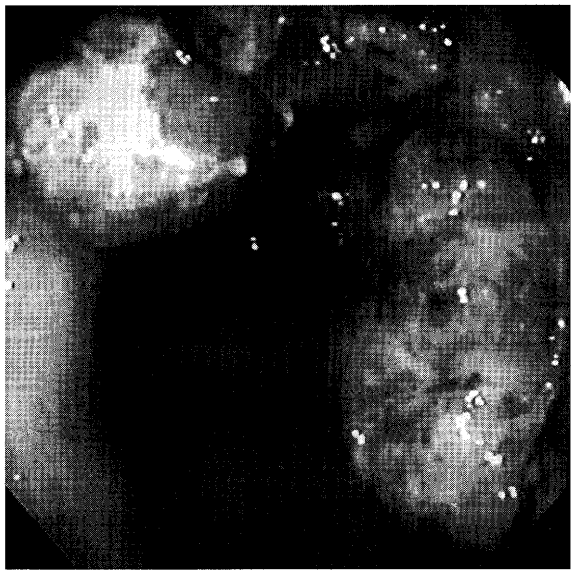

図2　上部消化管内視鏡検査
胃体上部から前庭部の小彎～後壁側に，周堤を伴う広範な潰瘍性病変が認められた（図は前庭部）．

明瞭な混合エコーの腫瘤と，肝 S4 に径 1.5cm 大の低エコー腫瘤が認められた．また門脈本幹から左右の 2 次分枝にかけては，門脈塞栓（図 3）が認められた．

腹部 CT 検査：胃壁の肥厚，腹水を認め，肝後区域・肝 S4 の腫瘤および門脈塞栓とも造影効果はみられなかった．また門脈の腹側には側副血行路が認められた（図 4a，b）．

腹部 MRI 検査：T1 強調画像では，肝後区域・肝 S4 の腫瘤および門脈塞栓とも低信号域であった．また矢状断では，門脈塞栓と肝後区域の腫瘤とは連続性が認められた（図 5a，b）．

図3　腹部超音波検査
門脈塞栓が認められた（図は門脈左枝）．

図4　腹部 CT 検査
肝後区域・肝 S4 の腫瘤および門脈塞栓とも造影効果は認められなかった（a，b）．また門脈の腹側には，側副血行路がみられた（b）．

腹水穿刺所見：漏出性で，細胞診では class II であった．

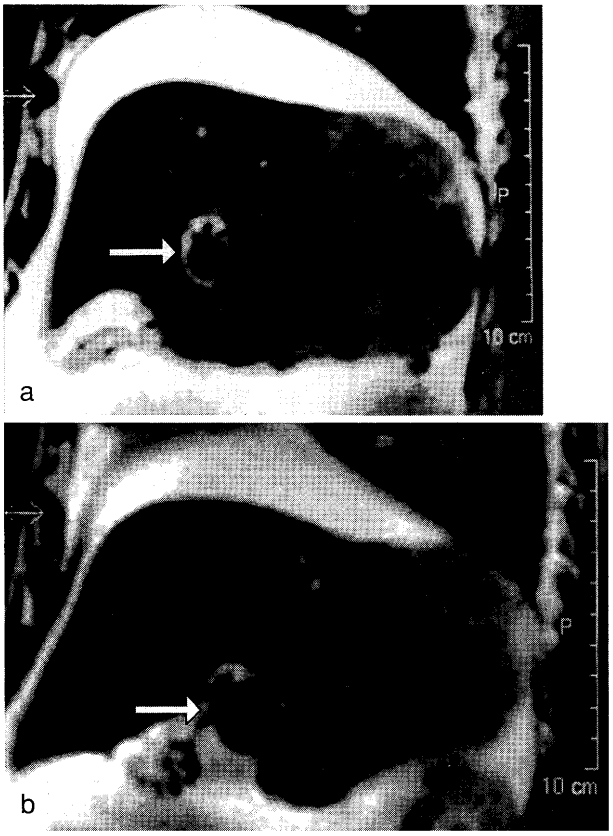

図5 腹部MRI検査
矢状断（T2強調画像）では，肝後区域の腫瘤と門脈塞栓（矢印）とは連続性が認められた（a，b）．

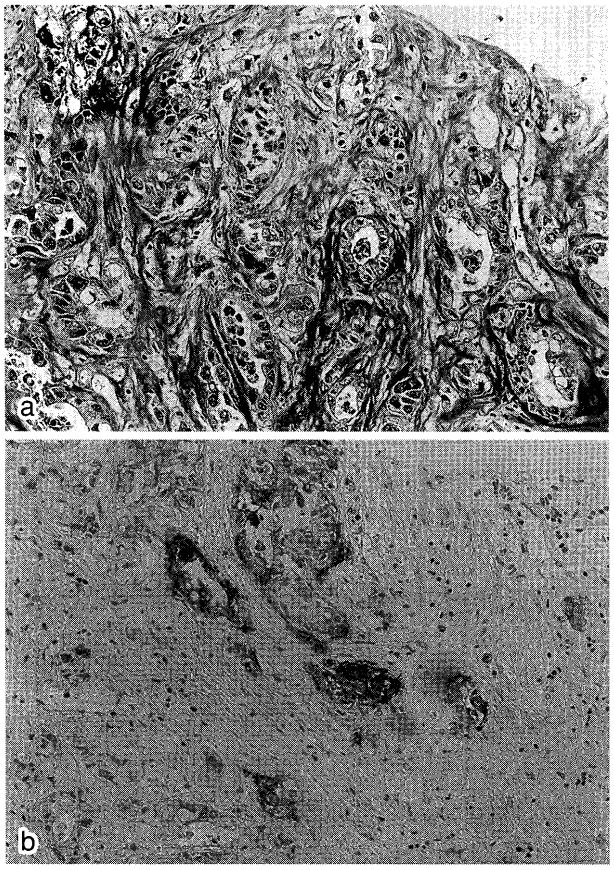

図6 Necropsy組織所見
腺管構造を認め，高～中分化型腺癌（a）であった（エラスチカワンギーソン染色）．またAFP染色では陽性を示した（b）．

入院後経過：保存的療法を施行したが，門脈塞栓の進展により入院12週後に死亡した．遺族の承諾が得られたため，肝後区域の腫瘤よりnecropsyを施行したところ，胃と同様の高～中分化型腺癌（肝様腺癌の所見は認めなかった）であり，胃癌の肝転移巣と推測された．またAFP染色では陽性を示した（図6a，b）．

これらの所見より，AFP産生胃癌の肝転移および門脈腫瘍塞栓と診断された．

考　察

胃癌における門脈腫瘍塞栓の形成は稀であり，Takayasuら[1]は門脈腫瘍塞栓を併発した胃癌症例は，進行胃癌1949例中1例も認めなかったことを報告している．

また著者らが検索した限り，門脈腫瘍塞栓を形成した胃癌の本邦報告例（1983～2003年10月・自験例を含める）は88例であり，男女比は69：13で，Borrmann 2・3型が81.8%（63/77）を占め，肝転移を伴う症例は64.9%（50/77）であった．

なおAFP産生胃癌については，確立された定義はない[2)3)]とされ，主たる診断の根拠としては，血清AFPが高値を示し，胃癌の消長と相関すること，免疫染色で癌細胞内にAFPの局在を証明できることが挙げられている[3)4)]．またAFP産生胃癌においては，原発巣でAFP染色が陰性であっても，転移巣では陽性を示す症例もあるとされている[4)5)]．

自験例では血清AFPが高値で，既存の肝疾患は認めておらず，原発巣の生検組織ではAFP染色は陰性であったものの，肝転移巣では陽性を示しており，AFP産生胃癌と診断された．

なお自験例で原発巣のAFP染色が陰性であった理由としては，AFP産生細胞はび漫性よりは散在性に認められることが多い[4)5)]とされ，採取された組織によってはAFP染色で必ずしも陽性にならない可能性がある[3)6)～8)]こと，AFP産生量が少なかったこと，等も考えられる．

また自験例では，最終的な血清AFP値（入院2ヵ月後）は171.1ng/mlと著明な高値ではなかったが，AFP産生胃癌の中でも肝様腺癌ではAFPが著

明な高値であることが少なくないものの，肝様腺癌を含まないAFP産生胃癌では，数十～数百ng/mlであることが多い[6]とされ，自験例でも肝様腺癌の所見は認めなかった．

なお血清AFPの高値例がAFP産生胃癌とは限らない[2]ことや，AFP値が正常範囲であってもAFP産生胃癌を否定できない[9]ことから，門脈腫瘍塞栓を形成した胃癌におけるAFP産生胃癌の頻度については不明であるが，我々の集計では，門脈腫瘍塞栓を併発した胃癌症例中67.4%（31/46）でAFPが高値を示しており，AFP産生胃癌が胃癌全体の1.2～15%の頻度[3)4)8)～11)]であることを考慮すれば，AFP産生胃癌では門脈腫瘍塞栓を形成し易い可能性が考えられる．

また胃癌症例において門脈腫瘍塞栓が形成される機序としては，胃癌が直接門脈内に浸潤し形成，肝転移巣から門脈内に浸潤し形成，門脈腫瘍塞栓を併発した肝細胞癌との合併，等が考えられている[12]．自験例では画像検査で，肝転移巣と門脈塞栓とは連続性が認められており，肝転移巣から門脈内に浸潤し，門脈塞栓が形成された可能性が高いと推測された．

結　語

今回我々は，広範な門脈腫瘍塞栓を併発したAFP産生胃癌の1例を経験したので報告した．

文　献

1) **Takayasu K, Tajiri H, Noguchi M et al**: Imaging diagnosis of portal tumor thrombus secondary to gastric cancer. Gastrointest Radiol **14**: 161–163, 1989
2) **Umekawa Y, Watanabe M, Ikeda S et al**: Alpha-fetoprotein-producing early gastric cancer accompanying liver cirrhosis: A case report. J Gastroenterol **29**: 66–70, 1994
3) **篠原　剛，寺崎正起，岡元恭和ほか**：AFP産生胃癌の臨床病理学的経験．癌の臨　**47**: 183–186, 2001
4) **細川浩一，近藤　仁，吉森正喜**：AFP産生胃癌．日臨（別冊　消化管症候群　上巻）: 234–237, 1994
5) **上原克昌，宮本幸男，泉雄　勝ほか**：胃癌におけるAFPの意義．癌の臨　**32**: 887–893, 1986
6) **石倉　浩，水野一也，社本幹博ほか**：胃の肝様腺癌：疾患単位の提唱とその臨床病理学的特性．胃と腸　**22**: 75–83, 1987
7) **江口英利，矢野外喜治，安田直史ほか**：多彩な分化能を呈したAFP産生胃癌の1例．日臨外医会誌　**58**: 1245–1249, 1997
8) **石原　省，柳澤昭夫，高橋　孝**：早期胃癌肝転移例におけるα-fetoprotein産生能の臨床病理学的，免疫組織学的検討．日消外会誌　**32**: 2314–2319, 1999
9) **Chang YC, Nagasue N, Abe S et al**: Comparison between the clinicopathologic features of AFP-positive and AFP-negative gastric cancers. Am J Gastroenterol **87**: 321–325, 1992
10) **高橋　豊，磨伊正義，荻野知己ほか**：AFP産生胃癌の臨床病理学的検討—胃癌におけるAFPの意義—．日外会誌　**88**: 696–700, 1987
11) **Hyodo T, Kawamoto R**: Double cancer of the stomach, one AFP-producing tumor. J Gastroenterol **31**: 851–854, 1996
12) **尾関　豊，鬼束惇義，松本興治ほか**：門脈腫瘍塞栓を形成した胃癌の1例．日消病会誌　**85**: 2255–2260, 1988