東女医大誌　第71巻　第11・12号
頁　828～831　平成13年12月

症例報告

腹腔鏡下手術による診断・治療が有効であったメッケル憩室症の2例

東京女子医科大学　医学部　第二外科学（主任：亀岡信悟教授）
*朝霞台中央総合病院　外科

中澤　哲・矢野　美弥*・藤田　竜一*
村田　順*・呉　兆礼・亀岡　信悟

（受付　平成13年7月2日）

緒　言

胎生期の卵黄腸管の遺残であるメッケル憩室に臨床現場ではしばしば遭遇することがある．今回われわれは腹腔鏡を使用し，診断・治療に有効であったメッケル憩室の2症例を経験したので文献的考察を加え報告する．

症　例

症例1：15歳男性．

主訴：腹痛，嘔吐．

既往歴，家族歴：特記すべきことはない．

現病歴：昼食摂取後，腹痛が出現し近医を受診したが軽快せず，翌日当科を紹介され，イレウスの診断で入院となった．

来院時現症：腹部は平坦かつ軟で全体に軽度の圧痛を認めた．

来院時血液検査所見：貧血や炎症所見など異常値は認められなかった．

来院時画像診断：腹部単純X線では少量のニボーを形成する小腸ガスを認めたが骨盤内にはほとんどガスを認めなかった（図1）．

下部消化管造影検査：大腸は正常であり腸重積・腫瘍・異物等，閉塞や狭窄の所見はなかった．

骨盤造影CT：骨盤内に限局し，腸液の充満した拡張腸管を認めた（図2）．腸管壁は造影されており，また腹水も少量存在した．

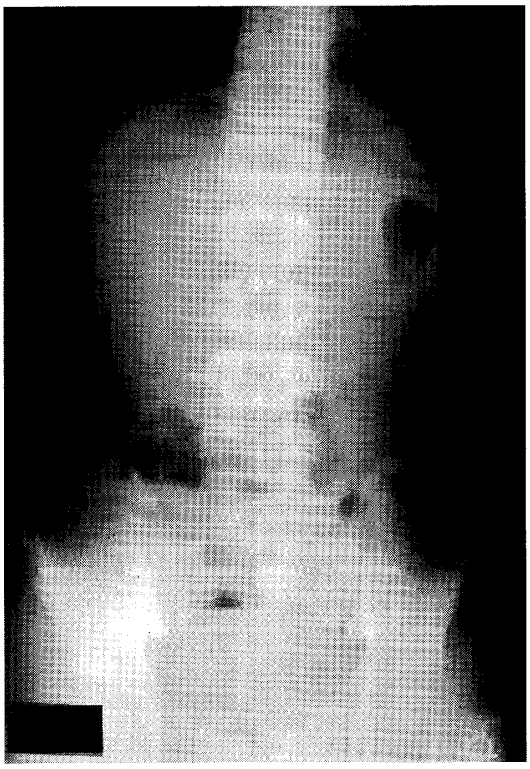

図1　症例1の腹部単純X線
骨盤外に少量のニボーを形成する小腸ガスを認める．

以上より内ヘルニアによる絞扼性イレウスを疑い，診断目的で腹腔鏡下手術を施行した．

Satoru NAKAZAWA, Miya YANO*, Ryoichi FUJITA*, Jun MURATA*, Yoshihiro KURE and **Shingo KAMEOKA**〔Department of Surgery II, Tokyo Women's Medical University, School of Medicine, *Department of Surgery, Asaka-dai Central General Hospital〕：Usefulness of diagnoses and therapy by laparoscopic surgery: two cases of Meckel's diverticulosis

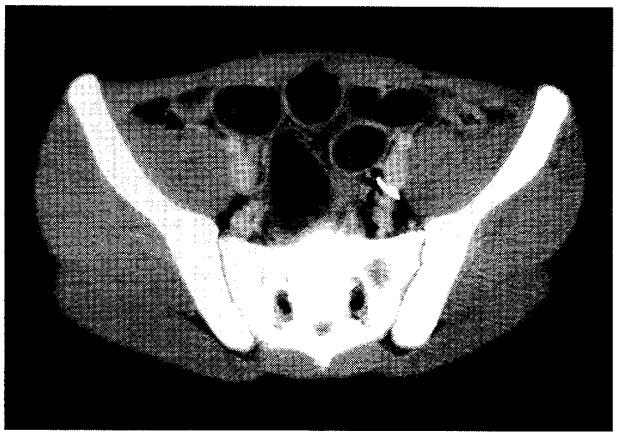

図2　症例1の骨盤造影CT
腸液の充満した拡張腸管を認め，骨盤内に限局している．

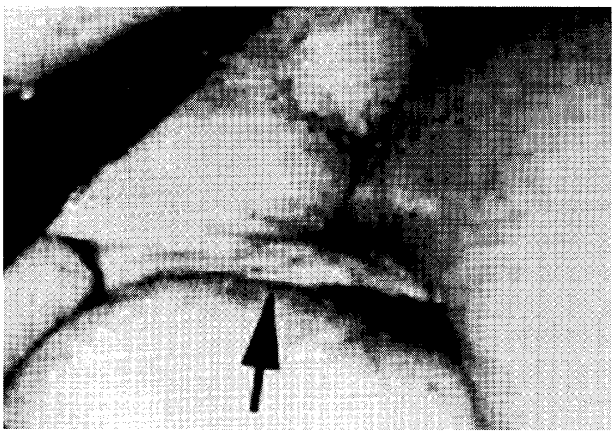

図3　症例1の腹腔内術中写真
腸間膜より延びる索状物を認め，腹壁側に血流障害のない拡張した絞扼腸管を認める．

手術所見：臍下部にカメラ用の12mmトロッカーを挿入し腹腔内観察後，左右の下腹部に鉗子用の5mmトロッカーを留置した．腹腔内に癒着や虫垂炎等，炎症所見はなかった．臍下直下に腸間膜より延びる索状物を認め，絞扼された拡張腸管を確認した(図3)．索状物は臍下直下であったため12mmトロッカーを抜去し筋鉤で視野展開，直視下に索状物を確認した．直角鉗子を用いて結紮後その糸を把持し挙上したところ腸間膜対側にメッケル憩室を認めた(図4)．手術は憩室を切除し終了とした．

病理学的所見においてもメッケル憩室，mesodiverticular vascular bandと診断された．

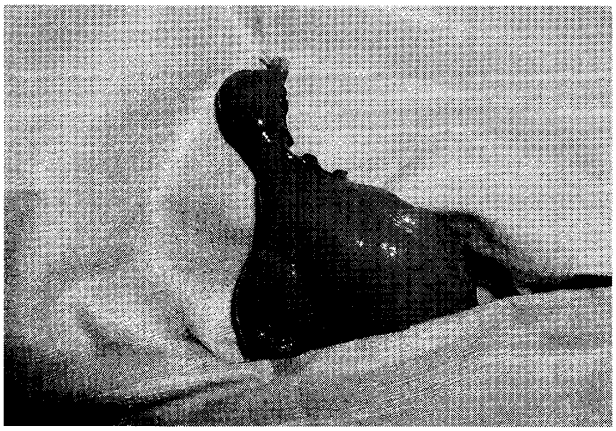

図4　症例1の術中写真
臍下の創部より挙上したメッケル憩室．先端部は結紮したmesodiverticular vascular band.

症例2：20歳，男性．

主訴：下血，呕気．

既往歴，家族歴：特記すべきことはない．

現病歴：下血，呕気出現し，動悸・息切れも加わったため来院した．消化管出血を認め，精査加療目的で入院となった．

来院時現症：頻脈（110回/分）で，眼瞼結膜貧血があり，腹部平坦かつ軟で自発痛，圧痛は認められなかった．直腸診で黒色便の付着を認めた．

来院時血液検査所見：赤血球180×10^4/ml，ヘモグロビン5.4g/dlと高度貧血を認めたが，その他血小板や生化学，凝固系には異常は認められなかった．

上部，下部内視鏡検査：回腸末端を含め出血の原因となる明らかな所見は認められなかった．そのためメッケル憩室，小腸潰瘍，腫瘍，動静脈奇形などによる小腸からの出血を疑い，下記検査を施行した．

腹部血管造影検査：腹腔動脈，上・下腸間膜動脈いずれにおいても明らかな出血源は同定できなかった．

99mTcO^4-pertechnetateシンチグラフィー：右外腸骨動脈近傍に集積するhot spotを認めた(図5)．

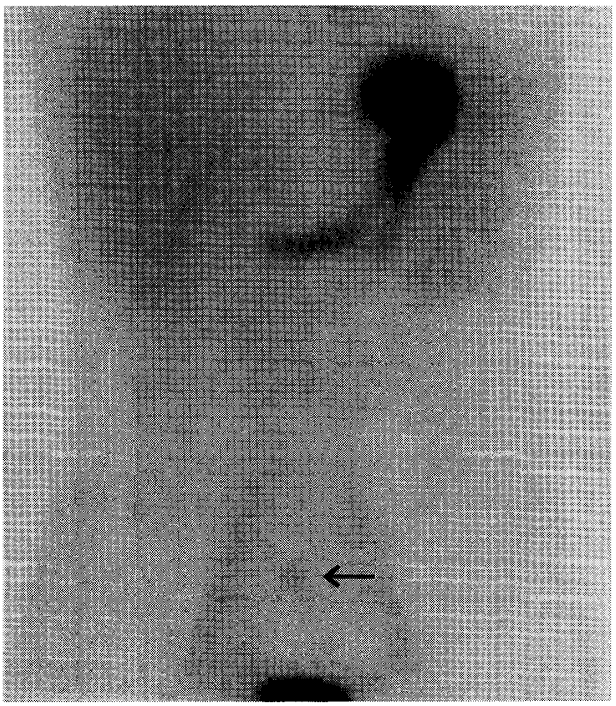

図5 症例2の99mTcO4-シンチグラフィー
右外腸骨動脈付近に hot spot を認める.

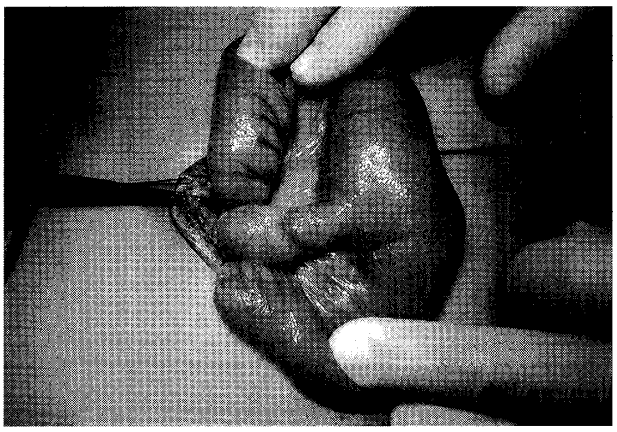

図6 症例2の術中写真
腸管膜対側のメッケル憩室は炎症性に腸間膜へ癒着していた.

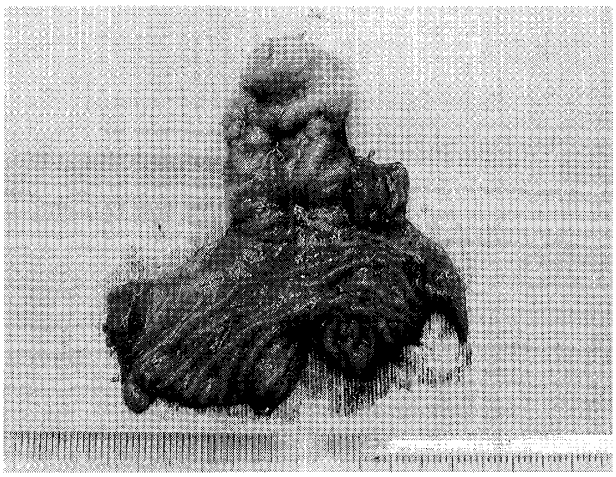

図7 症例2の摘出標本
メッケル憩室内腔入口部は狭く異所性胃粘膜の存在と先端部には浅い潰瘍を認めた.

小腸造影：明らかな狭窄，壁不整，憩室等は認めなかった.

以上より小腸造影では明らかに認めなかったもののメッケル憩室の異所性胃粘膜による潰瘍出血を強く疑い，腹腔鏡による手術を行った.

手術所見：臍下にカメラ用の12mmトロッカーを挿入し腹腔内観察したが癒着，炎症等の所見はなく小腸を創部より挙上し，回盲部より辿ったところ約70cmの部位の腸間膜対側にメッケル憩室を認めた(図6)．異所性胃粘膜の存在を強く疑ったため手術は回腸部分切除とした.

標本写真：入口部が非常に狭い憩室で，大きさは25×15mmであった．異所性胃粘膜を認め先端に潰瘍を認めた(図7)．病理学的にも同様の所見であった.

考　察

中腸と卵黄嚢を結ぶ卵黄腸管は胎生4週目に発生し6～7週目には完全に消失するが[1]，腸管側の遺残したものをメッケル憩室と呼ぶ[2]．剖検例の約1%に存在すると言われ，多くは生涯無症状のまま経過する．しかし有症状を呈する合併症は15

表 メッケル憩室によるイレウスの分類[6]

1. Meckel 憩室の内翻，またはこれを先進部とする腸重積
2. 憩室先端から腹壁へ達する索状物(卵黄靱帯遺残)による
3. 卵黄靱帯を中心とする捻転
4. Meckel 憩室自体の捻転
5. Meckel 憩室自体による絞扼
6. Mesodiverticular vascular band による絞扼
7. ヘルニア嚢への Meckel 憩室の嵌頓(Littere's hernia)
8. Meckel 憩室炎により他腸管に癒着し絞扼されたもの[7]

(Amoury：1986[6] より)

～25%と報告されている[3]．内訳として金田ら[4]の報告によれば腸閉塞，出血，腸重積，憩室炎等の順に頻度が多く，そのほとんどは急性腹症として来院する[5]．また20歳以下の若年者に多いことも特徴の一つとされている．

メッケル憩室による腸閉塞においてAmoury[6]の分類（表）が比較的新しく，mesodiverticular vascular bandによるものは中でも最も多い頻度とされている[2]．これらの分類に挙げられた全ては緊急手術が必要であるが，腹腔鏡下による手術報告例は検索した限り認めなかった．

腹腔鏡下手術は内ヘルニアによるイレウスを疑う時はもちろんのこと，若年者においても積極的に行うべき手技と考えられた．またメッケル憩室の異所性胃粘膜による潰瘍出血例において，小腸造影，腹部血管造影検査で異常所見がなくても，シンチグラフィーを用いた診断が可能となり，同様な腹腔鏡下手術報告例もある[8)9]．腹腔鏡下手術はシンチグラフィー陰性例[10]においても，低侵襲・在院期間の短縮・美容形成など長所が多く，また手技も比較的容易なことから診断・治療を目的としたメッケル憩室合併症例に対しても第一選択の手術手技と考えられる．

われわれの反省点としては，回盲部より約1m間に多い好発部位を考慮すると，右下腹部にカメラ用トロッカーを挿入し検索した方が手技的に容易であったと考えられた．

結　語

比較的稀な絞扼性イレウスで発症したメッケル憩室のmesodiverticular vascular bandと下血を呈した異所性胃粘膜合併のメッケル憩室の腹腔鏡下手術例を経験した．

若年者を含め手術既往のないイレウスに遭遇した場合，腹腔鏡による診断が有意義と考えられた．また腹腔鏡はメッケル憩室の外科的診断，治療の第一選択手技であると考えられた．

文　献

1) **Trimingham HL, McDonald JR**: Congenital anomalies in the regions of the unbilicus. Surg Gynecol Obstet **80**: 152–163, 1945
2) **浜野恭一，亀岡信悟，中島清隆ほか**：小腸憩室症の病態と治療．外科治療　**58**: 297–305, 1988
3) **田中早苗，折田薫三，国米欣明ほか**：Meckel憩室—本邦報告例444例の統計的考察を中心に—．外科治療　**13**: 818–826, 1971
4) **金田　真，山本俊雄，矢野隆嗣ほか**：Meckel憩室のmesodiverticular vascular bandにより絞扼性イレウスを来した1例．外科診療　**31**: 300–304, 1989
5) **山本　弘，西　寿治，大浜用克ほか**：Meckel憩室合併症の検討—特に急性腹症を中心として—．小児外科　**27**: 642–648, 1995
6) **Amoury RA**: Meckel's diverticulum. Pedatric Surgery Vol 2, 4, (Kenneth J et al eds) pp859–867, Mecdical Publishers Chicago (1986)
7) **花城徳一，石川正志，西岡将規ほか**：急性虫垂炎と同時期に発症したMeckel憩室によるイレウスの1例．日臨外会誌　**61**(9)：2372–2376, 2000
8) **森岡大介，若杉純一，吉田謙一ほか**：大量出血を伴った成人Meckel憩室の一例．日臨外会誌　**59**(4)：1010–1014, 1998
9) **山内　孝，宗田滋夫，根津理一郎ほか**：大量下血にて発症した成人Meckel憩室の1例．日臨外会誌　**61**(9)：2386–2390, 2000
10) **芦塚修一，佐伯守洋，本名敏郎ほか**：小児メッケル憩室下血例の検討—$^{99m}TcO^{4}$-シンチグラフィーによる異所性胃粘膜の検索を中心に—．日小児外会誌　**32**: 717–720, 1996