・重症度別の初期治療法選択の実状および院内予後について検討したので報告する.

一過性にBrugada様心電図波形やQT延長を呈した心室細動の1例

(仙台循環器病センター)
藤森完一・高本　知・米村文雄・
平田直美・藤井真也・谷崎剛平・
辺　泰樹・谷野俊輔・内田達郎

症例は19歳男性.特記すべき既往歴,家族歴はない.数日前より市販の感冒薬を服用していた.平成12年2月19日,競歩の練習中突然めまいを訴え,その数分後地面に倒れている状態で発見された.心肺停止状態で,同僚が直ちに心肺蘇生術を開始し,救急車を要請した.モニター上心室細動を認め,電気的除細動により洞調律化され,当院に搬入された.入院時意識不明で,血圧106/-mmHg(触診),心エコーは正常であった.第3病日に後遺症なく回復した.入院中は,心室性不整脈は認めず,EPSでも不整脈は誘発されなかったが,モニター上一過性にBrugada様心電図波形の出現と,同波形のない時に一過性のQT延長を認めた.同一症例でBrugada様心電図波形とQT延長を一過性に呈したため,Brugada症候群かQT延長症候群かの鑑別が困難であった心室細動症例を経験したので報告する.

両大血管下心室中隔欠損症に合併したバルサルバ洞動脈瘤の成人2例

(大阪市立総合医療センター循環器内科)
長嶋道貴・大塚雅人・周藤弥生・
新里拓郎・蘆田欣也・小林　誠・
山下　啓・坂上祐司・成子隆彦・
伊藤　彰・土師一夫
(同　心臓血管外科)
文元建宇・高梨秀一郎・清水幸宏

当院で最近経験した,両大血管下心室中隔欠損症(subarterial VSD)に合併したバルサルバ洞動脈瘤の成人2例を報告する.

〔症例1〕28歳,男性.乳児期にVSDと診断され,保存的に観察されていた.再精査目的で当院に入院となった.胸骨左縁第3肋間に収縮期および拡張期心雑音が聴取された.経食道心エコー図上,右室側に瘤状に突出した右冠動脈洞,直下の左—右室短絡血流および大動脈弁逆流が観察された.

〔症例2〕40歳,女性.乳児期にVSDと診断され,保存的に観察されていたが,急性肺水腫で当院に入院となった.胸骨左縁第3肋間に連続性心雑音が聴取された.経胸壁心エコー図上,瘤状に突出した右冠動脈洞と同部の交通孔を介した大動脈—右室短絡血流が観察された.バルサルバ洞動脈瘤破裂と診断し,緊急手術となった.術中に観察された肺動脈弁下VSDの閉鎖術とバルサルバ洞修復術を施行した.

AMIに対するprehospital IVT(+rescue PTCA)の有用性について

(済生会熊本病院心臓血管センター)
小林　弘・堀内賢二・中尾浩二・
田山信至・横山真一郎・澤村匡史・
堀端洋子・田北親譜・古山准二郎・
庄野弘幸・本田　喬

〔目的〕AMIに対するprehospital IVTの有用性を検討すること.

〔対象と方法〕1994年10月～1999年8月までに,年齢80歳以下,発症6時間以内に近医を受診し,かつ当院までの搬送時間が30分以上を要するAMI症例のうち,prehospital IVTを施行した43例(pre-IVT群)を対象とし,同時期に同じような条件でprimary PTCAを行った58例(P-A群)と比較検討した.pre-IVT群では全例tPAを投与されていた.当院入院後全例にCAGを施行し,TIMI 2以下では原則rescue PTCAを追加した.

〔結果〕発症からtPA投与までの平均時間は2.7±1.4時間であった.両群間で発症からCAG開始までの時間は差がなかった(pre-IVT群5.0±1.5時間,P-A群4.6±2.5時間).pre-IVT群でrescue PTCAを施行したのは22例(51.2%)で,primary,rescue PTCAとも初期成功率は100%であった.輸血を要した出血,急性冠閉塞,心臓死等の合併症は両群間で差はなかった.また心破裂はpre-IVT群0例,P-A群3例であったが統計学的には差は認められなかった.pre-IVT群はP-A群に比しnon QMIが有意に多く(13例(30.2%)vs 8例(13.8%),$p<0.05$),このうち9/13例がpre-IVT単独であった.最大CK値は,両群間で差はみられなかったものの,IVT単独群ではP-A群に比べて有意に低値であった(2,522±2,101 vs 4,489±3,679,$p<0.05$).

〔総括〕pre-IVT群では早期に再灌流が得られることからQMIを回避できる可能性が示唆された.搬送に時間がかかる症例ではrescue PTCAを踏まえたprehospital IVTが有用と考えられた.

急性心筋梗塞の長期予後

(榊原記念病院循環器内科)

桃原哲也・住吉徹哉

〔目的〕当院に入院したAMIの長期予後をKillip分類別に調査し明らかにすること.

〔対象と方法〕1987年4月から1997年3月に入院した1,505例のAMIのうち外国人を除いた1,486例を対象とした. 男性1,112例, 女性374例. 平均年齢65.3歳(男性63.2歳, 女性71.7歳). 入院時のKillip分類では, 1型1,180例, 2型133例, 3型107例, 4型66例であった.

〔結果〕①観察期間は5.0±1.1年, 追跡率は96%であった. 追跡期間の死亡は306例, 追跡不能は62例であった. ②入院時からの生存曲線を図に示す.

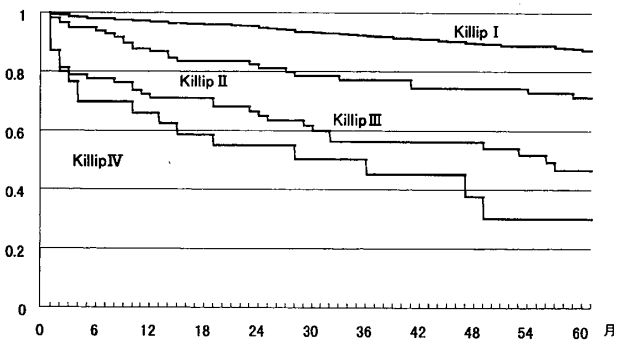

長期生存曲線—Kaplan-Meier—

〔結語〕急性期の心不全の重症度は院内予後のみならず長期予後にも関与していることが示唆された.

大動脈弁輪径4.3cmにStanford A型大動脈解離を生じたMarfan症候群の1治験例

(東女医大心研循環器内科)　弓野　大・迫村泰成・谷本京美・長嶋浩貴・青鹿佳和・市川健一郎・笠貫　宏
(同　循環器外科)　青見茂之・小柳　仁

Marfan症候群は遺伝性の結合織異常疾患で血管の脆弱性から病変の進行が早く, 手術適応基準の設定が困難である. 症例はMarfan症候群の34歳女性. 1998年10月初診時, 心エコー上大動脈弁輪拡張症(AAE) 4.2cm, 大動脈弁閉鎖不全症(AR)はない. 1999年11月AAE 4.3cmであった. 若年女性で, 高血圧もなくAAE径より手術時期尚早と考え6カ月後経過観察とした. 2000年3月8日突然胸背部痛が出現した. 胸部CT上, 上行大動脈～両側総腸骨動脈の解離を認めた. エコー上AAE 4.8cm, 軽度のARと心嚢液を認め, 緊急手術(Betall+hemiarch)を施行した. entryは拡大のない弓部に認められた. 本症例はAAE 5cm以下で解離をきたした点で経過観察, 手術適応上重要な症例と考え報告した.