〔東女医大誌　第66巻　第12号
頁 1186—1190 平成8年12月〕

症例報告

閉鎖孔ヘルニアの4例の検討と本邦の過去3年間の集計

東京女子医科大学附属第二病院外科（指導：梶原哲郎教授）
平野（ヒラノ）　明（アキラ）・加藤（カトウ）　博之（ヒロユキ）・高橋（タカハシ）　直樹（ナオキ）・遠藤（エンドウ）　俊吾（シュンゴ）
小川（オガワ）　健治（ケンジ）・芳賀（ハガ）　駿介（シュンスケ）・梶原（カジワラ）　哲郎（テツロウ）

（受付　平成8年8月14日）

緒　言

閉鎖孔ヘルニアは，やせ型の高齢女性に好発する術前診断の難しい疾患である．

われわれは最近4例の閉鎖孔ヘルニアを経験し，その術前診断にCTが有用であったので報告する．また1992年から1994年までの3年間の本邦報告84例に自験例の4例を加えた計88例を集計し若干の文献的考察を加えた．

症　例

症例は当科で経験した閉鎖孔ヘルニアの4例である．

症例1：82歳，女性

主訴：心窩部痛，嘔気，嘔吐．

現病歴：平成6（1994）年5月16日嘔気，心窩部痛が出現したため近医を受診し同日上部消化管造影検査を施行された．しかし検査後バリウムの排泄がなくイレウスの診断で入院したが保存的治療にて改善を認めず，5月24日当科紹介となった．

既往歴：19歳時　虫垂切除術，69歳時　胆嚢摘出術．

分娩歴：なし．

入院時現症：身長141cm，体重34kg．腹部は膨隆し腸蠕動の亢進を認めた．なおHowship-Romberg徴候（以下HRSと略す）は陰性であった．

腹部単純X線所見：上部消化管造影検査後のため，拡張した小腸内に多量のバリウムを認め，さらに小腸のガス像と鏡面形成を認めた．

骨盤部CT所見：左恥骨筋・外閉鎖筋間に腫瘤影を認めた（図1）．CT所見より左閉鎖孔ヘルニアによるイレウスと判断し同日開腹術を施行した．

手術所見：イレウスの原因は回盲弁より80cm口側の回腸が左閉鎖孔内にRichter型に嵌頓したためであった．イレウスを解除し閉鎖孔の壁側腹膜を結節縫合してヘルニア門を閉鎖した．

術後経過：経過良好にて術後第14病日に退院した．

症例2：77歳，女性

主訴：嘔気，嘔吐，下腹部痛．

現病歴：平成6（1994）年11月20日より嘔気・嘔吐が出現し近医に入院したが，下腹部痛も出現

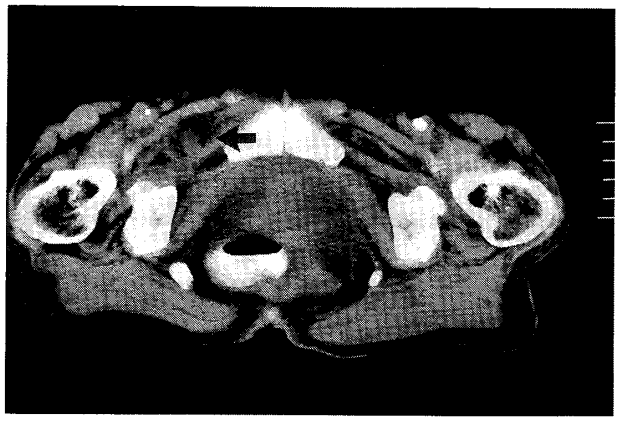

図1　骨盤部CT（症例1）
左恥骨筋・外閉鎖筋間に腫瘤影を認めた．

Akira HIRANO, Hiroyuki KATO, Naoki TAKAHASHI, Shungo ENDO, Kenji OGAWA, Shunsuke HAGA and Tetsuro KAJIWARA〔Department of Surgery, Tokyo Women's Medical College Daini Hospital〕: Four cases of obturator hernia : a review of 88 cases in Japan

図2　骨盤部CT（症例2）
右恥骨筋・外閉鎖筋間に腫瘤影を認めた．

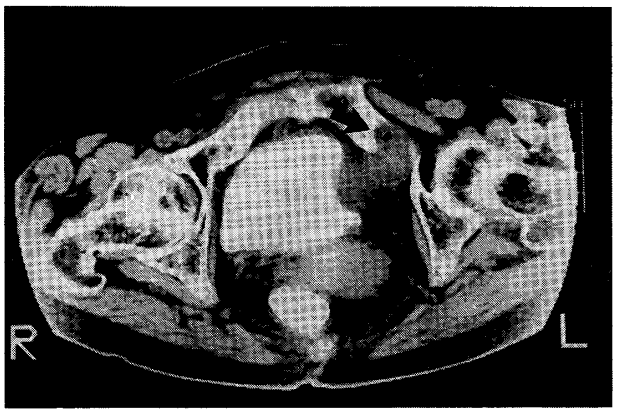

図3　骨盤部CT（症例3）
左恥骨筋・外閉鎖筋間に腫瘤影を認めた．

したため，11月24日当科紹介となった．

既往歴：50歳時　慢性関節リウマチ，74歳時胃潰瘍．

分娩歴：なし．

入院時現症：身長146cm，体重33kg．腹部は著明に膨隆し，下腹部全体に圧痛を認めた．HRSは陰性であった．

腹部単純X線所見：鏡面形成を伴う小腸ガスを多量に認めた．

骨盤部CT所見：右恥骨筋・外閉鎖筋間に腫瘤影を認めた（図2）ため11月27日開腹術を施行した．

手術所見：回盲弁より4cm口側の回腸が右閉鎖孔にRichter型に嵌頓していた．これを解除し，壁側腹膜を結節縫合した．

術後経過：術後に大腸炎を併発したが保存的に軽快し，術後第22病日に他院に転院となった．

症例3：80歳，女性

主訴：嘔気，嘔吐，腹満感．

現病歴：平成6（1994）年12月24日より主訴が出現し近医入院，イレウス管にてもイレウスの改善が認められないため，精査加療目的に当科紹介となった．

既往歴：65歳時　変形性膝関節症．

分娩歴：2回．

入院時現症：身長140cm，体重42kg．腹満，圧痛等を認めず，HRSは変形性膝関節症のため不明であった．

腹部単純X線所見：鏡面形成は認めないものの小腸ガスを認めた．

骨盤部CT所見：左恥骨筋・外閉鎖筋間に腫瘤影を認めた（図3）ため1月11日開腹術を施行した．

手術所見：回盲弁より40cm口側の回腸が左閉鎖孔にRichter型に嵌頓しており，嵌頓腸管の壊死を認めたため，小腸切除術を施行した．

術後経過：経過良好にて術後第24病日に退院となった．

症例4：83歳，女性

主訴：嘔気，嘔吐，上腹部痛．

現病歴：平成7（1995）年3月11日に上腹部痛が出現，その後，嘔気・嘔吐も出現したため，3月15日に近医に入院したが，保存的治療にて改善しないため3月20日当院紹介となった．

既往歴：23歳時　虫垂切除術，73歳時　慢性関節リウマチ．

分娩歴：8回．

入院時現症：身長140cm，体重30kg．腹部は膨隆していたが圧痛は認めなかった．またHRSは認めなかった．

腹部単純X線所見：大量の小腸ガスと鏡面形成を認めた．

骨盤部CT所見：右恥骨筋・外閉鎖筋間に腫瘤影を認めた（図4）ため3月22日開腹術を施行した．

手術所見：回盲弁より100cm口側の回腸が右

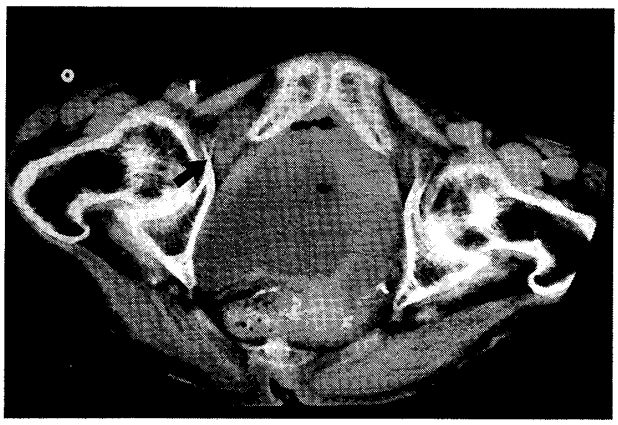

図4　骨盤部CT（症例4）
右恥骨筋・外閉鎖筋間に腫瘤影を認めた．

閉鎖孔内にRichter型に嵌頓していた．これを解除し閉鎖孔の壁側腹膜を結節縫合した．

術後経過：術後創感染があったが術後第33病日に退院となった．

考　察

閉鎖孔ヘルニアは術前診断の難しい疾患であり，HRSが特徴とされてはいるが，臨床所見のみからではその診断は困難であることが多い[1]．自験例4例でも本疾患に特徴的とされるHRSはすべて陰性であり診断が困難であったが，下腹部CT検査を施行したところ術前に診断を得ることができた．そこで我々は過去3年間の本邦報告例を集計し，自験例と比較検討した．

閉鎖孔は恥骨と坐骨の間隙で内・外閉鎖筋および閉鎖膜によって覆われており，その上部には閉鎖神経・閉鎖動静脈の通る閉鎖管が存在する．ここに腸管や大網などの腹腔内臓器が嵌入したものが閉鎖孔ヘルニアである．

森村ら[2]の報告によると，閉鎖孔ヘルニアの発症年齢は平均74歳でその男女比は1：20であり，高齢の女性に多い疾患であるとされている．今回の閉鎖孔ヘルニア88例の検討（表）でも平均年齢78.6歳，男女比1：21と同様の傾向を示した．また本疾患は多産の女性に多いとされ，本疾患に罹患した女性の分娩回数は文献的には平均4.4回と報告されている[2]．我々の集計では平均4.1回であるが，該当症例の生産年齢時期であると考えられる昭和24（1949）年の合計特殊出生率は4.32[3]であり，本疾患において特に多産女性が多いというのは当てはまらないと思われた．本疾患に特徴的とされるHRSは閉鎖孔内を通る閉鎖神経が圧迫されて出現する大腿内側から下腿にかけての疼痛・しびれなどの症状である．その陽性率は以前は78.4%と高率であるといわれていたが[2]，自験例では陽性例は認められず，さらに平成4（1992）年から平成6（1994）年までに本邦で報告された82例に自験例を加えた86例を検討しても記述のなかった5例を除いて陽性例は81例中48例(59.3%)であった[4)~42)]．これは本症の多くがイレウスで発症し，入院前から臥床していることが多いため，HRSが明らかとならない可能性が考えられる．

表　閉鎖孔ヘルニア 88例の検討（1992～1994年）

平均年齢		78.6歳
左右差	左	41例(43.2%)
	右	54例(56.8%)
性別	男	4例(4.5%)
	女	84例(95.5%)
平均出産回数		4.10回
腸管切除		71例中42例(59.2%)
死亡率		71例中 4例(5.6%)

近年本疾患に対する理解とCTの普及が進み，早期に診断した報告例が多くみられるようになった．しかし原因不明のイレウスとして保存的治療で経過観察され診断が遅れることも少なくなく，腸管壊死を来し腸切除を必要とする症例もある．自験例でも発症から診断に要した期間は7～18日（平均11.0日）であり，最も長期間を要した症例3では腸切除を施行した．また，3年間の検討では71例中42例（59.2%）に腸切除が施行され，その内の4例が死の転帰をたどった．腸切除非施行例では死亡例はなく，全体の死亡率は5.6%，腸切除施行例の死亡率は9.5%であった．

以上より，高齢女性のイレウス例に対しては，HRSの有無に関わらず本疾患を念頭に置き，早期に骨盤腔を含めた腹部のCT検査を施行し，発症早期に閉鎖孔ヘルニアの診断を確定し手術療法を行うことが重要であると考えられる．

結　論

高齢女性のイレウス例に対しては，HRSの有

無に関わらず閉鎖孔ヘルニアを考慮し，骨盤腔を含めた腹部CT検査を施行することが本疾患の早期診断に有用であると考えられる．

文　献

1) **De Ronsil GA**: Memoire sur plusiers hernies singulieres. Mem Acad Roy Chir 1：699，1974
2) **森村尚登，西山　潔，渡会伸治ほか**：手術前に診断できた閉鎖孔ヘルニアの1例ならびに本邦報告246例の文献的考察．日臨外医会誌　49：132-138，1988
3) **厚生統計協会**：厚生の指標．国民衛生の動向 41：43，1994
4) **渡辺英次，大野一登，恒川謙吾ほか**：術前に診断しえた閉鎖孔ヘルニアの1例．臨今治　4：91-93，1992
5) **武藤　功，音羽　剛**：癒着性腸閉塞と誤診した閉鎖孔ヘルニアの2例．日臨外医会誌　53：193-196，1992
6) **斉藤盛夫，御供陽二**：Computed tomography により術前診断のついた閉鎖孔ヘルニアの1例．日消外会誌　25：1127-1130，1992
7) **湯浅　肇，後藤幸一，若林宏和ほか**：超音波検査でヘルニア門が描出できた閉鎖孔ヘルニアの4例 超音波による閉鎖孔ヘルニアの検査方法について．超音波医　19：41-48，1992
8) **梶川真樹，鈴木達人，早川安幸ほか**：腹部単純X線検査にて術前診断のついた閉鎖孔ヘルニアの1例．外科診療　34：963-965，1992
9) **須原貴志，森田敏弘，鷲見靖彦ほか**：MRI にて術前診断しえた閉鎖孔ヘルニアの1例．臨外　47：1097-1100，1992
10) **坂井豊彦，伊東久雄，宮本康二ほか**：閉鎖孔ヘルニアの1例．岐阜大医紀　5：306，1992
11) **平井伸司，丸山高司，表原多文**：骨盤部CT にて術前診断しえた閉鎖孔ヘルニアの1例．広島医 45：1269-1271，1992
12) **若月俊郎，山本敏雄**：閉鎖孔ヘルニア4例の検討．術前CT の有用性について．救急医　16：1107-1109，1992
13) **高木洋行，上沢　修，小林正典**：CT による術前診断しえた閉鎖孔ヘルニアの1例．外科診療　34：1491-1494，1992
14) **中島　昭，佐藤　康，佐藤裕之ほか**：ヘルニオグラフィーによる閉鎖孔ヘルニアの診断と治療．腹部救急診療の進歩　12：715-718，1992
15) **東山考一，坂本　隆，浜名俊泰ほか**：術前に Computed Tomography により診断された閉鎖孔ヘルニアの1例．北陸外科会誌　11：77-79，1992
16) **中村寿彦，清埼浩一，丸沢　豊ほか**：術前に確診可能であった閉鎖孔ヘルニアの1例．北陸外科会誌　11：81-83，1992
17) **掛川洋人，蔵屋敷隆二，西田保二ほか**：閉鎖孔ヘルニア嵌頓によるイレウスの1例．高齢者イレウスの特徴と治療上の問題点．群馬医　56：59-63，1992
18) **矢野正雄，内山正一，高橋真佐司ほか**：術前CT にて診断しえた閉鎖孔ヘルニアの1例．日臨外医会誌　54：200-204，1993
19) **友田信之，内野良彦，池田秀郎ほか**：閉鎖孔ヘルニア7例の検討．日臨外医会誌　54：542-546，1993
20) **山本隆行，毛利靖彦，松本収生ほか**：骨盤部CT により術前に診断可能であった閉鎖孔ヘルニアの3例．日臨外医会誌　54：787-791，1993
21) **溝江昭彦，林　詁欽，正　義之**：術前のUS・CT にて確診しえた閉鎖孔ヘルニア嵌頓の1治験例．日臨外医会誌　54：792-795，1993
22) **鬼束惇義，荒川博徳，安田博之ほか**：男子閉鎖孔ヘルニアの1例および本邦報告例の文献的考察．外科診療　35：765-768，1993
23) **高橋　節，古谷素敏，石黒清介ほか**：CT・超音波検査により術前診断できた閉鎖孔ヘルニアの2例．兵庫医師会誌　36：22-24，1993
24) **川平洋一，藤田蓚弘，中尾量保ほか**：術前診断し得た閉鎖孔ヘルニアの2手術例．日臨外医会誌 54：1084-1088，1993
25) **笠野泰生，谷村　弘，殿田重彦ほか**：術前診断しえた閉鎖孔ヘルニアの1例．外科　55：690-692，1993
26) **森本啓介，中尾守次，岡村竜一郎ほか**：高齢者ヘルニアの問題点　イレウス症状とその pitfall．日臨外医会誌　54：2171-2176，1993
27) **平　和茂，今西建夫，中村　茂ほか**：閉鎖孔ヘルニアの1手術例．長崎医会誌　68：311-313，1993
28) **金丸　洋，浅沼瑞子**：腹部単純X線写真で術前診断された閉鎖孔ヘルニアの1例．救急医　17：855-857，1993
29) **片桐　茂，大江信哉，甘利正和ほか**：術前診断し得た閉鎖孔ヘルニアの5例．山形病済生館医誌 18：92-95，1993
30) **石田孝宣，遠藤　渉，小高庸一郎ほか**：閉鎖孔ヘルニアの1症例．気仙沼病医誌　4：44-46，1993
31) **斉藤　勤，中村光次，山本弘幸**：閉鎖孔ヘルニアの2例．外科　56：194-196，1994
32) **新居利英，加藤一哉，松田　年ほか**：術前CT にて診断し得た93歳の閉鎖孔ヘルニアの1例．日臨外医会誌　54：3095-3098，1993
33) **斉藤　清，木村正之，川俣泰男ほか**：閉鎖孔ヘルニアの2症例の経験．群馬医　58：215-218，1993
34) **Tubono T, Fukuda M, Muto T**: 両側閉鎖孔ヘルニア：画像診断及び恥骨後手術的アプローチの紹介．Surg Today 23：159-163，1993

35) **小堀迪夫，徳永常登，斉藤逸郎ほか**：CT で確定診断し保存的に寛解した閉鎖孔ヘルニアの1例．臨今治　6：70-74，1994
36) **久保雅俊，松田英祐，曽我部長徳ほか**：閉鎖孔ヘルニアの2例．三富総合病誌　14：91-95，1993
37) **伊藤重義，久保　章，山内　毅**：2回再発した閉鎖孔ヘルニアの1例．日臨外医会誌　55：1293-1296，1994
38) **沢田貴裕，伊藤重彦，岡田代吉ほか**：閉鎖孔ヘルニアを原因とした成人大網捻転症の1例．日臨外医会誌　55：1280-1282，1994
39) **仁科雅良，藤井千穂，荻野隆光ほか**：術前に確定診断できた閉鎖孔ヘルニアの2治験例．外科　56：763-766，1994
40) **坪野俊広，塚田一博，畠山勝義**：ヘルニオグラフィーで診断された両側閉鎖孔ヘルニアの1例．日臨外医会誌　55：1593-1595，1994
41) **東　久弥，米沢　圭，森　　茂ほか**：閉鎖孔ヘルニアの5例．高山赤十字病紀　18：125-129，1994
42) **小林直哉，高倉範尚，柏原蛍爾ほか**：CT にて確認し得た閉鎖孔ヘルニアの2治験例．腹部画像診断　14：907-910，1994