(東女医大誌　第44巻　第10・11号
頁　948 ～ 954　　昭和49年11月)

皮下後腹膜十二指腸破裂の1治験例

東京女子医科大学外科学教室（主任　織畑秀夫教授）

木村　恒人・大館　敬一・花輪　千春・新福　栄彦・島本　悦次
キムラ　ツネヒト　オオダテ　ケイイチ　ハナワ　チハル　シンプク　エイヒコ　シマモト　エツジ

助教授　倉光　秀麿・教授　太田八重子・教授　織畑　秀夫
クラミツ　ヒデマロ　オオタ　ヤエコ　オリハタ　ヒデオ

（受付　昭和49年8月5日）

はじめに

鈍的腹部外傷による後腹膜十二指腸破裂は，近年交通外傷の増加と共に時折経験するものである．本症は臨床症状が多彩で，重複内臓損傷の可能性も大であり，X線診断も絶対的信頼度をもつていない．そして術前に確定診断がつけにくいだけでなく，術中にも見逃がす恐れも多分にあり，早期に適切なる治療を行なわないと致命的となる疾患といえる．最近われわれは本症の1例を経験し，術後縫合不全をきたしたが，高カロリー経静脈栄養法（以下ＩＶＨ）を行ない救命しえたのでここに報告する．なお当教室の鈴木ら[1]が後腹膜破裂型十二指腸損傷の2例を既に報告しているので，当教室では3例目にあたる．

症　例

患　者：小○キ○，女性，56才

主　訴：右上腹部痛および心右側腹部痛

家族歴：特になし．

既往歴：昭和33年，肺結核にて右上葉切除を受け，同時に虫垂切除術を受けた．昭和42年，胃潰瘍にて胃切除術を受け，その後癒着性イレウスを頻回におこし，昭和43年に1回，昭和46年に2回，腸管癒着剥離術を受けた．以来保存的療法を外来で行なつていた．

現病歴：昭和49年2月25日午前10時半頃，バスより降りる際，後方より押されて前のめりに転倒し，顔面をガードレールにぶつけ，更に歩道と車道の段差の角で腹部を強打した．上腹部痛強度にて起きあがれず，救急車にて当外科に収容された．

現症：血圧 114～82mmHg，脈拍72整，呼吸32，顔色不良なるも眼瞼結膜に貧血なし，体格は小柄で，栄養は不良，心・肺は聴打診で異常なし．腹部の皮フに外傷の跡なし．全長正中切開創右縁に自発痛，圧痛著明で，腹壁筋性防禦あり，肝，腎は触知不能，腹膜刺激症状は（±）であつた．腸雑音は正常，その他に下口唇挫創と歯牙損傷を認めた．

入院時検査所見：血液；血色素 11.9g/dl，ヘマトクリット 35%，赤血球数 389万，白血球数 6,700，尿：比重 1.015，蛋白（±），糖（－），沈査で白血球1/3～4f，赤血球1/2f，ジアスターゼ値は血清16単位，尿中32単位であつた．腹部立位単純X線写真では，大腸および小腸のガス像が多いが，癒着性イレウスの既往も考えると，著明なる所見は認められなかつた（写真1）．なお参考までに外傷前の腹部立位単純X線写真を（写真2）に，腸管追求X線写真像を（写真3）に示す．

入院後経過：腹部打撲による内臓損傷の疑いあるも，腹腔内大出血，汎発性腹膜炎の徴候なく，胃管を挿入し持続吸引を行ない，輸液および抗生剤投与を開始して経過を観察した．受傷後2時間で体温37.6℃，6時間で38.9℃となり，右側腹部

Tunehito KIMURA, Eihiko SHINPUKU, Keiichi ŌDATE, Chiharu, HANAWA, Etuji SHIMAMOTO, Hidemaro KURAMITSU, Yaeko OHTA, Hideo ORIHATA Department of Surgery (Director: Prof. Hideo ORIHATA) Tokyo Women's Medical College: A case report of subcutaneous retroperitoneal rupture of the duodenum.

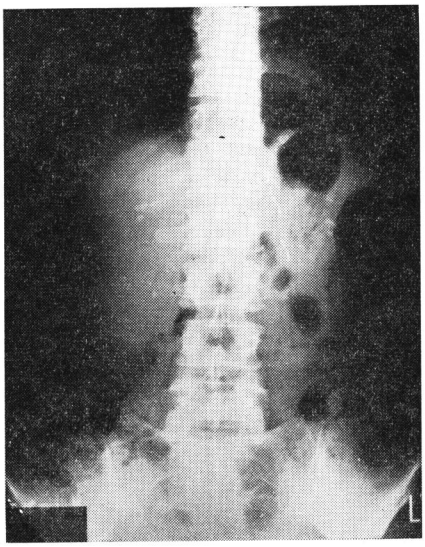

写真1　腹部立位X線像（1974．2．25）

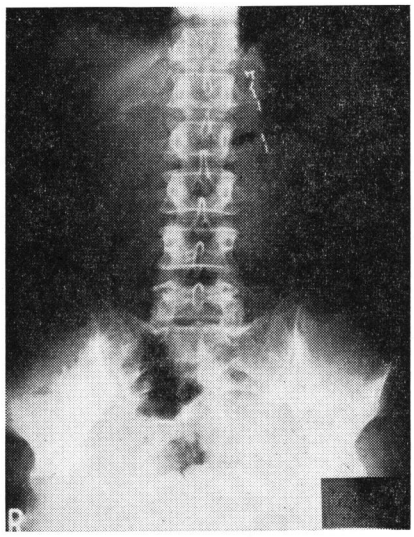

写真2　腹部立位X線像（1972．5．4）

の自発痛強度となり，腹膜制激症状も明瞭となつたので，受傷後8時間にて，消化管穿孔による汎発性腹膜炎の診断のもとに，緊急手術を施行した．

手術所見：右経腹直筋切開にて開腹．腹側腹膜に異常なく，右側腹腔内に軽度に混濁した滲出液を少量認めた．回盲部および上行結腸の腸間膜付着部および後膜腹付着部に血腫があり，他の腹腔内臓器損傷はなく，既往手術による小腸の癒着は認められなかつた．回盲部および上行結腸を後腹膜より剝離すると，血腫は右側後腹膜全体にわた

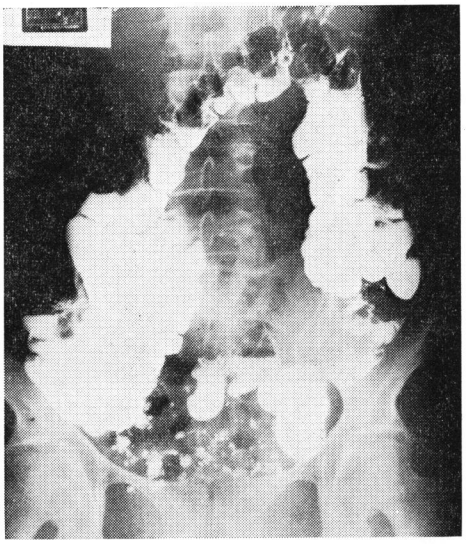

写真3　Darm 追求像（1970．1．2）

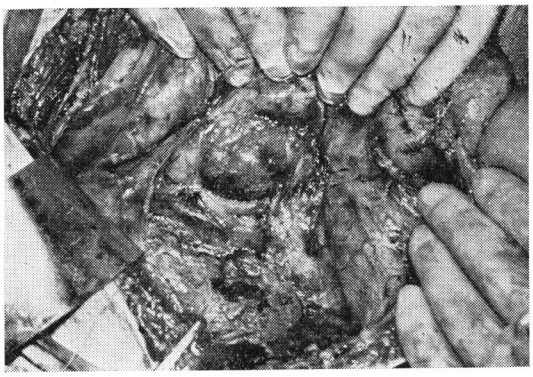

写真4　後腹膜の気腫

つていた．更に上方へ剝離すると胆汁様着色のある血腫を認めた．十二指腸後腹膜破裂を疑い，肝結腸曲を剝離するに，横行結腸は大網と共に上腹部腹側腹膜に強く癒着していた．右腎に異常は認めず，十二指腸を Kocher 法により授動すると，第2部と第3部の境界部に4cm×3cmの気腫があり（写真4），これを剝離すると縦3cm×1.5cmの破裂部あり，粘膜が翻転し胆汁の流出が見られた（写真5）．Billroth Ⅰ法による胃切除が施行されており，また上腹部の癒着高度のため，破裂部の単純二層縫合および後腹膜ドレナージを施行した．なお胃管は十二指腸内に挿入できず胃内に留めた．

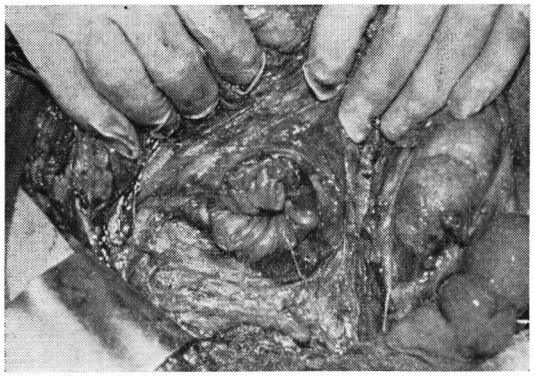

写真 5　十二指腸後腹膜破裂部の粘膜翻転.

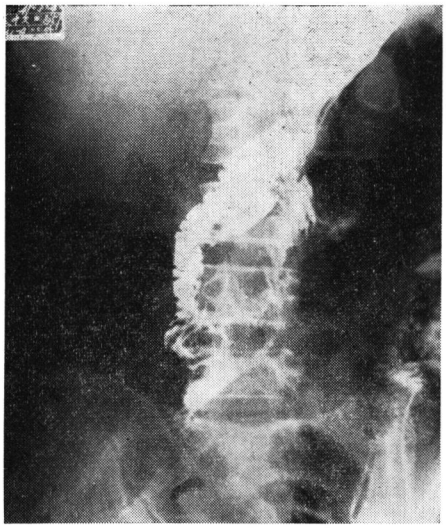

写真 6　ガストログラフィン造影で Leakage を認めた

術後経過：第1病日より下熱し，Vital Sign に著変なく，胃管からの吸引液量は 300cc～ 500cc であり，第5病日には排ガスを認め，腸雑音も正常となつた．第7病日に胃管よりガストログラフインを注入して十二指腸造影を行なつたが，縫合部に軽度の漏洩を認めたので（写真6），引き続き絶食とし，カロリー補給の目的で，左外頚静脈より中心静脈へ，シリコン製のプデンツチューブを挿管し，ＩＶＨを行なつた．第14病日再び造影を行ない漏洩のない事を確めて（写真7，8），胃管を抜去し，経口摂取を開始した．第23病日七分粥摂取時にＩＶＨを中止にした．その後は著変なく，血液生化学検査でも異常を認めず，第36病日に全治退院した．なおＩＶＨは13日間行なつた．図1に全経過の概略を示す．

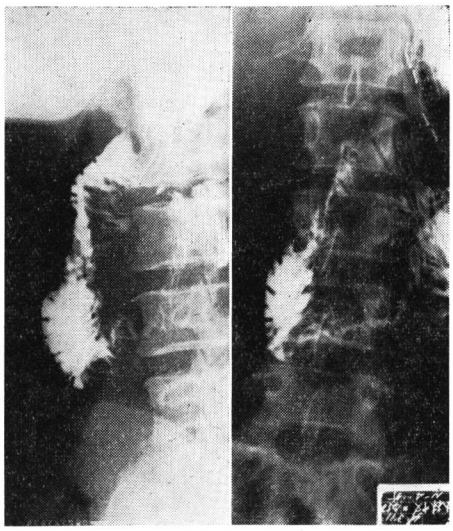

写真 7　前回見られた Leakage はみられない.

写真 8　二重造影像

考　按

1．分類，発生機転.

十二指腸皮下損傷は，A）挫傷，B）壁内血腫，C）破裂，と分類されるが[3]，このうちC）は，（i）後腹膜破裂型，（ii）腹腔内破裂型，（iii）横断型と別けられる．後腹膜破裂型を中心にその発生機転を述べると，解剖学的に十二指腸

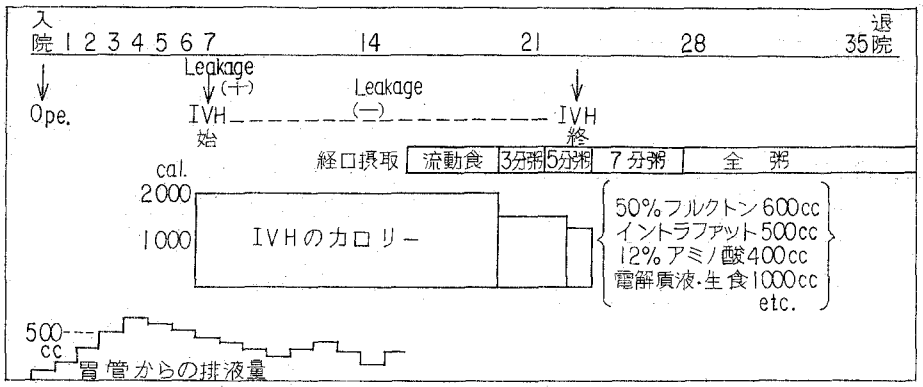

図1 入院経過の概略

は大部分後腹膜に固定され，脊椎と密接なる位置にあり，外力との間で挫滅されやすく，また切線方向に働いた外力によつて裂傷をうけやすい．しかし Andrews[3] は，十二指腸は幽門に始まり十二指腸空腸曲に終る閉鎖管であり，衝撃的外力が圧迫という形で作用し，二次的外力により破裂がおき，限局的に作用した外力が脊椎との間で十二指腸を圧迫した場合よりも，広範囲な圧迫による方が破裂は起きやすいと述べている．後に Rothchild[4]，Webb[5] らは蠕動によつて幽門が閉鎖し，Treitz 靱帯の収縮によつて十二指腸空腸曲が強く屈曲し，closed duodenal loop ができ，外力の逃げ口がなくなり破裂が起きると述べ，また胃内容が十二指腸内に急速に排出されてその内圧により破裂する場合もあると報告した．腹壁に明らかな外傷跡のない事も多く，一般には closed duodenal loop 説の形で破裂する事が多いのではないかと思われる．

2．性，年令

圧倒的に壮・青年期の男性に多く，その年代の男性が，スポーツ，労働，車の運転，暴力行為等の点で，腹部打撲に遭遇する機会が多いためと考えられる．欧米では，女性例は Cohn[6] 2/25（8%），Johnson[7] 4/52（8%），Cleveland[8] 4/37（11%）等の頻度であり，本邦では徳永[9] が2例，佐藤[10]，村山[11]が各1例報告している．最年少例は村山[11]の5才，最年長例は徳田[12]の64才であろう．著者の例は56才女性であるが，受傷原因よりみて例外に属すると考えている．

3．頻度，部位，受傷原因

鈍的腹部外傷による上部消化管破裂の内で十二指腸破裂が占める頻度は（表A）の如くであり，比較的少ない[6]．また後腹膜破裂に限定すると更に少なくなる．

十二指腸における各部の損傷頻度を（表B）に示す[6)8)15)16)17)18)19)]．これらによると，第2部より第3部にかけて受傷する事が多く，鈍的外傷の場合は第2部と第3部が脊椎体に近いという解剖的原因によると考えられる．

後腹膜破裂の原因となつた腹部打撲の型とし

表A 上部消化管破裂例における十二指腸破裂の割合

Reporter	Cases	Percent
Rowlands[13]	23/381	6 %
Kellog		16.5%
Sarnoff		10 %
Silev	113/1183	9.6%
Perty[14]	9/219	4.1%

表B 十二指腸損傷部位別頻度（%）

Reperter	year	1st	2nd	2nd～3rd	3rd	4th	Angle
Guibe	1910	% 15	% 18	% 7	% 20	% 4	% 29
Kellog	1933	14	2	1	20		15
Burrus **	1961	11	33		22	11	
Cleveland*	1963	7	30	11	28	8	
Fish **	1965	7	35	16	33	9	
Donovan *	1966	9	55		18	18	

*……後腹膜破裂型
**……皮下十二指腸損傷
その他…十二指腸損傷

表C　腹部打撲の原因（後腹膜破裂例）

Type	cases	petcent
Crush	4	7%
Fall	14	25
Automobile accidents	25	44
Kick	7	12
Beating	4	7
Not Recorded	3	5
Total	57	100

表D　交通事故の占める割合（後腹膜破裂例）

Reperter	year	cases	percent
Cohn	1952	4/25	16%
Burrus	1961	5/9	56
Cleveland	1963	25/57	44
村　山	1966	3/5	60
Resnicoff[21]	1967	8/9	89

ては，Cleveland[8]によると（表C）の如くであるが，近年の交通機関の発達にともない自動車事故による場合（特にハンドルによる腹部打撲が著明に増加している[20]（表D）.

4．合併損傷.

十二指腸損傷時の合併臓器損傷は，Webb[5]，Donovan[19]の集計によれば，肝（24～38%），膵（26～31%），小腸（24～34%），胃（20～30%），腎・尿路系（17～36%），大腸28%，大血管（7～18%）となつており，事故による場合は，頭部，胸部，四肢，脊椎外傷等も加わつている事が多く，合併損傷自体で重篤な状態に陥いる事が予測される.

5．症状および腹部所見

一般的な腹部症状および所見は，Siler[22]によれば，上腹部痛，圧痛および腹壁緊張，悪心呕吐，腸雑音の減弱又は消失，肝濁音界の消失（気腹），睾丸痛，骨盤部の皮下気腫，等であり，損傷の部位，程度によつて症状は異なる．一方，外傷直後よりショック，又は亜ショックの状態に陥る事は合併損傷のない限り少なく，上腹部痛のみで一時的に寛解し，やがて増強してくる例が多い．これは腸蠕動の減弱，あるいは摂食開始により破裂部から胆汁が後腹膜へ持続的に大量に漏出するための場合と，十二指腸に形成された血腫の部分が時間的経過により，二次的に破裂を起こした場合，等によると考えられる．また肝，膵，腎，脾，他の消化管の合併損傷の症状にも十分の注意を払う必要があり，結局症状，所見が多彩なため，初診時に適確な診断はつけ難く，腹部打撲の既往を重視し，入院による経時的観察の姿勢が大切である.

6．臨床血液検査所見

白血球増多症，出血による貧血，膵外傷を伴つた場合の血尿アミラーゼの上昇などがあげられるが，確定診断への根拠としては乏しい.

7．X線診断

腹部単純X線写真では，受傷後早期においては，十二指腸後腹膜破裂の所見は不明瞭で，病状がある程度進んで初めて所見が得られる事が多く，そのX線像は，Jacobson & Carter[23]，Gould[24]らによれば，（i）腎周囲あるいは脊椎，腸腰筋，横隔膜脚に沿つたガス像により明瞭な腎輪廓像を認める．（ii）後腹膜への十二指腸液又は血液の漏出により，腎，腸腰筋陰影が不明瞭となる．（iii）横隔膜下あるいは骨盤腔内の後腹膜のGas 像，（iv）右側腹部，縦隔，頚部の皮下気腫，（v）所見なし，等としている．一方，Siler[22]，Cocke[25]らは水溶性造影剤を胃管より注入する事によるX線透視診断が有効であると述べているが，false negativeの例もあり，また患者の状態，合併損傷の有無等を考え合わせると，絶対的適応とするには問題があるようである．なお本症例では，緊急手術決定の直前まで，上部消化管破裂を疑わなかつたので，造影剤注入によるX線透視は行なつていない.

8．治療

外科的治療が唯一の治療であるが，それには種々の問題点がある．Rothchild[4]はSurgical programとして，（1）早期手術，（2）破裂部の確認，（3）十二指腸の授動，（4）細心なる修復，（5）適切な後腹膜ドレナージを挙げている．術中に十二指腸破裂を疑わせる所見は，Stransky[26]によると，1）上行又は横行結腸間膜の血腫，脂肪壊死のある場合，2）後腹膜に血腫，胆汁汚染のある場合，3）後腹膜の捻髪音，気腫を認め

た場合等である．また Cohn[6] によれば，後腹膜組織の着色により，暗赤色—出血，灰色—炎症，黄色—胆汁と区別している．以上の所見を認めれば，後腹膜を積極的にひらき充分なる探索をせねばならない．一方，十二指腸の破裂部を探索確認するに重要な事は，十二指腸の授動であり，第2～第3部は Kocher法，第3～第4部は Cocke-Meyer法によるのが良いと思われる．また術中に胃管を通して空気又は色素液で注入するのも一法であろう[27]．

術式としては，単純破裂の場合は，一般には欠損部の debridment を行ない[25]，二層に縫合し，後腹膜ドレナージを行なう．縫合部の狭窄が予測される場合は横に縫合した方が良いようである．また完全切断例もしくはそれに近い場合は，(1) 端々吻合，(2) 切断端閉鎖 胃・空腸吻合，(3) 切断肛側端閉鎖 十二指腸・空腸吻合，等の術式が報告されている[26]．また Donovan[19]は重篤な十二指腸損傷又は膵合併損傷があつた場合は，Billroth Ⅱ法による胃切除 Vagotomy⊕十二指腸瘻造設を行ない，胆道系の損傷も加わつていれば，胆摘，綜胆管ドレナージを加えるのが良いと述べているが，膵頭十二指腸切除が必要かつ有効であると主張する人もいる[29][30]．いずれの術式を撰択するにしても，胃，十二指腸，胆道系の減圧を計る必要がある．なお損傷部の縫合による狭窄が術後度々問題となるが，Kobold & Thal[31]，Camp[32]らは jejunal serosal patch 法を実験的に行ない好結果を報告している．（但しこの実験では後腹膜破裂型ではない）．

9．術後合併症

十二指腸損傷手術後の合併症もまた多種多彩で，Webb[5]は50例の統計で，膿瘍8，イレウス5，十二指腸瘻3，膵炎1，十二指腸閉塞1，膵嚢胞1，創哆開2，を報告している．一方，Morton[33]は約20％に十二指腸瘻の発生を報告し，Griswold[34]，Donovan[19]らは術後膵炎の頻度が高いと報告している．著者の症例では，術後第7病日に縫合不全を発見し，以後も続けて絶食とし，その間の栄養補給をＩＶＨに求め，約1週間にて縫合不全を治療せしめた．なおＩＶＨ期間中はカテーテル周囲の血栓形成防止のために，cytidine-diphosphate-choline（ニコリン）を30mg/kg使用した[35]．十二指腸瘻，膵炎が術後に発生した場合にも，経口摂取は禁忌なので，体力，栄養の低下を防ぐため，ＩＶＨの施行は有効と考える．

10．死亡率

本症における診断上および手術時の難かしさにより死亡率はかなり高いが，認識も高まり徐々に死亡率は低下している．欧米における文献上の死亡率を年代順に表（E）に示す[21][36][37][38]．また Cocke[25]によれば，1952年以後の後腹膜破裂48例において，死亡率は19％であり，生存例の66％に何らかの合併症をみ，手術を行なわなかつた例と手術時に確認できなかつたとを合わせると全体の15％もあり，そのうち71％が死亡している．また Johnson[7]も生存例の54％に合併症をみ，開腹しても不明の例が19％あり，そのうち77％が死亡していると述べている．一方，Kerry & Glas[29]は，十二指腸外傷 314例を，鋭的損傷 122例，純的損傷 192例に分け，前者の死亡率は25％，後者のそれは54％と著明なる差を認めている．また Donovan[19]は合併損傷のうち，膵損傷が合併した場合の死亡率は33％で，その他は9％であるとし，膵合併損傷の有無が大きく予後を左右するとしている．

表 E 十二指腸損例の死亡率の年代推移

Reporter	year	cases	Mortality percent
Schmacher	1910	24	91.7%
Guibe	1910	26	92.3
* Miller	1916	46	89.1
Soderlung	1918	37	86.5
Hinton	1940	85	68.2
* Johnson	1943	52	50.0
* Cohn	1952	25	20.0
Burrus	1961	86	23.0
Kerry	1962	314	43.0
* Cleveland	1963	37	16.0
* Cocke	1964	48	19.0
Donovan	1966	209	5.0

＊は後腹膜破裂型

まとめ

十二指腸皮下損傷は交通外傷の増加と共に度々経験されるが，うち後腹膜破裂型は，術前，術中

に確定診断がつきにくく，合併損傷および術後合併症も多く，早期の適切なる治療が必要である．

本症は壮・青年期の男性に多く，十二指腸第2部から第3部において破裂する例が多い．肝，膵の合併損傷が加わつた場合は死亡率も高く，充分な注意を払わねばならない．

術式としては，損傷の部位，程度により異なるが，基本的には，破裂部二層縫合，胃腸吻合，後腹膜ドレナージであり，加えて胃，十二指腸，胆道系の減圧を計る事が必要である．

術後の合併症としては，十二指腸瘻，術後膵炎等が多い．

著者らは，ＩＶＨを施行し，縫合不全を重篤なる合併症に結びつけずに救命した症例を報告したが，本症においては，術直後よりＩＶＨを行なう事が良いと思われる．

結　語

皮下後腹膜十二指腸破裂の1治験例を報告し，若干の文献的考察を行なつた．

文　献

1) **鈴木　忠・他**：東女医大誌 43(1・2) 150(1973)
2) **町野　康・他**：災害医学 XII (2) 201 (1969)
3) **Andrews, E.W.:** Surg Gynec Obstet 12 63 (1911)
4) **Rothchild, T.P.E. et al.:** Ann Surg **143** 169 (1956)
5) **Webb, H.W. et al.:** Surg Gynec Obstet **196** 195 (1958)
6) **Cohn, I. Jr. et al.:** Amer J Surg **84** 293 (1952)
7) **Johnson, M.L. et al.:** Amer J Surg **94** 251 (1957)
8) **Clevelands, H.C. et al.:** Surg Clin N Amer **43** 413 (1963)
9) **徳永政雄**：グレンツゲビート 8 591 (1934)
10) **佐藤太一郎・他**：外科 30 (2) 138 (1968)
11) **村山英太郎・他**：臨外 21 (11) 1617 (1966)
12) **徳田　稔・他**：日外宝函 27 1379 (1960)
13) **Rowland, R.P.:** Brit Med J **1** 716 (1923)
14) **小野寺時夫・他**：臨外 19 (11) 1557 (1964) より引用．
15) **Guibe, M.:** Rev de Gynec et de Chir add **15** 233 (1910)
16) **Kellog, E.L. et al.:** New York PB Hoeber Inc (1933)
17) **Burrus, G.R. et al.:** J Trauma **1** 96 (1961)
18) **Fish, J.C. et al.:** Ann Surg **162** 917 (1965)
19) **Donovan, A.J. et al.:** Amer J Surg **111** 341 (1966)
20) **杉本　侃・他**：外科治療 19 (6) 861 (1968) より引用
21) **Resnicoff, S.A. et al.:** Surg Gynec Obstet **125** 77 (1967)
22) **Siler, V.E. et al.:** Amer J Surg **78** 715 (1949)
23) **Jacobson, G.** and **R.A. Carter:** Amer J Roentgen **66** 52 (1951)
24) **Gould, R.J. et al.:** Radiology **80** 743 (1963)
25) **Cocke, W.M.** and **K.K. Meyer, et al.:** Amer J Surg **108** 834 (1964)
26) **Stransky, C.J.J.:** Surg **35** 928 (1954)
27) **河合寿一・他**：災害医学 (13) 1401 (1969)
28) **Estes, W.L. Jr. et al.:** Amer J Surg **83** 434 (1952)
29) **Kerry, R.L.** and **W.W. Glas:** Arch Surg **85** 813 (1962)
30) **Thal, A.P. et al.:** Surg Gynec Obstet **119** 773 (1964)
31) **Kobold, E.E. et al.:** Surg Gynec Obstet **116** 340 (1963)
32) **Camp, T.F. et al.:** Amer J Surg **115** 291 (1968)
33) **Morton, J.R. et al.:** J Trauma **8** 127 (1968)
34) **Griswold, R.A. et al.:** Surg Gynec Obstet **112** 309 (1961)
35) **花輪千春**：東女医大誌 44 (5) 471 (1974)
36) **Donovan, A.J. et al.:** Amer J Surg **111** 341 (1966)
37) **Lauritzen, G.K. et al.:** Acta Chir Scandinav **96** 97 (1947)
38) **Miller, R.T. et al.:** Ann Surg **64** 550 (1916)