(東女医大誌 第44巻 第4号
頁 424～430 昭和49年4月)

Monro 孔閉塞による成人片側性水頭症の2例

東京女子医科大学脳神経センター（所長：喜多村孝一教授）
脳神経外科
助教授 朝倉哲彦・杉森忠貫
高良英一・垣田清人

（受付昭和48年12月20日）

Two Adult Cases of Unilateral Hydrocephalus due to the Occlusion of Foramen Monroi

Tetsuhiko ASAKURA, Tadatsura SUGIMORI, Eiichi TAKARA and **Kiyohito KAKITA**
Department of Neurological Surgery (Director: Prof. K. KITAMURA)
Tokyo Women's Medical College, Tokyo, Japan

Postmeningitic or postventriculitic hydrocephalus, especially unilateral hydrocephalus, is rare in adults. We reported two adult cases who resembled a case of brain tumor in the angiographic signs and the clinical courses.

The first case was a 49-year-old man, who showed a hemiparesis on the right side with disturbance of consciousness 25 years after a penetrating head injury complicated by meningitis and traumatic epilepsy.

The second case was a 38-year-old woman, who showed a hemiparesis on the right side 2 years after meningitis.

In these cases, the diagnosis of postinflammatory unilateral hydrocephalus due to the occlusion of Foramen Monroi was indicated by P.E.G., P.V.G., and C.A.G., and verified by operations.

Ventriculo-peritoneostomy was performed in each case, and both patients were discharged without any complication.

We reviewed the concepts concerning the pathogenesis of this disease, discussed differential diagnosis between unilateral hydrocephalus and brain tumor, and went over the problems relating to the tion in such cases.

はじめに

Monro 孔の閉塞による片側性水頭症については，小児の例が多く報告されている．閉塞の原因としては，先天性，腫瘍性，炎症性などがある[1)2)8)5)6)]．

一方，成人例の報告は少なく，あっても第3脳室の腫瘍によるものが多く，腫瘍の症例として扱われ，片側性水頭症としての病態を論じられることはない．

われわれは，最近，成人において，髄膜炎後の，それも相当期間を経てから，脳腫瘍を疑わしめる症状を以て発症した2例を経験した．ここ

に，臨床的事項を記述し，2～3の問題に考察を加える．

症　例

第1例　T.K. 49才，男，楽士．

家族歴：特記することはない．

既往歴：昭和19年爆撃に会い，破片によって左前頭部に穿通傷を受けた．破片の剔出を同年と翌20年に受けた．髄膜炎を合併したが幸に治癒し，昭和22年に頭蓋形成術を受けた．その後けいれん発作がみられ，外傷性てんかんとして，抗けいれん剤の投与を受け，今日に至る．

現病歴：昭和48年2月頃やや過労．従前よりいらいらし怒り易くなった．2月20日就床中に，けいれん発作．21日は安静を保ち，22～25日は就労．26日に至り，激しい頭痛を訴え，意識水準が低下し，某外科病院に緊急入院．保存的治療を受け意識清明となる．3月2日夕食時に右半身の不全麻痺に気づく．そのあと，意識混濁しはじめ，傾眠状態に陥る．

3月5日右片麻痺と意識障害を主訴として当科へ入院した．

入院時所見：意識障害のため詳細な検査は不能．上肢に強い右半身麻痺，右半身感覚の鈍麻がみられた．一般検査にひきつづいて脳波，超音波，頚動脈撮影を行った．

検査所見：表1に示す．

脳波所見：写真1（A）．（B）にみられるように，基礎律動は不規則なα波に速波が重畳し，左側の前頭・側頭部にδ波の出現をみとめる．

超音波所見：写真2にみられるように，正中第3脳室エコーの左から右への偏位をみとめた．

腰椎穿刺所見：うっ血乳頭がみとめられず，

表1　第1例T．K．例の検査所見

血圧：100/60 mmHg

血液：赤血球数 420×10^4，血色素 14.8 g/dl，Ht 42 %，白血球数 5300/mm³，血液像 N. Stab 4 %，N. Seg. 42%，Lym. 53%，Mono. 1 %．

血清生化学：黄疸指数3，血清蛋白 7.6 g/dl，A/G 比 1.9，チモール混濁 1.5単位，クンケル 2.7単位，CCLF（－），GPT 10単位，GOT20単位，LDH 620単位，アルカリ・フォスファターゼ 8.2単位，総コレステロール 190 mg/dl，尿素窒素 14.0 mg/dl，Na 145 mEq/dl，K 4.2 mEq/dl，Cl 102 mEq/dl

尿：色調黄麦，反応中性，比重 1.018，混濁±，蛋白－，糖－，ウロビリノーゲン±，ウロビリン－，ビリルビン－，アセトン－，沈渣，白血球，扁平上皮，小円形上皮少々．

血清学的検査：梅毒反応陰性，ASLO，CRP，RAともに陰性．心電図・胸部レ線：ともに正常．

血液出血時間：2′30″，凝固時間 6′30″，プロトロンビン時間10.7″（対照11.7″）．

呕吐もなく，頭痛のみを訴え，しかも頭蓋内の mass lesion を思わしめることから，圧を測定すると55mmH_2O で，髄液は水様透明．

頚動脈撮影所見：写真3．前後像Aにおいて，Sylvius 点の挙上，前大脳動脈の右側への偏位，frontopolar, falx 徴候ともに陽性，側面像Bにおいて，Sylvius 三角の変形，中大脳動脈の挙上，前大脳動脈の軽度 unrolling をみる．以上より，中頭蓋窩の病変が疑われるが，無血管野や tumor stain などはみられない．

気脳撮影所見：腰椎穿刺により約15ml の空気を注入，第3脳室，右側脳室，中脳水道，第4脳室，大槽などはよく描写されるが，左側脳室は描

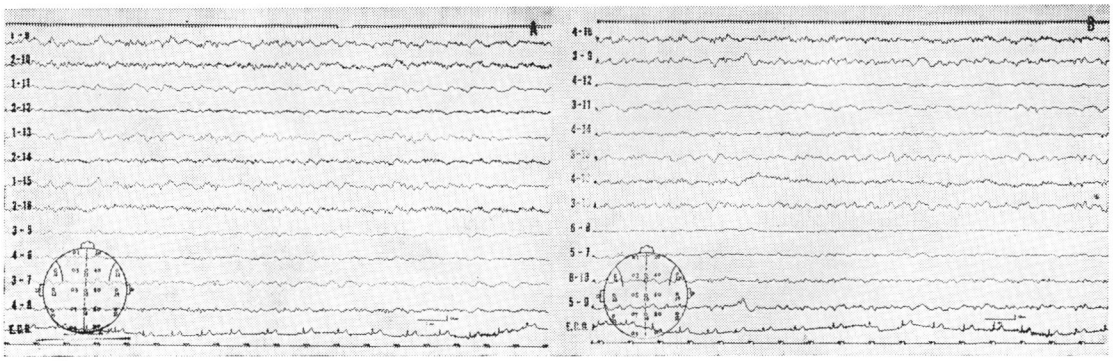

写真1　第1例 T.K. 例の脳波（A）　　第1例 T.K. 例の脳波（B）

写されない．写真4 B側面像にみられるように，後頭蓋窩のくも膜下腔が異常に拡大している．以上より，左側 Monro 孔の閉塞と小脳萎縮とが知られた．

入院後の経過：血圧・髄液圧ともに低いが，瞳孔左右不同症（左>右）が出現し，テント切痕嵌入の徴候として，手術的治療を行った．

手術所見：気管内挿管全身麻酔下に，左側前頭・側頭開頭を行なった．頭蓋は形成術の痕がみられ，骨質は一部肥厚していた．硬膜も肥厚し，大脳皮質に強く癒着していた．癒着部を剝離すると皮質も広汎に瘢痕化しており，側脳室前角は拡大し，容易に穿刺できた．皮質に割を入れ，側脳室前角を開放すると xanthochromia を呈する髄液が大量に溢れ出た．Monro 孔の部は肉芽様組織によって閉塞されており，採取した組織標本も炎症性肉芽と診断された．



写真2　第1例 T.K. 例の超音波検査所見

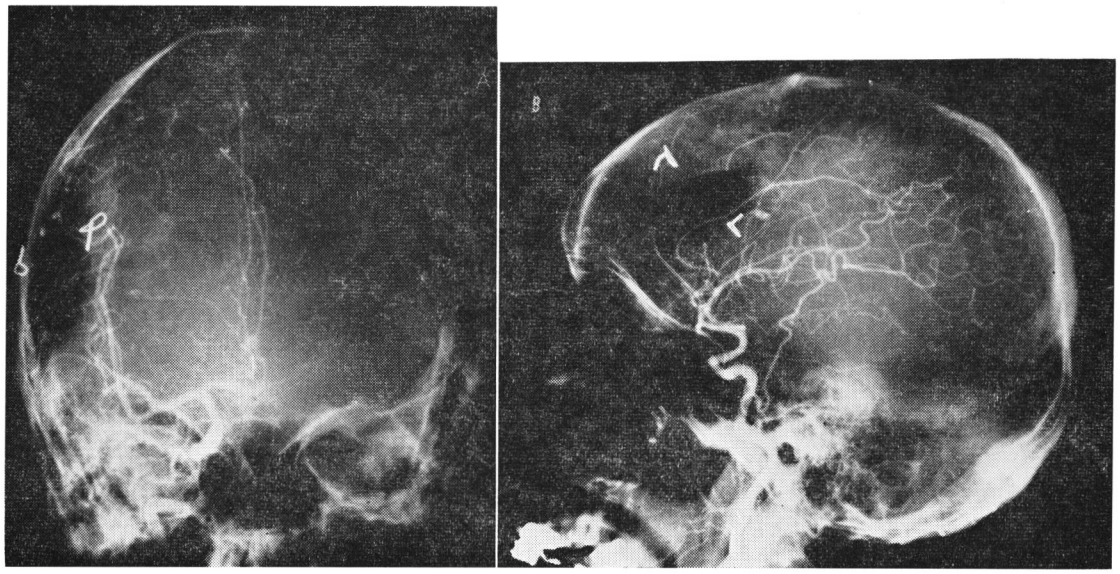

（A）　写真3　第1例 T.K. 例の左側頸動脈撮影像　（B）

得られた髄液の性状は，色調微黄色，混濁＋，比重 1.007，pH 7.5，細胞数 429/3，N：L＝54：193，Nonne-Apelt ＋＋，Pandy ＋＋＋，Tryptophan ＋，赤血球，細胞塊，組織球様細胞を混じた．総蛋白30mg/dl，糖55mg/dl，尿素窒素16.0mg/dl，LDH 100単位，Na 140mEq/dl，K 3.3mEq/dl，Cl 118mEq/dl，であった．

手術中，左側大脳半球は著明に容積を減じたので，前頭蓋窩・中頭蓋窩を限なく観察できたが癒着以外に何らの病変を見出し得ず，結局，肉芽組織による Monro 孔閉塞に由来した片側性水頭症と診断された．

閉頭に際し，左側脳室内に Portney のカテーテルを留置し，対側前角に導き，対側のくも膜下腔での吸収を期待した．

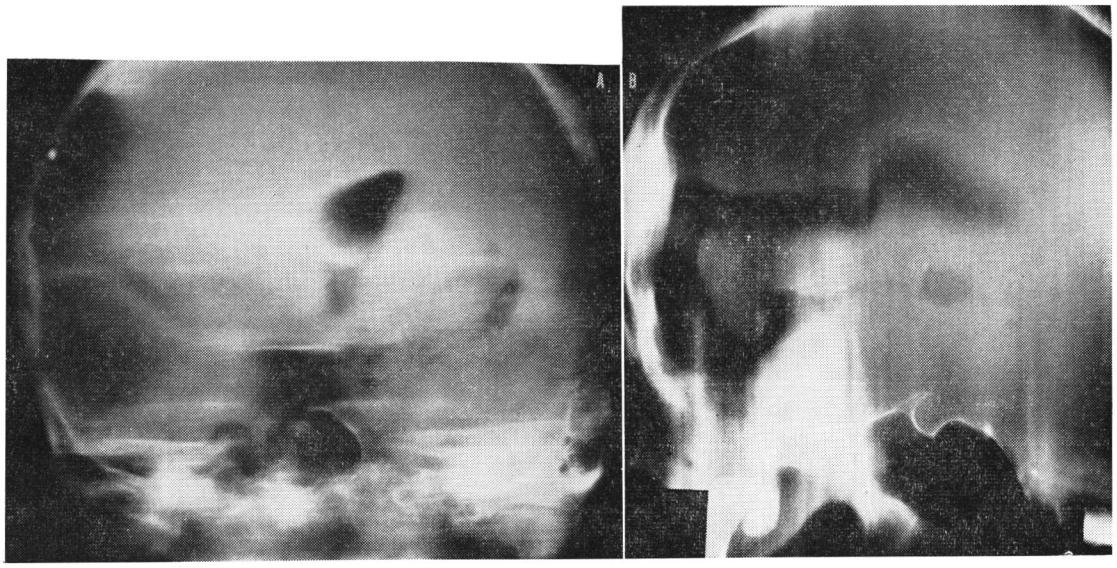

（A）　**写真4**　第1例 T.K, 例の気脳撮影像　（B）

術後経過：麻酔より直ちに覚醒し，意識清明となり，瞳孔不同症は消失，右半身麻痺も改善した．しかし，10日後，再び入院時の状態に陥り，右側脳室経由の髄液吸収能が不充分であると判断されたので，直ちに脳室腹膜吻合術に切り換えた．直ちに改善がみられ，以後リハビリテーションを行って5月10日退院した．

退院後半年を経た今日，病前の職業に問題なく復帰している．

第2例　S.Y. 38才，女子，無職．

家族歴：特記すべきことはない．

既往歴：3才の時肺炎に，20才頃神経痛に罹患．昭和46年11月感冒様症状に始まり，40℃の発熱があり，頭痛，吐き気，呕吐が強かったため，某病院に入院，髄膜炎の診断の下に加療を受けた．9カ月の入院を要したという．

現病歴：昭和48年2月24日，外出し，電車の中で転倒した．意識消失約10分，骨盤左側に骨折を生じ，入院加療を受けた．ギプス固定をうけ，3月中旬に起立・歩行可能となった．

その後，右半身不全麻痺，右口角よりの流涎に気づいた．麻痺は進行性で，頭痛を伴うようになった．吐き気，呕吐はない．脳腫瘍を疑われ，5月23日当科に入院した．

入院時所見：意識は清明であるが，記銘力減退，失見当識をみとめた．右片麻痺がみられ，右半身において深部腱反射の亢進，病的反射の出現がみられた．左側眼底にうっ血乳頭がみられた．

検査所見：表2に示す．

表2　第2例S．Y．例の検査所見

血圧：120/80mmHg，脈拍 76/min．体温 36.4℃．
血液：赤血球数 431×10^4，血色素13.5 g/dl，Ht 40%，白血球数 5300，血液像 N. stab 21%，N. seg. 60%，Lym 15%，Mon. 4%．
血清生化学：黄疸指数4，血清蛋白 7.1 g/dl，GPT 16単位，GOT 28単位，LDH 357 単位，総コレステロール 172 mg/dl，尿素窒素 19.0 mg/dl，Na 144 mEq/dl，K 4.0，mEq/dl，Cl 104 mEq/dl，空腹時血糖 100 mg/dl．
尿：色調黄麦，反応酸性，比重 1.027，混濁＋蛋白＋，糖－，ウロビリノーゲン±，ウロビリン－，アセトン＋，沈渣，白血球，細菌共に多数．
血清学的検査：梅毒反応陰性，ASLO 陰性，CRP 陽性，RA 陰性．
心電図，胸部レ線：ともに異常なし．
血液出血時間 4′30″，凝固時間 8′00″
プロトロンビン時間 10.7″

脳波所見：写真6に示すように，基礎律動は低電位のα波より成り，びまん性に徐波化し，左前頭部に高電位の不規則なδ波の出現をみとめる．

腰椎穿刺所見：初圧 210mmH_2O，2 ml 排除後

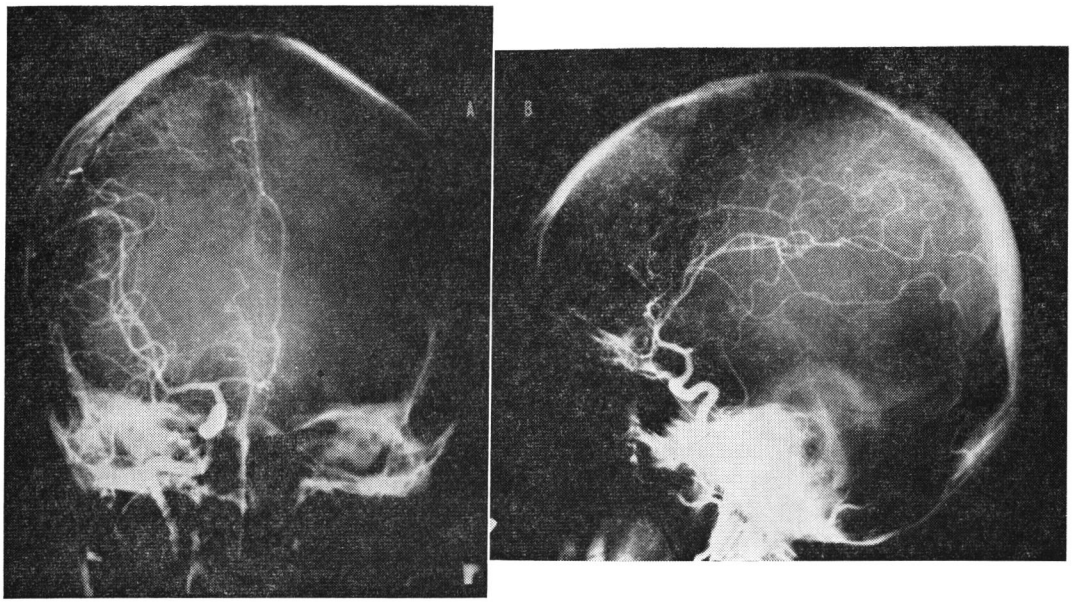

（A）　　**写真5**　第2例 **S.Y.** 例の左側頸動脈撮影所見　　（B）

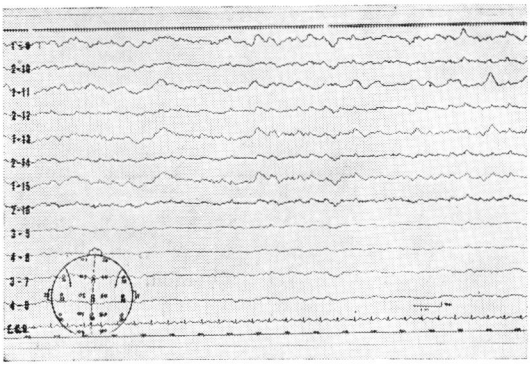

写真6　第2例 **S.Y.** 例の脳波

190mmH_2O，髄液は水様透明.

頸動脈撮影所見：写真5前後像Aに示すように，左前大脳動脈は右方へ偏位し falx 徴候が陽性である．側面像Bにおいては中大脳動脈が挙上され，前大脳動脈は unrolling を呈する．無血管野や tumor stain はみられない.

入院後の経過：次第に意識水準が低下し，5月25日入院後2日目に左側々頭部の病変を疑い開頭手術を行った.

手術所見：気管内挿管全身麻酔下に左側頭部を開頭した．硬膜は強く緊張し，側頭葉中回の部より穿刺を行うと，下角に達し，水様透明の髄液を得た．圧は 400mm H_2O，約60ml を排除，硬膜の緊張とれたあと，硬膜を切開し，中頭蓋窩をみる．硬膜とくも膜の癒着が強く，これを剝離し，探索しても腫瘍はみられず，側脳室下角の拡大のみをみとめた.

術後経過：意識清明となり，右片麻痺改善，瞳孔不同症，腱反射亢進ならびに病的反射など消失．髄液圧 150mmH_2O となる．この時点で気脳撮影を行ったところ，写真7に示す所見を得た．すなわち，腰椎穿刺による気脳撮影では，右側に大きく偏位した右側脳室しか描写されない．左側脳室を穿刺した気脳室撮影では，左側しか描写されず Monro 孔の閉塞が証明された.

そこで，左側脳室下角と腹膜腔の吻合を6月22日に行った．その後，神経学的に全く所見をみとめぬようになり，7月中旬退院し，現在，自宅で日常の生活に復帰している.

考　按

髄膜炎後に髄液の吸収循環障害が起り，水頭症に至ることは稀でない．しかし，多くの場合，くも膜下腔，基底槽，Magendie 孔，Lushka 孔，ときに中脳水道の閉塞を来たし，両側性の形をとる．しかもまた小児において多い．成人で髄膜炎

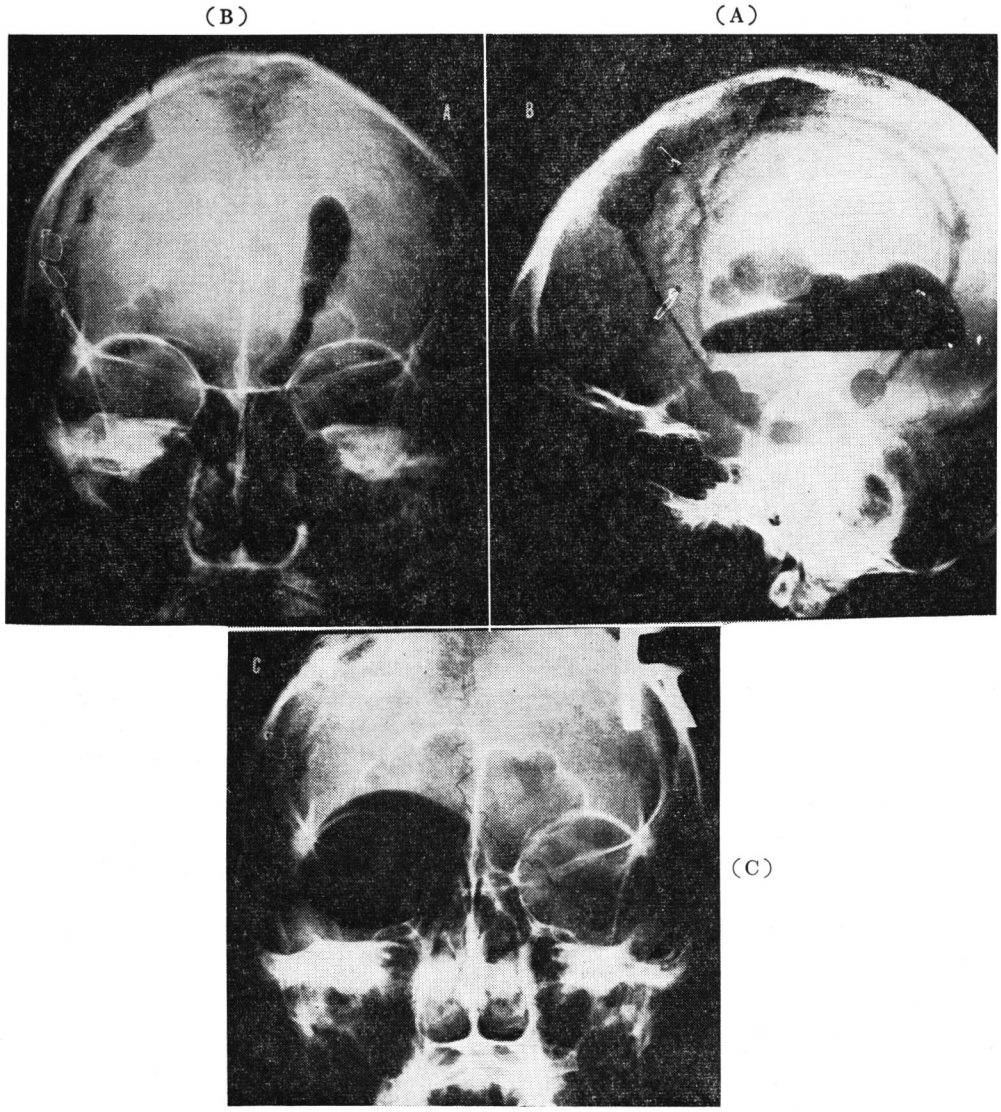

写真7　第2例 S.Y. 例の気脳撮影

A：腰椎穿刺により行なつた気脳撮影では，右側脳室のみが描写され，右側へ強く偏位している．
BとC：更めて，左側脳室を穿刺し気脳室撮影を行うと左側脳室のみが描写され，Monro 孔の閉塞がみとめられた．

後の水頭症，しかも Monro 孔閉塞による片側性水頭症をみることは稀である．

ところで，われわれの症例において，第1例は昭和19～24年頃，穿通性外傷ならびにその外科的治療を受ける間に，繰り返し，髄膜炎ないし脳室炎を起し，幸いに治癒後約25年間外傷性てんかん以外に全く問題なく経過している．25年を経て，突如として Monro 孔の閉塞を来たしている．いかなる機序によるのであろうか．

根底に炎症後の肉芽組織が存在することは組織学的検索より明らかである．しかし，いわゆる ruhende Infektion が，今更，再燃したとも考えられない．今回の発症に際しては先ず，過労気味で，久しくみられなかつたてんかん発作が出現していることが注目される．すなわち，浮腫性の変化が起ったとも考えられ，これが，不完全閉塞の

状態にあった Monro 孔を閉塞に至らしめたと考えられぬこともない．しかし一方，血圧の低下すなわち低血圧の状態にあったことは注目しなければならない事実である．trigger となったものは明らかでないが，身体の変調をきつかけに Monro 孔の閉塞が起ったことは興味深い．

さて，第2例は約2年前に髄膜炎ないし脳室炎を経過した．ところが，骨盤骨折による長期臥床より，起立した途端に発症している．この際にも血圧の急激な低下が起ったであろうことは当然推測される．本症例においては，気脳撮影において，左側脳室内に中隔形成がみられ，炎症に由来するこれらの脳室上衣の変化が，体動によりバルブ様に Monro 孔を閉塞したのであるかも知れない．

いずれにしても，2例とも長短の差はあれ，髄膜炎ないし脳室炎が先行しており，血圧の低下を招いた状態で発症しているところは共通している．Monro 孔の開通しているためには一定の髄液圧，ひいては一定の血圧水準が必要であることを示しているとも考えられる．換言すれば，不完全閉塞の状態にあった Monro 孔が，血圧の低下ひいては髄液圧の低下によって閉塞したとも言えよう．

この2例は，紹介医により脳腫瘍の診断の下に当科に送られてきたが，実際，その臨床症状，脳波，脳血管撮影所見など，脳腫瘍の場合に酷似している．しかし，詳細に検討すると，1．髄膜炎ないし脳室炎が先行していること，2．発症の日時が比較的明瞭であること，3．うっ血乳頭が軽度であること，4．巣症状が乏しくテント切痕嵌入症状が急速に出現することなどの点において，脳腫瘍の臨床経過とは異なっている．これらの点に留意しながら，脳血管撮影をみると，腫瘍による所見[4]とは自ずと区別し得る．

最後に治療の問題であるが，すでに器質化した肉芽組織を切除し，機械的に Monro 孔を開通させようとすることは手術侵襲が大きく，また第1例で経験されたように，吸収能自体も低下しているから，頭蓋外へ髄液を誘導，排出せしめるのがよいと思われる．われわれは2例ともに脳室腹腔吻合を行ない，幸いに順調な経過を得ている．

むすび

髄膜炎・脳室炎後，相当期間を経て Monro 孔の閉塞を来たし，脳腫瘍の臨床症状，脳血管撮影に類似した片側性水頭症成人例2例を報告した．この病態の発症機序に推測を試み，診断上の鑑別点と治療方針に言及した．

喜多村孝一所長の御校閲に感謝します．

文　献

1) **Bhagwati, S.:** A case of unilateral hydrocephalus secondary to occlusion of one foramen of Monro. J Neurosurg **21** 226～229 (1964)
2) **Blatt, E.S.** and **Y.M. Bergmen:** Congenital occlusion of the foramen of Monro. Radiology **92** 1061～1064 (1969)
3) **Dott, N.M.:** A case of left unilateral hydrocephalus in an infant. Operation-cure. Brain **50** 548～560 (1927)
4) **Huang, Y.P.** and **B.S. Wolf:** Angiographic features of unilateral hydrocephalus of obstructive nature. Amer J Roentgenol **92** 792～810 (1964)
5) **Kunft, H.D.:** Zur Dynamik des Hydrocephalus beim intermittierenden Verschluß des Foramen Monroe vor und nach operativer Kolloidcystenentfernung. Arch Psychiat Nervenh **216** 232～245 (1972)
6) **Schultz, P.** and **N.E. Leeds:** Intraventricular septations complicating neonatal meningitis. J Neurosurg **38** 620～626 (1973)