(東女医大誌　第39巻　第6号
頁 453—460　昭和44年6月)

〔原　　著〕

胆嚢摘出術後の心合併症について

東京女子医科大学外科学教室（主任：織畑秀夫教授）
講師　山中　爾朗・斎藤　正光
河野　宏・馬淵　原吾・島本　悦次
教授　織畑　秀夫

（受付　昭和44年3月6日）

Postoperative Cardiac Disorders after Cholecystectomy.

Jirō YAMANAKA, Masamitsu SAITO, Hiroshi KOHNO, Gengo MABUCHI, Etsuji SHIMAMOTO and **Hideo ORIHATA**
Department of Surgery (Director: Prof. Hideo ORIHATA)
Tokyo Women's Medical College

During the period from 1959 to 1968, we operated in total 359 patients with gall-bladder diseases, such as cholelithiasis, inflammation or carcinoma of biliary tract. Ten of the 50 cases operated on last year, had some postoperative complications---acute gastric dilatation 3, multiple liver abscess 1, and cardiac disorders 6. Four patients of the 10 died; progression of cancer 2, sepsis 1, and acute adrenal bleeding 1.

Recently postoperative acute cardiac failure or myocardial infarction was recognized. In spite of the significance of the cardiac complications there were relatively few detailed reports of this subject in recent year. The purpose of this paper was to emphasize the importance of the clinical manifestations, early recognition, and treatment of the cardiac disorders after cholecystectomy and to review the older literatures.

I. はじめに

冠疾患と胆嚢疾患との関連性については，19世紀の中頃から各方面から検討されているが，未だに結論は出ていない．しかしながら胆嚢摘出術（以下「胆摘」と略す）後にみられる急性心不全の合併が最近問題視されて来ている事は，何らかの関連性を意味するものと思われる[1)～4)]．

したがつて，これまでの多くの学者が，術前のＥＣＧ上のＳＴおよびＴの変化が胆摘後に全く消失したり，あるいはかなりの改善を認めたという事実から，冠疾患と胆嚢疾患との関連性に興味を抱き，剖検，臨床，動物実験，疫学等の面から追求して来たのであるが，他方，術後にもなお術前からの変化の存続が認められる場合や，さらに他の種類の異常が出現した場合には，胆嚢疾患や胆摘との関連性の点，また心自体の変化について，

解釈上問題があるとみえてほとんど触れられていない．そこで最近1年間に当教室で行なつた胆摘例につき，術前後のＥＣＧ所見を主体に，詳細に検討してみたが，心合併症といえる症例は6例あり，その発生率は12％で，Breitwieser[2] とほゞ同率であつた．これら心合併症に関し，診断および治療につき検討し，さらに文献的考察を加え，諸賢の御批判を仰ぐ次第である．

II. 胆摘術心合併症

当教室の胆石症，胆嚢胆道炎，胆嚢胆道癌に対して行なつた胆摘症例は，昭和34年12月から昭和43年11月までの10年間で 359例であつた．最近1年間の手術症例は50例で，その内訳は，胆石症38例（胆嚢炎を併発していた例も含める），胆嚢胆道炎8例，胆嚢胆道癌4例である．胆摘後の合併症は，急性胃拡張3例，多発性肝膿瘍1例，心合併症6例であつた．死亡例は4例あり，死因は2例が癌の進行で，1例が敗血症で，残り1例が急性副腎出血であつた．

心合併症の診断については，われわれは次の基準を用いた．すなわち，術前にＥＣＧ上異常所見を認めた場合や，術直後に vital sign（呼吸，脈拍，血圧，体温等）の著変を認めた場合には，術直後からＥＣＧの追跡を全身状態の把握とともに行ない，術前に異常がなく術後も vital sign に著変のない場合には，手術侵襲の影響の少なくなる時期（われわれは一応第10病日を基準としているが）にＥＣＧの記録を行なつている．むろん術前心に異常がなく，術後に異常を起こした場合が真の心合併症と言えるが（狭義），術前に異常を認めた場合でも，型の異なる術後の心異常は広義の心合併症として扱わねばならない．

前記胆摘50例中，術前にＥＣＧに異常を認め得なかつた46例には，術後に vital sign の著変を認めたのが5例あり，術後のＥＣＧでは特記すべき変化を示さなかつた．このうち3例は術後急性胃拡張であり，他の2例は一過性の不整脈であつた．

一方，術直後から手術の影響の去ると考えられる時期までに vital sign に著変を見出せず，第10病日にとつたＥＣＧ上に異常を示した例が2例あつた（1例は第Ｉ度 A-V Block，1例はＳＴの軽度下降を示した）．これらは狭義の心合併症であるが，治療上には特に問題がないので詳しくは述べない．

術前すでにＥＣＧに異常を認め，術後のそれに術前と型の異なる異常所見を呈したのが4例あり，うち1例はＳＴの Strain Pattern を示しただけで経過良好であつたが，他の3例は治療上検討すべき問題を含むため詳しく述べたい．いずれも広義の心合併症ではあるが，刺激伝導系障害，心筋障害等で特に心管理には留意しなければならないと考える（Table 1）．

症例1． M.S.　50才　♀

主訴：心窩部痛

既往歴：19才の時 Weil 病に罹患し，以後洞性徐脈を来たす．

家族歴：特記すべきことなし．

Table 1. Cardiac Disorders on 6 Cases after Cholecystectomy

Case	Age	Sex	Preoperative E.C.G.	Postoperative E.C.G.	Previous Heart Disease
M. S.	50	♀	Sinus Bradycardia	A-V Dissociation	Weil's Disease →Myocarditis (?)
M. Y.	58	♀	irBBB, ST slight Depression in V_{4-6}, T flat in $V_{5,6}$	Supraventricular Tachycardia or 2:1 supraventricular Flutter	
K. N.	55	♀	Anoxic Pattern of Myocardium (Ⅲ, aVF)	Early Inferior Wall Infarction Pattern	
K. K.	68	♀	irBBB	Strain Pattern of ST ($V_{5,6}$)	
N. S.	27	♀	Normal	1st degree of A-V Block	
K. S.	36	♀	Normal	ST slight Depression	

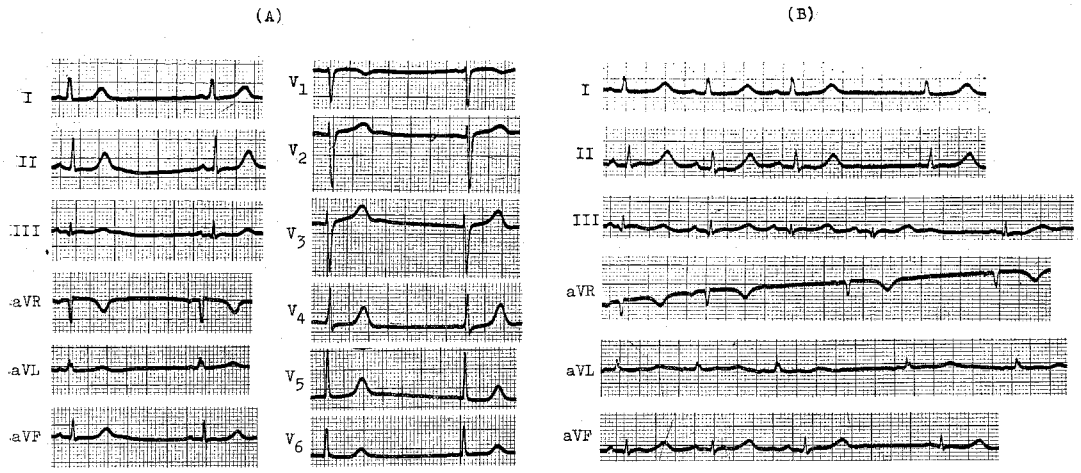

Fig. 1. E.C.G. of Case 1. Preoperative electrocardiogram (A) shows fixed sinus bradycardia. Tracing(B)taken on the day after surgery shows the sinus arrhythmia and A-V Dissociation.

現病歴：7～8年前から心窩部に激痛を訴える．疼痛は疝痛性で発作的に起こる．同時に冷汗，呕吐，発熱があつた．この疝痛発作の反復のため，昭和43年の最初の発作を機に当科をおとずれ入院した．

現症：全身状態良好．身長 162cm，体重 51.5 kg．右季肋部に胆嚢と思われる腫瘤を柔かい抵抗として触れる．その他特記すべき事はない．

検査所見：胆嚢造影法以外の検査はすべて正常範囲である．胆嚢造影にて陰性結石像を認め，胆嚢の収縮は比較的良好なのを知る．

手術所見：胆嚢壁は肥厚し，中に小豆大の結石20個を容れ，総胆管にも2個の結石を認めた．いずれもビリルビン結石であつた．周囲臓器には特に変化を認めなかつた．

臨床診断：胆石症

術後診断：胆石症および慢性胆嚢炎

術後経過と心管理：興味深い点は既往歴のWeil病の罹患で，恐らく心筋炎を併発し，伝導系の障害を来たし，固定性の洞性徐脈となつたものと推定され，術後の心管理が原病と共に重要性を提起した．術当日に不整脈と徐脈を来たし，ＥＣＧにて A-V Dissociation を認めた．vagus block の目的で atropine sulfate 0.5mgの注射を行なつたところ，リズムは洞性調律に復し，A-V Dissociation から Adams-Stokes Syndrome に移行する事なく，以後患者本来の洞性徐脈で経過した（Fig. 1）．

症例２．M.Y. 58才 ♀

主訴：腹痛と右上腹部腫瘤

既往歴，家族歴：特記すべきことなし．

現病歴：1年前から右上腹部に腫瘤を触れ，圧痛，自発痛および前胸部や背部への放散痛があつた．悪心，呕吐，黄疸等は認められなかつたが，食欲は不良であつた．

現症：全身状態良好．貧血，黄疸なく，血圧，脈拍等正常．身長 146cm，体重38.5kg．右上腹部に圧痛を伴う鶏卵大の腫瘤を触れる．

検査所見：いずれも正常．腹部単純レ線写真にて約1cm大の結石像を認めたが，胆嚢造影法では胆嚢は写らなかつた．

手術所見：胆嚢壁は肥厚し，慢性炎症をうかがわせたが，周囲臓器に異常はなかつた．摘出した胆嚢内には直径1cmのビリルビン結石が1個入つており，胆嚢頚部に位置していた．

臨床診断：胆石症および慢性胆嚢炎

術後診断：胆石症および反復性慢性胆嚢炎

術後経過と心管理（Table. 2）：術前から心筋の変化が疑われ，術後直に Digitalization を施行するも，第1病日に Supraventricular tachycardia または2：1 Supraventricular flutter のＥＣＧ所

Table 2. Cardiac Mannagement of Case 2.

			E.C.G. Findings	H.R.	B.P.	Treatment
23/IV			irBBB V_{4-6} ---ST slight depression $V_{5,6}$ ---T wave flat Master's test n.p.	80	106/60	
26/IV		11:00am	post operative state	114	120/100	←Oxygen Tent
		12:00pm		104	120/106	Digitalization cedilanid 1A
		8:00pm		120	120/84	cedilanid 1A
27/IV	1	8:00am		126	100/70	cedilanid 1A persantin 1A
		12:00pm		132	98/70	cedilanid 1A
		1:17pm	Supraventricular tachycardia or 2:1 supraventricular flutter $V_{4,5}$ ---ST depression or inverted T wave	140		
		2:00pm		118	100/68	persantin 1A cedilanid 1A
28/IV	2	10:00am		124	98/70	cedilanid 1A
		1:15pm	1) 2nd degree A-V Block Wenckebach type 2) Anterior subendocardial infarction pattern The T waves are desply and symmetrically inverted in leads I,II,aVL,V_5,& V_6. Abnormal Q waves are not present.	100 ↓ 140 irregular	90/70	←Digitalization was interrupted persantin 2A carnigen 1A effortil 1A
29/IV	3			90	110/70	persantin 2A
30/IV	4		Incomplete A-V Block Sinus rhythm	90 ↓ 100	130/80	persantin 3A ←Put out Oxygen Tent
1/V	5	9:30am		88	132/80	persantin 1A
		8:40pm	E.C.G.Finding is normal randge. Tachycardia But the influences of the anterior subendocardial infarction signs are rest.	100	124/78	
10/V	14		Not tachycardic	80		persantin tablets 6Tab
14/V	18		Relative good condition	100		
20/V	24		Recovered	80		

見を示し，第2病日には Wenckebach type A-V block と Anterior Subendocardial Infarction の pattern を認めた．（この時のGOT・GPTおよび白血球は正常値を示していた．）Wenckebach type A-V block に対しては，Digitalis 中毒と判断してこれを中止し，一方，Infarction に対しては冠血流量の増加と心負荷の軽減ならびに酸素供給の増加を目的に Dipyridamole (Persantin) を倍量用い，昇圧剤および酸素テントを使用した．

本症は恐らく Infarction の範囲が Endocardium のみに留まり，Myocardium にまで広がることがなかつたために救い得たものと考える (Fig. 2)．

症例3． K.N. 55才 ♀

主訴：黄疸，腹痛．

既往歴，家族歴：特記すべきことなし．

現病歴：1年前から腹痛と倦怠感を訴えていたが，半年前頃から階段の昇降に際して息苦しさを感じて来た．昭和43年2月初旬に脂肪食を摂取したところ，胸やけ，呕吐，腹痛を来たし，某医院に入院し，2月中旬当科を紹介され入院に至る．

現症：全身状態やや不良．身長 155cm，体重 49.5kg．眼球結膜に黄疸を認める．心肺異常なく，肝脾腫大なし．右季肋下に柔かい抵抗を触れ

Table 3. Cardiac Management of Case 3.

			E.C.G. Findings	H.R.	B.P.	Treatment
19/I			Anoxic Pattern of the Myocardium (III,aVF)			
19/II			Operation	94	110/68	persantin 2A
20/II	1		PQ interval 0.18sec.Normal	104	100/66	persantin 2A
24/II	5	6:00pm		78	158/80	←Oxygen Tent
		7:30pm	1st.degree A-V Block	64	140/80	
		8:00pm	Early inferior wall infarction like pattern, II,III,aVF--ST elevation & small,wide Q wave I,& Chest lead--ST depression	126	160/70	←Intubation
		8:30pm	Bradycardia, Ventricular Automaty	64	90/?	persantin 2A prednine 60mg effortil 1A sooner 1A atropine sulfate 1A
		9:30pm	Ventricular beating V_{2-4} ---tall tented T wave & nodal arrhythmias	74 irregular	?	←Put out Oxygen Tent Connected Bird Respirator carnigen 2A neosinesin 2A
		10:30pm	Become normal randge	92	70/?	
24/II	5	11:00pm	Disturbance of the intraventricular conduction	80	86/?	sooner 3A atropine sulfate 1A
25/II	6	12:00pm		105		prednine 20mg
		0:30am		100	80/?	
		1:30am				←Stopped spontaneous breathing Controlled breathing
		2:00am		106	60/?	
		4:30am			104/?	←Appeared spontaneous breathing
		5:15am		82	120/80	
		7:15am		90		sooner 5A
		8:30am				parmanil 1A
		9:40am		96	?	
		10:30am	Ventricular waves (low cardiac output)	54	?	
		10:34am	Cardiac arrest			←Artificial cardiac massage theraptique 2A bosmine 2A sooner 2A persantin 1A $CaCl_2$ 1A sooner 5A persantin 1A $CaCl_2$ 1A sooner 3A persantin 1A
		11:01am	Died			

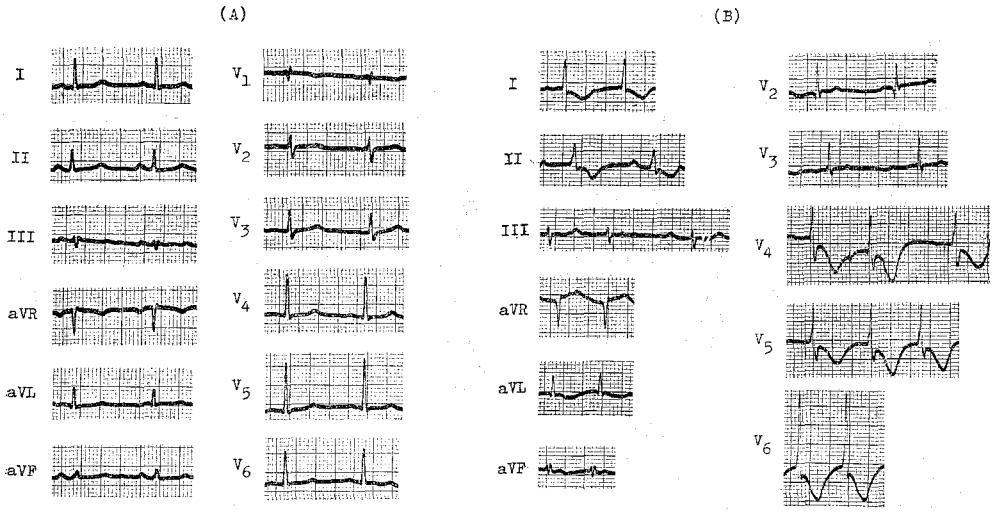

Fig. 2. E.C.G. of Case 2. Preoperative E.C.G. (A) shows irBBB and slight depression of ST segment in V_{4-6}. Postoperative tracing (two days after surgery) shows 2nd degree A-V Block (Wenckebach type) and Anterior Subendocardial Infarction Pattern. (B)

る.

検査所見：一般検査異常なし．MG92，GOT 61u，GPT 81u，Al-ph 60u，総ビリルビン18.5 mg/dl（直接型12.1mg/dl，間接型 6.4mg/dl）で，閉塞性黄疸が疑われる．胆嚢造影法にて結石像を1個認めるが，胆嚢は写らず．

手術所見：胆嚢は腫大し，中に大豆大の結石5個と米粒大の結石16個を容れていた．また Vater 乳頭部には小指頭大の結石が1個嵌頓しており，これは乳頭部を切開して十二指腸に落した．いずれもビリルビン結石であつた．なお周囲の臓器には病的変化はなかつた．

臨床診断：閉塞性黄疸

術後診断：胆石症

術後経過と心管理（Table. 3）：術前に心筋の Anoxia をうかがわせる所見があり，術後第4病日までは経過良好にみえたが，第5病日に至つてＥＣＧ上に Early Inferior Wall Infarction の dattern を認めた．この日の午後6時頃には dyspnea を発し，酸素テントを使用するも2時間30分程して血圧が下降し，心拍数が落ち，全身発汗多量，意識不明瞭で Shock 状態に陥つたため，気管内挿管を施行し，強制呼吸を開始すると共に副腎皮質ホルモン，Isoproterenol, Atropine, Dipyridamole，および昇圧剤等を使用し，これらは奏効したが，翌日午前1時30分に自発呼吸が停止し，9時間30分後に死亡した．

本例の如く心室内刺激伝導障害のある場合には（Fig. 3），Isoproterenol の使用が有効であるが，結果的には Waterhouse-Friderichsen Syndrome に酷似する経過をとり，末梢循環不全のために救い得なかつた．

本例は病理解剖の結果左急性副腎出血が確認され（Fig. 4），死後の検討で，術後第1病日に1回，および第2病日の午後4時以降に血圧の下降をみており，この時期あたりから副腎出血が始まつたものと考えられ，第5病日に Shock に陥つた後で記録したＥＣＧでは，高Ｋ血症の型を認め，次第に副腎皮質の不全が進行して行つたものと思われる．したがつて臨床的には全くの心合併症として扱つていた状態が，実は副腎皮質不全に起因する末梢循環不全のみによるものか，あるいは心自体の機能的ないし器質的変化の潜在があつて，これが加味されねばならないかは，真のところ不明と言わざるを得ない．結局，急性副腎皮質不全としての表だつた確証のなかつたために，推

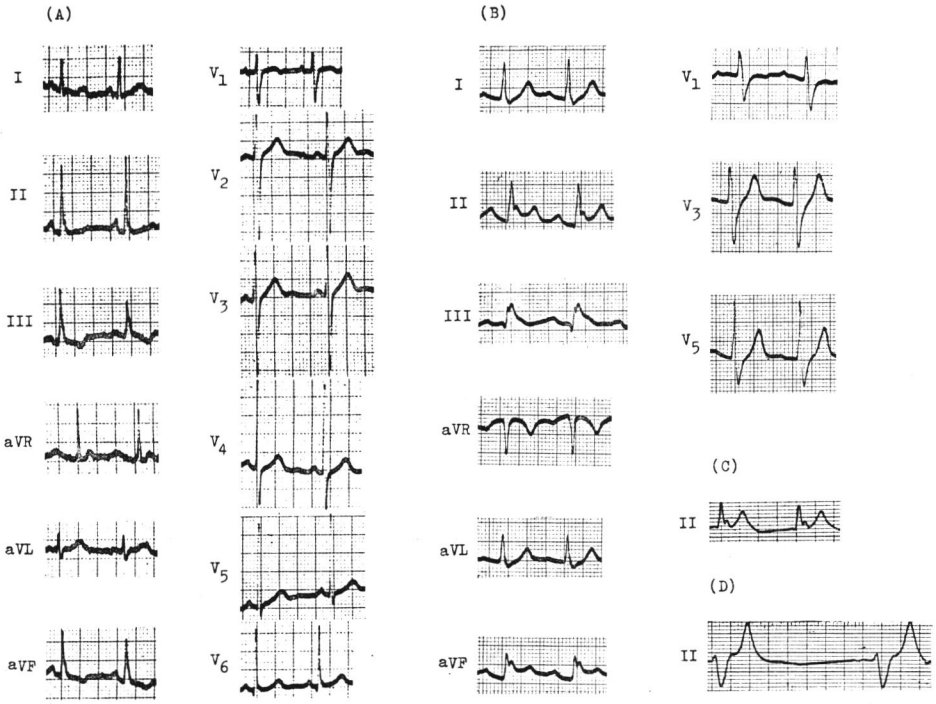

Fig. 3. E.C.G. of Case 3. Preoperative E.C.G. (A) suggests myocardial anoxia. In the tracing taken five days after surgery (B) there is Early Inferior wall Infarction. And six days after surgery (C) and (D) show the Disturbance of the Intraventricular Conduction and Ventricular Beating.

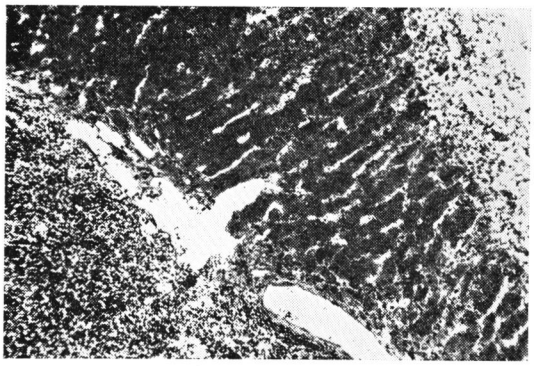

Fig. 4. Microscopically, massive adrenal hemorrhage was found in the inner layers of the cortex and in the medulla. (left adrenal gland, ×100. H. & E.)

知し得なかつたのである．

III. 考　按

胆嚢疾患に伴うＥＣＧの異常は，Fitz-Hugh & Wolferth[3]，Clarke[4]，Breitwieser[2] および Wakefield[5] らが既に述べているが，彼らは inverted T waves, slurring & notching of QRS complexes, elevation or depression of ST segments などをとりあげている．以来多くの学者により，胆嚢疾患と心疾患，殊に冠疾患との関連性について詳述されているが，未だ結論を得るには至つていない．一方，胆摘後におこる心合併症に関しては，その発生率が術前の心疾患の併存よりも低いためか，充分な管理を強調している報告は少ない．Fitz-Hugh & Wolferth ら[3] は胆摘例中，ある例には心合併症の追従することを述べている．Walters & Master ら[6] は術後４週後にとつたＥＣＧで初めて Infarction を診断し得た１例を経験し，Infarction が胆摘後気づかぬ内に起こる事がある事から，ＥＣＧ記録の重要性を説いている．Twiss, Carter & Goldenberg ら[7] も前者と意見を同じくするものである．更に Postoperative Myocardial

Infarction が，どのような手術に多く発生するかに関する報告をみると[8]，開腹術に圧倒的に多く，92%は術後1週間以内に（その大部分は術後24時間以内である）発生すると述べている．開腹術中，消化管手術や胆摘等に最も頻度の高いことも事実である[9]．本邦でも松倉[10]，片岡ら[1]は胆摘後の死亡例を検討し，急性心不全で死亡する例が比較的多いことから，ＥＣＧ所見を重視し，手術適応決定上，考慮を要しなければならない事と言つている．

しかし同時に問題となるのは，心疾患が胆嚢疾患と併存する場合であり，その際，潜在性心疾患（殊に冠・心筋疾患）が胆摘後に明らかとなつて来た場合には，真の意味では術後合併症とは言えなくなる．つまり胆嚢疾患が心疾患，殊に冠疾患と密接な関連性を示しながらも，後者をひき起こし得るか否かは明確ではないにしろ，19世紀中頃より両疾患の関連性が臨床的，あるいは動物実験的に論議されて来ている[2)~6)9)11)~20)]が，真の心疾患の合併が存するか否かは，多くの因子が考えられ，確信し難いところであろう．

更に術後に起こつた心機能異常は，ＥＣＧで捉える場合，手術侵襲そのものによるものか，上腹部手術による呼吸運動抑制に伴なう呼吸障害による Anoxia によるものか，麻酔の影響なのか，あるいは術中の血圧の変動，あるいは電解質の変化によるものかを判別する必要がある．むろんＥＣＧの変化としては特有な型はないが，一般的には，(1) 心筋の ischemic change を思わせる所見が前面に出る事が多い．すなわち ST segment および T wave の非特異的変化であり，(2) 刺激伝導系の変化としての徐脈，頻脈，期外収縮，BBB, A-V block, および (3) 心筋障害としての Infarction 等[21)22)]である．したがつてわれわれが注意を喚起したいと思つているのは，術前にすでに心疾患の存在を把握し得た例はもちろんのこと，術前にＥＣＧ上にのみわずかの変化しか見出せぬ例や，全く異常のない例に関してである．つまり，術後1週間以内は心合併症の発生という点に充分留意せねばならぬ事である．最も重篤と考えられる Infarction に対しても，胆摘後の管理を充分にするだけでも，それ自体が治療となつている事が少なくない現状となつて来ている事は幸いである．すなわち酸素テントの使用，鎮痛・鎮静剤の使用，強心剤，冠拡張剤の使用等である．

われわれの症例を顧みると，症例1.は心疾患の既往をうかがわせたが，術後は調律の異常だけで，容易に術前のＥＣＧに復し得た．症例2.は心疾患の既往はないが，術前のＥＣＧに ir-BBB や ST segment の slight depression を認めているところから，術直後からＥＣＧで追跡し，Infarction が軽度に留まつた事を確め得たのである．最も難解であつたのが症例3.で，根底の副腎出血による不全を推知し得ず，心合併症として治療したが，結局は死に至らしめたもので，臨床的には心合併症としか言えなかつた稀な例であつた．

IV. むすび

単純な胆摘は特に出血も多くなく，極めて簡単な手術と思われるが，重篤な心合併症を来たす事も稀ではなく，ここに3症例を挙げ，胆摘後の心合併症と治療を述べた．胆摘に追従する心合併症が，

1) 術前の心疾患の存在する場合（広義の心合併症），術後に重篤な状態になる恐れが充分にある事．

2) 術前ＥＣＧのみに変化を見る場合や，全く異常のない場合でも，術後に心合併症を来たし得る事．

などから，われわれは術前のＥＣＧ記録はもちろんのこと，術後は Vital sign を参考に，その著変のない場合には第10病日に，著変の認める場合や，必要性を認める場合には，適宜ＥＣＧの追跡を行なつている．ここに術前後における充分な配慮と管理の必要な事を強調するものである．

稿を終るにあたり，御指導を賜わつた広沢弘七郎教授に厚く御礼申し上げます．

（本論文の要旨は第1回日本消化器外科学会大会において発表した）．

文　献

1) 片岡一郎・代田明郎・他：胆石症手術死亡例の検討．日臨外 第29回 506 (1968)

2) **Breitwieser, E.R.:** Electrocardiographic Observations in Chronic Cholecystitis before and after Surgery. Amer J Med Sci 213 598 (1947)
3) **Fitz-Hugh, T & C.C. Wolferth:** Cardiac Improvement following Gall-bladder Surgery. Ann Surg 101 478 (1935)
4) **Clarke, N.E.:** Electrocardiographic Changes in Active Duodenal and Gall Bladder Disease. Amer Heart J 29 628 (1945)
5) **Wakefield, H.:** The Association of Gallbladder Disease with Heart Disease: Clinical and Experimental Observations. Med Clin N Amer 31 161 (1947)
6) **Walters, M.B. & A.M. Master:** The Relationship between Biliary Tract and Coronary Artery Disease. J Gynec Obst 94 152 (1952)
7) **Twiss, J.R., R.F. Carter & S. Goldenberg:** The Management of Biliary Tract Disorders in Patients with Heart Disease. Ann Int Med 39 484 (1953)
8) **Wasserman, F., S. Bellet, & R.P. Saichek:** Postoperative Myocardial Infarction. New Eng J Med 252 967 (1955)
9) **Master, A.M., S. Dack & H.L. Jaffe:** Postoperative Coronary Artery Occlusion. JAMA 110 1415 (1938)
10) **松倉三郎**：臨床外科全書 4₂ 金原出版 東京 (1966) 412頁
11) **Breyfogle, H.S.:** The Frequency of Coexisting Gallbladder and Coronary Artery Disease. JAMA 114 1434 (1940)
12) **Gilbert, N.C., G.K. Fenn & G.V. LeRoy:** The Effect of Distention of Abdominal Viscera. JAMA 115 1962 (1940)
13) **McArthur, S.W. & H. Wakefield:** Observations on the Human Electrocardiogram during Experimental Distention of the Gall Bladder. J Lab Clin Med 30 349 (1945)
14) **Hodge, G.B., A.L. Messer & H. Hill:** Effect of Distention of the Biliary Tract on the Electrocrdiogram. Arch Surg 55 710 (1947)
15) **Hodge, G.B. & A.L. Messer:** The Electrocardiogram in Biliary Tract Disease And during Experimental Biliary Distention. Surg Gynec Obst 86 617 (1948)
16) **Patterson, H.A.:** The Association of Gallstones and Heart Disease. Ann Surg 139 683 (1954)
17) **Ravdin, I.S., T. Fitz-Hugh, C.C. Wolferth, E.A. Barbieri & R.G. Ravdin:** Relation of Gallstone Disease to Angina Pectoris. Arch Surg 70 330 (1955)
18) **Mendelsohn, D. & R. Monheit:** Electrocardiographic and Blood-pressure Changes during and after Biliary-Tract Surgery. New Eng J Med 254 307 (1956)
19) **Hampton, A.G. J.R. Beckwith & J.E. Wood:** The Relationship between Heart Disease and Gall-Bladder Disease. Ann Int Med 50 1135 (1959)
20) **Friedman, G.D.:** The Relationship betwen Coronary Heart Disease and Gallbladder Disease. Ann Int Med 68 222 (1968)
21) **難波 和・坪庭幹弘**：Postoperative Electrocardiogram. 日本臨床 26 80 (1968)
22) **清水三郎**：手術と心電図. 最新医学 9 129 (1954)