(東女医大誌　第39巻　第1・2号
頁　120—123　昭和44年2月)

〔臨床報告〕

義歯嚥下による小腸穿孔の1治験例

東京女子医科大学第2外科教室（主任　織畑秀夫教授）
島本悦次（シマモトエツジ）・荒井康温（アライヤスハル）
教授　織畑秀夫（オリハタヒデオ）

（受付　昭和43年10月15日）

はじめに

誤嚥による消化管内異物は，食物性（魚骨，鶏骨，こんぶ），硬貨（旧50銭，旧1銭，5円，10円），金属性（バッジ，金釦，押ピン，笛，玩具，ぜんまい，義歯，針，ピン），鉱物性（石）[1]等雑多である．本症例は，食事中誤つて，右上顎部（写真1）にある義歯（長さ 4.5cm，巾 1.7cm）を誤嚥し，回腸部において穿孔を起こし，汎発性腹膜炎にて入院，開腹術を施行して腸管切開のもとに義歯を取り出し，経過良好にて全治退院した珍らしい症例である．次にその詳細を述べる．

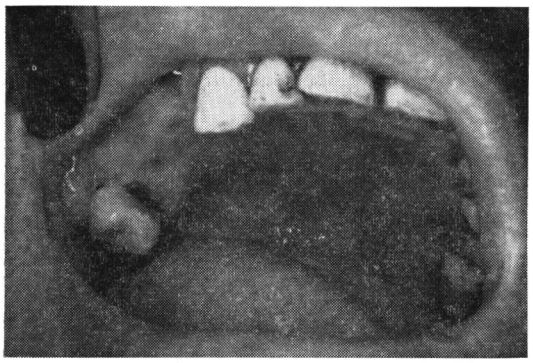

写真1；右上顎第1第2小臼歯第1大臼歯の部位に義歯をしていた．

症　例

患者：木○実○　♂　31才　建築現場監督．

主訴：腹痛・悪心・呕吐．

家族歴：特記すべきものなし．

既往歴：生来健康，特記すべき疾患なし．

現病歴：昭和43年6月7日朝7時頃，食事をしている時，知人の来訪を受けて対話中，驚愕すると同時に，右上顎部の義歯を食物とともに嚥下した．この義歯は，毎日義歯の掃除のために取りはずし，また食事の時などいつもグラグラ動いて気になつていた．誤嚥した時，食道につかえる感じが全くないので，多分排便時に大便とともに排出されるであろうと，医師に診てもらう事なく，その日は普通に事務仕事を行ない，夕食も普通に摂り就寝した．夜中の午前3時頃，腹部疼痛および呕気にて目覚めた．疼痛は腹部全体に広がり，2～3分間隔でおこつて来る腸を刺すような強い痛みが下腹部におこり，次第に増強し，午前5時頃までに黄褐色の液少量を5～6回反復呕吐した．その頃より段々意識もうろうとなり，救急車にて本院へ運ばれた．

現症：一般所見は意識不明瞭，顔貌苦悶状，体格中等度，栄養状態は良好であつた．体温36.6℃，脈搏72/min，緊張良好，血圧 120/70mmHg．眼瞼結膜に貧血・黄染はない．頚部・鎖骨上窩リンパ節の腫大はない．胸部理学的所見に著変はない．諸種反射などもほぼ正常であつた．

Etsuji SHIMAMOTO, Yasuharu ARAI, Hideo ORIHATA (Department of Surgery, Tokyo Women's Medical College): A case of intestinal perforation caused by an artificial tooth.

腹部所見として，特に手術痕は認めず．肝・脾はふれない．腹壁は平坦で硬く，筋性防禦は腹部全般にあり，下腹部中央やや右側に圧痛著明，両側下腹部に腸雑音聴取可能であつた．

来院時レ線所見；来院直後に腹部単純撮影を行ない，鏡面像，遊離ガス等は認められないが，義歯のクラスプ（留金）と思われる陰影を認めた（写真２）．

写真２；立位正面像にてガス膨満像や水平鏡面像は認めないが，義歯両端のクラスプが写つている．

血液検査で貧血，白血球数（6000）の増加は認めなかつた．

手術所見：義歯クラスプの腸管穿孔による急性汎発性腹膜炎の診断のもとに，来院３時間後に，全身麻酔にて緊急手術を施行した．臍を中心とした正中切開にて開腹．腹膜，大網，腸管の癒着はなく，膿性腹水約 200cc，回腸には義歯のクラスプの一端が刺さり，腸穿孔を起こし，クラスプが２mmぐらい腸壁より飛びだしている（写真３）．また，義歯閉塞部より口側の腸管はやや膨隆しており，約40cmにわたり浮腫状発赤があつた．穿孔部の横切開により義歯を剔出し，２層縫合を行ない，次にこの部位より約５cmの所に，穿孔を起こしたクラスプと反対側のクラスプによる，粘膜および筋層に達する圧挫を認めたので，漿膜縫合

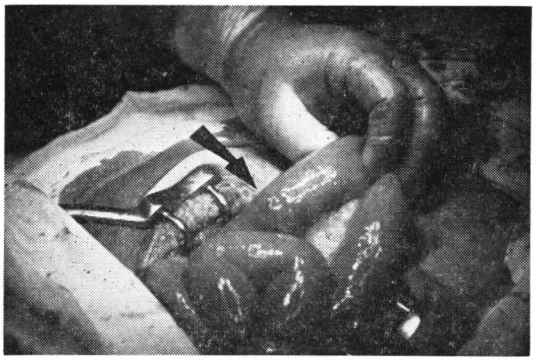

写真３；術中腸管より義歯クラスプが飛び出しているのが確認できる．

写真４；取り出した義歯

にて補強した．義歯のあつた部位は，トライツ氏靱帯より約 4.1m肛門側，回盲弁より約 1.6m口側にあつた．腹腔内を洗浄し，コリマイシン 200万単位注入後，カタル性虫垂炎の虫垂切除を行ない，右回盲部腹壁より Douglas窩へゴムドレーン１本を挿入して閉腹，手術を終了した．写真４は取出した義歯である．術後１週間で抜管，発熱なく，２週間目に全治退院した．

考　按

本症例は，固定不完全の義歯を放置しておいたために誤嚥し，クラスプが鋭いために小腸に刺さり，穿孔を起こし，腸内細菌（検査結果 α-streptokoken＋E. coli）が腹腔へ流出し，汎発性腹膜炎をおこしたものと考えられる．診断は，現病歴および腹部単純レントゲン写真により容易であり，緊急手術の対象となつた．岡田による本邦イレウス症例の統計的観察によると[2]，全国大病院175病院，教室において，昭和10年から昭和28年

に至る19年間の 12614例のイレウス中，腸管内異物によるイレウスは， 402例と非常に少なく，誤嚥異物による腸管穿孔はさらに少ないと考えられる．

虫垂切除術の要否に関しては，回復過程で，虫垂炎の穿孔による続発性腹膜炎との混乱を防止するために，施行したほうが賢明と考える．

一般的に，異物誤嚥の結果として，自然経路からの排出の可能性が期待できる事は一般に認められ，山川[3]は，60例中59例（99%），大浦[4]は，22例中20例（90%）の自然排出を認めている．そして山川は，著明症状の出現せぬ間は，みだりに手術を行なうべきでないと戒めている．そこで，異物誤嚥に対して，まず異物の鋭鈍性を念頭に置き，鋭性では，適当に蠕動亢進を抑え，線維性食物による糞塊で異物纏絡を計り，排便中の異物確認が第一と考えられる．しかしながら，経過観察中に閉塞および穿孔のおそれが生じた場合は，緊急手術をためらうべきでない．

なお，本邦の異物による小腸穿孔の報告例（表1）は，昭和43年までに18例であり，原因の異物の種類は，魚骨，竹片，甘藷，鋏，針，マッチ棒，綿棒等である．また，義歯による回腸部穿孔例は，文献で1例も見いだせなかつた．小腸穿孔の好発部位は回腸が第一であるが，小腸の内では，回腸下部で最も異物停稽を起こしやすい事が知られている現在，うなずける結果である．

表1　本邦の異物嚥下による小腸穿孔の報告例

報告者	例数	年令	性別	職業	異物名，大きさ，長さ	穿孔部位	転　帰	その他	報告年度
五十嵐	1	32	女		歯科用神経抜き，小豆大柄を有する長さ2cm針状のもの	十二指腸後壁	手術		大正11年
荘　司	1	26	女		鋏，針，火箸長さ種々最長のもの12.8cm	回腸下部	手術により治癒	強度のヒステリー	昭和8年
村　山	1	10	男		魚骨	回腸部	手術により治癒	穿孔性腹膜炎治癒	昭和13年
石　田	1				竹片	十二指腸	死亡		
浅　山	1			印刷業	竹片	十二指腸	敗血症で死亡		
渡　辺	1	18	男		鼻薬付属の綿棒長さ12cm，尖端2又	回盲移行部より13cm口側	手術にて治癒	肥厚性鼻炎	昭和5年
荒　川	2	40	男		甘藷	回盲弁より5cm口側	手術にて治癒	ふかしいも過食	昭和22年
		32	男		甘藷	回盲弁より20cm口側	手術にて治癒		
山　川	1	1.4	男		針24本	十二指腸			昭和23年
正　木	1	47	女		ゴム管 Nr 23の硬ゴム管長さ43cm	回腸部盲腸より10cmの所	手術にて治癒	嚥下によるか不明	昭和24年
鈴　木	1	20	男	囚人	鉄製中型日本鋏全長10.5cm 幅1.5cm　両刃尖間 2.8cm　厚さ 0.5cm	空腸起始部	手術術後逃亡	以前腸切除の既往あり	昭和26年
高　田	1	29	男		魚骨	回腸壁	手術により治癒	回腸周囲炎	昭和28年
加　藤	1	31	女	理髪業	マッチ棒　約150本	回盲部より口側40cm	手術にて治癒	異食症	昭和30年
田　村	1	46	男		魚骨	回盲弁より約1.6cm口側	手術にて治癒		昭和28年
堅　田	2				竹箸及び幅1cm長さ13cmのブリキ片	十二指腸球部若干下方	手術により治癒		昭和37年
					針金3本 1.5×12× 0.3cm	十二指腸球部下方			
矢毛石	1				魚骨片	小腸壁			昭和38年
小野田	1	69	男		硬い餅5個	空腸	手術腸切にて治癒		昭和40年
著　者	1	31	男	建築現場監督	義歯　長さ 4.5cm　幅 1.7cm	回盲弁より約1.6cm口側	手術異物剔出にて治癒		昭和43年

むすび

著者らは，義歯誤嚥による回腸部穿孔，汎発性腹膜炎という珍らしい1例を経験し，早期に手術を行ない，軽快治癒せしめ得たのでここに報告し，昭和43年までの異物による小腸穿孔例を集め，文献的考察を行なつた．

文　献

1) **坂口敏之**：過去17年間に経験した私の異物統計．耳鼻と臨床 **11** (3) 199～ 208 (1965)
2) **岡田耕平．他**：本邦イレウス症例の統計的観察．(No. 15) 腸管内異物によるイレウス 402 例について．日大誌第 **24** (5) 370 (1957)
3) **山川強四郎**：胃に落下せる異物の塗運命に就て．臨牀と研究 **25** (9) 404 (昭23)
4) **大浦　策**：胃腸異物．臨牀医学**27** 811 (昭14)
5) **松田弁吉**：異物嚥下症に対する甘藷療法について．矯正医学 **14** 特別号 50～51 (1965)
6) **五十嵐文治**：(東京) 嚥下異物の三例．臨牀医学 **10** (3) 252～ 259 (大正11年3月)
7) **荘司　康**：嚥下異物に因る急性イレウス及び慢性腸糞瘻．グレンツゲビート **7** (2) 273 (昭8)
8) **桝岡　智**：嚥下異物（釘）ニヨル腸管腹壁穿孔ノ1治験例．海軍医誌 **29** 423 (昭15)
9) **渡辺一九述**：腹内異物に因る穿孔性腹膜炎の一例．大阪医事新誌 **1** (9) 1029 (昭5)
10) **荒川　久（丸岡）・他**：甘藷に因る腸穿孔二例（会）日外会誌 **45** (3) 13 (昭22)
11) **正木平蔵**：珍奇なる腸異物．皮膚科紀要 **45** (2) 45 (昭24)
12) **鈴木孝二・他**：異物嚥下に依る腸穿孔の2例．京都府立医大誌 **49** (3) 277 (昭26)
13) **高田三郎**：嚥下異物（魚骨）の腸管穿通に依る廻腸周囲炎の1例．(会) 十全医会誌 **55** (3) 446 (昭28)
14) **加藤重信・他**：異食症に依る小腸穿孔例．(会) 日外会誌 **56** (9) 1255 (昭30)
15) **田村忠雄・他**：魚骨に因る腸壁穿孔の1症例．総合臨床 **2** (5) 571 (昭28)
16) **堅田幸洋・他**：異物嚥下による腸管穿孔の2例．広島医学**15** (2～ 3) 143 (1962)
17) **矢毛石陽三・他**：魚骨による腸穿孔，腹壁結核及腹壁炎症性腫瘤．四国医学雑誌 **19** (1) 97 (1963)
18) **小野田一男・他**：餅に因る腸穿孔の一治験例．(会) 日外会誌 **66** (12) 1882 (1965)