(東女医大誌 第35巻 第10号
頁 610— 613 昭和40年10月)

〔臨床報告〕

血痰を主訴とし，早期に空洞形成をみた肺癌の1剖検例

東京女子医科大学三神内科教室（主任 三神美和教授）
教授 三神美和・教授 小山千代
竹内富美子

（受付 昭和40年7月13日）

緒言

最近，肺癌については内外ともに増加の傾向[1)~7)]を示していることは周知の事実であるが，その増加率[8)]の最も急激なのは日本であり，性別では男子が女子に比し，遙かに多い．しかし，数ある報告例のうち，早期に空洞形成[9)]を発見することは比較的少なく，癌性空洞形成の多くは，その肺切除時か[10)11)12)]，または剖検時に見出されることが多い．また，空洞を形成[13)]する症例の多くは扁平上皮癌であるといわれているが，われわれは血痰を主訴とした例に早期に空洞を認め，手術時の切除標本では一部腺癌様，一部扁平上皮様肺癌像を呈し，剖検時には未分化細胞癌を示した興味ある1例を経験したので，ここに報告する．

症例

患者：飯○美○，62才，男子．職業：会社重役．

主訴：血痰（約2週間）

家族歴：癌疾患はない．

既往歴：昭和19年頃（香港）アメーバ赤痢，同32年胃潰瘍に罹患した外は特記すべきことはない．

嗜好：喫煙約15本毎日，飲酒約2合毎日．

現病歴：主訴の外は軽度の咳嗽があり，酒が以前のようにおいしくなく，食後発汗があつた．胸部レ線所見にて異常陰影を発見され，同35年6月22日入院した．

現症 体格大，栄養良，胸部・腹部その他に異常所見を認めなかつた．

検査所見（表1）

血液：血色素79%，赤血球数 476万，白血球数 7,100．血液像：好中球60%，リンパ球34%，好酸球3%，単球3%．血沈：1時間値24，2時間

表1 検査所見（第1回入院時）

血液所見	血色素		79%	血清	総タンパク	7.19 g/dl
	赤血球数		476万		A/G	2.2
	白血球数		7100		N.P.N.	34mg/dl
	血液像	好中球	60%		総コレステロール	149mg/dl
		リンパ球	34%		リポイドP	7.1mg/dl
		好酸球	3%		硫酸亜鉛	8.6単位
		単球	3%	喀痰	結核菌	—
血沈（1時間値）			24mm		異型細胞	+
B.S.P.（30分）			5%↓	肺活量		3300cc
M.C.R.反応			(—)	尿		異常なし
				便		虫卵（—）

Miwa MIKAMI, Chiyo KOYAMA & Fumiko TAKEUCHI (Mikami Clinic, Department of Internal Medicine, Tokyo Women's Medical College): An autopsy case of 1 lung cancer with main complaint of bloody sputum and cavity formation occured in its early stage.

値38㎜．血清：総タンパク7.19g/dl，A/G 比2.2，NPN 34mg/dl，総コレステロール 149mg/dl，リポイドP 7.1mg/dl，硫酸亜鉛試験 8.6単位，B.S.P.（30分）5％以下．尿所見：異常なし．検便：虫卵（—）．胸部レ線（写真1）所見では右下肺野に約5㎝の円形の浸潤陰影があり，一部に小透亮像を認め，左上肺野に撒布性石灰化像を認めた．断層写真（写真2）でも同様に右下肺野の円形陰影の中に透亮像を認めた．

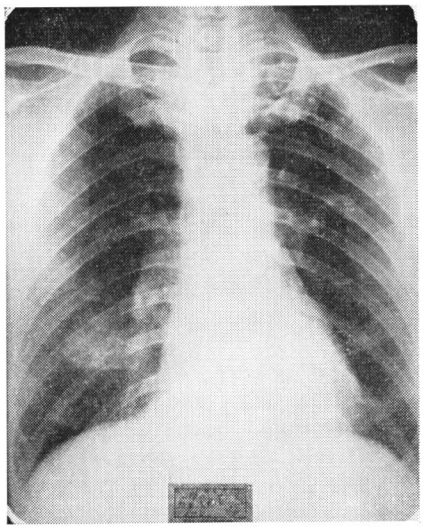

写真1　初回入院時

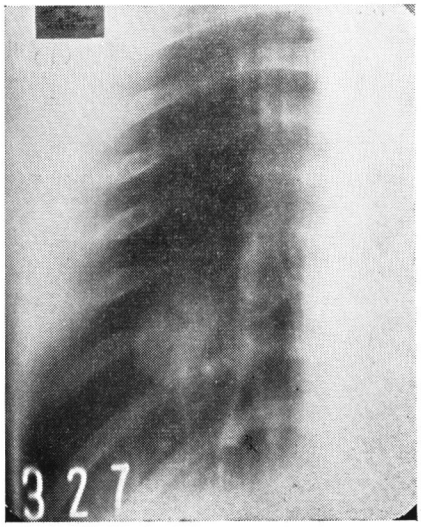

写真2　初回入院時断層

入院後の経過：肺結核症としてSM，PAS，INAHの三者併用および止血剤などを使用した．入院3週間目に喀痰に異型細胞を認め，その後は気管支分泌物にも同様異型細胞を認めた．気管支造影術では右下肺気管支造影像中断を認めたので，外科へ転科し，同年8月3日，右下肺葉切除術を施行した．切除肺には胸部レ線像に相当する腫瘍があり，これは比較的柔らかく，組織学的には一部腺癌（写真3），一部扁平上皮様肺癌（写真4）を示した．なお近接部の拇指頭大のリンパ節1コには転移を認めなかつた．手術後，Mitomycin，深部照射等の治療を行ない，他病院にてコバルト照射を施行し，一時軽快したが，同年10月中旬より再び血痰があり，全身倦怠，微熱，咳嗽，右胸痛，呼吸困難，動悸等が加わり，同年10月23日再入院した．

再入院時の検査所見は表2の如くである．胸部

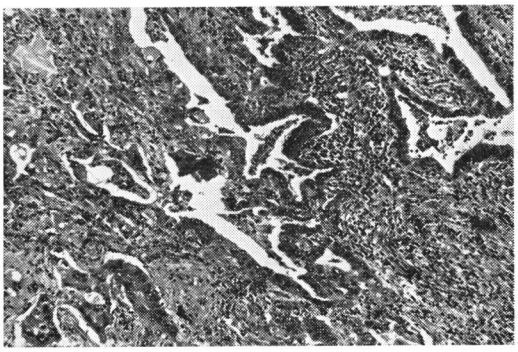

写真3　切除肺組織像（一部腺癌様）100×

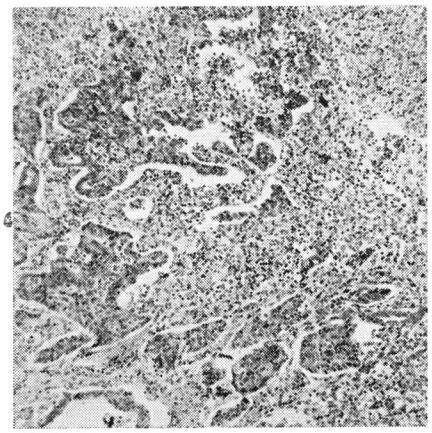

写真4　切除肺組織像（一部扁平上皮様肺癌）35×

表2　検査所見（第2回入院時）

血液所見	血色素		65%
	赤血球数		316万
	白血球数		12,100
	血小板数		151,680
	血液像	好中球	85%
		リンパ球	11%
		好酸球	2%
		単球	2%
血清	総タンパク		6.42 g/dl
	A/G		1.48
	アルブミン		3.83 g/dl
	グロブリン		2.59 g/dl
	N.P.N.		50mg/dl
	Na		327mg/dl
	Cl		430mg/dl
	K		16.8mg/dl
	アルカリ・フォスファターゼ		9.7STR単位
	酸性・フォスファターゼ		0.3STR単位
	ビリルビン		1.32mg/dl
	コレステロール		125mg/dl
	M.G.		6
血清	高田氏反応		(−)
	B.S.P. (30′)		20%
喀痰	塗抹	ブドウ球菌	−
	培養	黄色ブドウ球菌	++
		G (+) 桿菌	+
		カンジダ	++
	異型細胞		−
胸水	塗抹	ブドウ球菌	+
	培養	ブドウ球菌	+
	異型細胞		+
尿	ウロビリノーゲン		+
	その他異常なし		
便	潜血反応	B	+
		G	+
	虫卵		−
血沈（1時間値）			105mm
肺活量			3340cc
血圧			112〜64mmHg

レ線所見（写真5）では右滲出性肋膜炎像を示したので，肋膜穿刺を施行した．その結果，胸水は血性であり，培養により黄色ブドウ球菌を証明した．治療として，Mitomycin，輸血，その他の対症療法を行なつたが，全身状態が悪化し，同11月4日に死亡した．

剖検所見（表3）：肺癌に対して行なわれた右

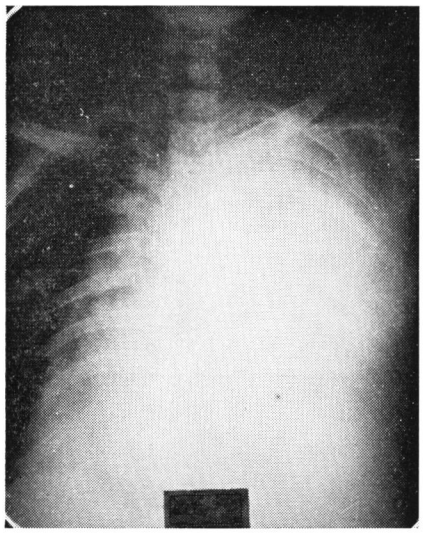

左　　右

写真5　再入院時

表3　主要剖検所見

1）肺癌に対して行なわれた右下肺葉切除術後の胸腔内癌再発（組織学的に強いアナプラジーを示す未分化細胞癌）
　a　右下気管支幹切断部の癌性浸潤と，これに基づく断端瘻．
　b　右側癌性肋膜炎．横隔膜面に認められる結節性癌性撒布．血性滲出液の貯溜（4100cc）．
　c　右側胸部における強固な癌性肋膜癒着．
　d　気管分岐部リンパ節における癌転移．
2）右上中肺葉の著しい圧迫性無気肺およびこれら遺残肺葉への滲出液吸引の徴候．
3）左肺尖部における数コの小陳旧結核性乾酪—白堊化巣とこの周囲の線維症および気腫．同部に相当して認められる索状肋膜癒着．
4）右心室の軽度肥大と右心房の中等度拡張．
5）胃 Antrum から幽門部にかけて認められる数コの新旧小円形潰瘍巣．

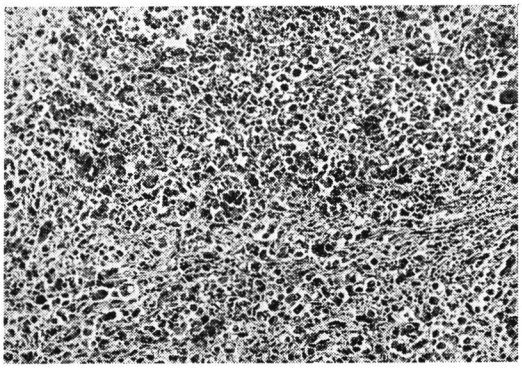

写真6　剖検時の肋膜（未分化細胞癌）100×

下肺葉切除術後の胸腔内癌再発で，組織学的には強いアナプラジーを示す未分化細胞癌（写真6）であり，右下気管支幹切断部の癌性浸潤，右側癌性肋膜炎，横隔膜面の結節性癌性撒布，血性滲出液の貯溜，右側胸部における強固な癌性肋膜癒着，気管分岐部リンパ節における癌転移等を認めた．

総括および考按

肺癌における空洞は，一般に比較的稀[9]であり，その肺切除時，または剖検時に発見されることが多く，腫瘤が相当大きくならない限り空洞化しないものと考えられている[14]．その組織学的方面に関しては[13][15]，Liebow[16]は剖検時に扁平上皮癌の約20％に空洞を認めたと報告し，Pattonは腺癌は空洞を生ずることは比較的稀であり，未分化癌は組織学的に[15]広汎な壊死を示すことはあるが，融合喀出されることはないので，空洞として認められることはきわめて稀であると述べている．本症例は早期に空洞を認めたが，これは胸部レ線像で約5㎝の円形陰影を右下肺野に示し，その一部に透亮像を認めた．また左上肺野に撒布性石灰化巣を認め，臨床症状として血痰，咳嗽などがあつたため，入院当初は肺結核症として診断されたが，約3週間後，喀痰に異型細胞を認めたため，肺癌として肺切除術を行ない，剖検時には，未分化細胞癌と診断された．なお肺癌における未分化細胞癌は[17]，扁平上皮癌，腺癌に比し他臓器への転移は最も多く見られるといわれているが，われわれの症例では，胸部臓器以外には転移を認めなかつた．肺結核症と肺癌との関連性[18]～[21]については，左肺尖部に数コの小陳旧結核性乾酪―白堊化巣が認められるのみなので，両者の関連性はないものと思われた．

結　語

肺癌における未分化細胞癌で，臨床的に早期に空洞を示した症例は稀と思われるので，ここに報告した．

（本稿の大要は，昭和40年6月，第19回肺癌研究会において発表した．）

文　献

1) **Levin, M.L. et al:** JAMA 143 336 (1950)
2) **Wynder, E.L. et al:** New Engl J Med 248 441 (1953)
3) **Doll, R.:** Brit Med J 522 (1953)
4) **Wynder, E.L. et al:** New Engl J Med 255 1111 (1956)
5) **Robinson, C.L.N. et al:** J Thor Cardiov Surg 36 166 (1958)
6) **Lemon, F.R. et al:** Cancer 17 486 (1964)
7) **宮地　徹**：日臨 12（2）97（1954）
8) **瀬木三雄**：胸部外科 14（4）267（1961）
9) **冲中重雄・他**：胸部外科 14（4）380（1961）
10) **丸岡元男**：臨と研 40（11）1750（1963）
11) **岩崎　基・他**：日内会誌 52（3）277（1963）
12) **香月秀雄・他**：胸部外科 14（4）381（1961）
13) **本間日臣・他**：気管支・肺疾患の臨床 278頁（1964）
14) **遠藤三郎・他**：胸部外科 14（4）357（1961）
15) **本間日臣**：現代内科学大系．呼吸器疾患 III b 226頁（1961）
16) **Liebow, A.A.:** Atlas of Tumor Pathology V 17 p. 73 (1952)
17) **緒方義也・他**：臨と研 40 11（1963）
18) **Woodruff, C.E. et al:** Amer Rev Tuberc 64 620 (1951)
19) **Spain, D.M. et al:** Cancer 4 277 (1951)
20) **Woodruff, C.E. et al.:** Amer Rev Tuberc 66 151 (1952)
21) **鈴木千賀志・他**：日臨 18（2）242（1960）