(東女医大誌　第35巻　第9号
頁 566— 570　昭和40年9月)

斑状小水疱性白癬を続発したスポロトリコージスの1例

東京女子医科大学皮膚科学教室（主任　中村敏郎教授）

助教授　青木良枝（アオキ ヨシエ）

大学院学生　田口順子（タグチ ヨリコ）

大学院学生　池沢英子（イケザワ エイコ）

（受付　昭和40年7月5日）

はじめに

スポロトリコージスは1898年 Schenck によりアメリカで発見された Sporotrichum schenckii を原因菌とするが，本邦では大正9年（1920年）西沢・田辺[1]の報告を第1例とし，第2次世界大戦前は意外に少数であつたが，戦後の報告は目覚ましいものがある．すなわち阿部ら[2]によると終戦までの26年間にわずかに25例であつたが，戦後より昭和38年まで17年間に実に 109例という症例が報告された．本症には興味ある地理的分布があり，東京とその周辺に最も高い分布状態を示し，九州，近畿，東海，甲信越，山陽地方に少数の分布を見るが，四国，山陰，東北，北陸および北海道からの報告はまだない．関東地方は相次いで症例報告を重ねているが，数年来九州地方でも増加が目立つている．

著者らの今回の症例は昭和39年真菌学会総会で報告したものであるが，スポロトリコージスの治癒後，7日後に右下腿下方に円形の病巣を訴えて再び来院し，これより Microsporon gypseum を培養し得たことは，原因菌が共に共通の棲息場所を持つことより興味ある症例と考える．

症　例

患者：68才の老女，昔は農業．現在は菜園と養鶏をたのしんでいる．

現住所：東京都武蔵野市．

既往歴，家族歴：特記事項はない．

初診：昭和39年7月21日

現病歴：昭和39年3月に左額部中央に比較的柔軟な赤い米粒大の発疹に気づいた．とくに痒感も疼痛もなかつた．額部を農具などを入れてある納屋の棚で時に打つた記憶があるが，その時目立つた傷はなかつたという．赤い発疹は次第に大きくなり，しやがんで鶏に餌を与える時は度々つつかれて出血したが，間もなく痂皮を被つて乾燥状となつたが，発疹は縮小することなく漸次横と下方に増大した．種々の軟膏も効なく来院した．

現症：体格，栄養状態共に中等度，胸腹内景に異常なく，四肢，躯幹の皮膚にも病変を認めない．

初診時局所々見：左額中央に巾 0.5cmで横に 2.5cmのかなり紅色の軽度の膨隆があり，一部には鱗屑を被つている．さらにこれより 0.3cm，1.0cm下に小豆大の蒼紅色の丸い膨隆と潰瘍があり，黄色の痂皮が付着している．触診により中等度の浸潤をふれる．圧痛は軽度である（写真1）．

臨床検査成績：血沈値，血液一般所見，梅毒血清反応に異常なく，肝機能も，尿所見も正常を示した．

Yoshie AOKI, Yoriko TAGUCHI & Eiko IKEZAWA (Department of Dermatology, Tokyo Women's Medical College): A case of sporotrichosis followed by trichophytia maculovesiculosa.

写真1　額部の病竈

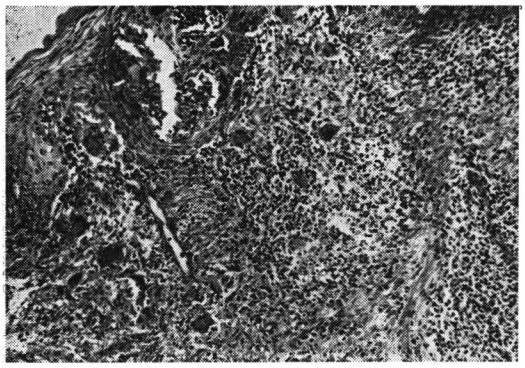

写真2　組織所見

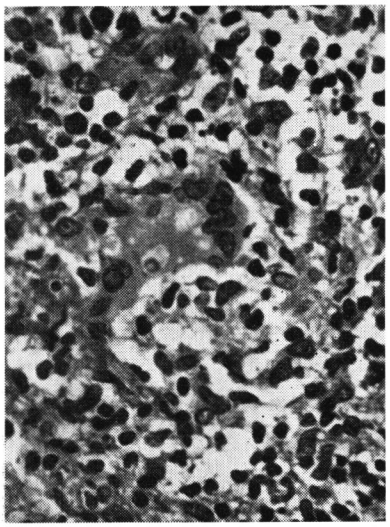

写真3　巨細胞内胞子

組織所見：病巣上部の紅色膨隆部を切除し，病理組織学的検査を行なつた．H-E 染色で真皮全層から所によつては皮下組織に及ぶ慢性肉芽腫性炎症があり，所々境界比較的鮮明な不正楕円形の大きな細胞巣が認められるが，被膜はないが，真皮下層では線維化が目立ち，これを囲繞するところもある．主なる病変はラングハンス型巨細胞と組織性細胞の増殖，およびリンパ球，プラスマ細胞の強い浸潤である．毛細血管拡張も多い．いわゆる3層構造は明瞭ではないが，多数の多核白血球と少数のリンパ球と組織球よりなる小膿瘍があり，その辺縁にラングハンス型巨細胞の散在するのを認めるところもある（写真2）．PAS 染色で数個の大形の紅染した遊離胞子，巨細胞間に周囲を空胞で囲まれてピンク色に染まる小型の1個の胞子を認めた（写真3）．

菌学的所見：鱗屑の直接検査で菌糸も胞子も認められなかつたが，鱗屑を Sabouraud ブドウ糖寒天培地に移植し，発育の比較的緩慢な湿潤性，クリーム色，平滑な菌苔を得た．菌苔は成長するにつれて中心部に小皺襞を生じクリーム色より淡褐色，ついで黒褐色の色調を示した．巨大培養でも同様の所見を示した（写真4）．

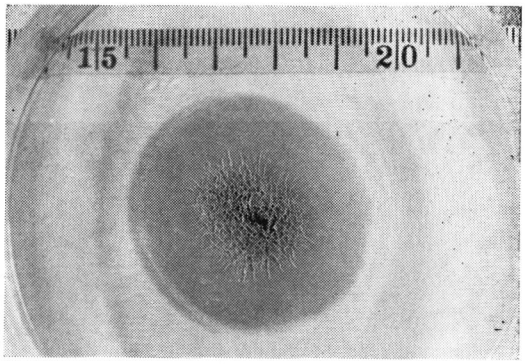

写真4　巨大培養 Sabouraud（ブドウ糖寒天培地）

懸滴培養では透明で比較的細く，約2μの太さを有する菌糸は隔壁を有し，分枝し素直な成長を示した．菌糸側壁に直接に，また側枝に牙状穿起を持つて付着する分生子は個々でまばらであるが短い側枝や菌糸の末端には多数に群つてつき，ちようど花冠を見るよな美麗な所見を示した．分生子は球形，楕円形，西洋梨形のものが多く認められた（写真5）．

以上の所見よりこの菌株を Sporotrichum sch-

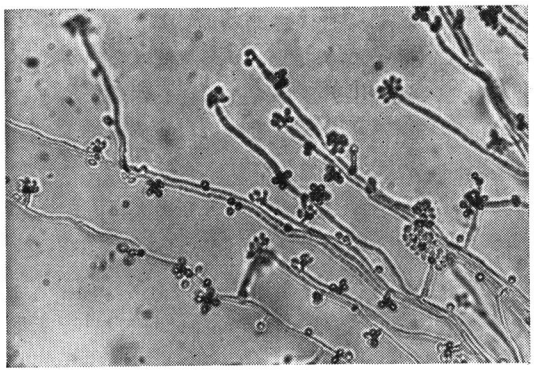

写真5　懸滴培養所見（Sabouraud　ブドウ糖寒天培地）

enckii と同定した．

治療：ヨードカリ1日3g，2カ月投与で全治した．

斑状小水疱性白癬の続発：スポロトリコージス全治後7日目に右下腿下方外面の瘙痒性病巣を訴えて来院した．病巣は円形で約3cmの直径を有し，全体的に鮮紅色を呈するが殊に辺縁部では炎症強く，小丘疹状，小水疱状を呈し，所々僅かな鱗屑を被つている．本病巣は再度来院10日前頃より強い瘙痒があり掻破するうち次第に増大したという（写真6）．

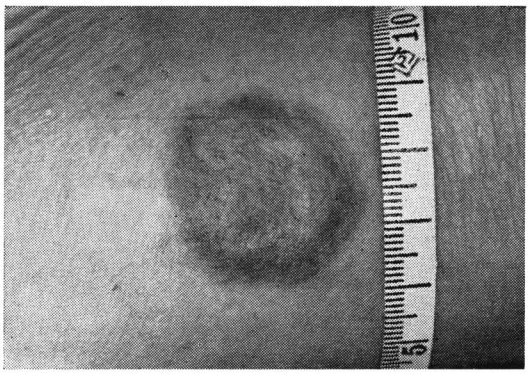

写真6　右下腿の斑状小水疱性白癬

鱗屑より多数の菌糸を証明し，Sabouraud ブドウ糖寒天培地に移植して中心に小隆起を有し発育速かな全面粉末状，黄褐色平坦な菌苔を得た．

懸滴培養により独特な紡錘形の大分生子を多数に（写真7），小分生子も菌糸側に生じた．その他ラケット状菌糸，結節状器官も多く，また櫛状菌

写真7　懸滴培養所見（Sabouraud　ブドウ糖寒天培地）

糸，螺旋状器官も発生した．

以上の所見より Microsporon gypseum による斑状小水疱性白癬と診断した．

ブラドクリーム，ダンパの塗布により2週後に全治した．

総括および考按

スポロトリコージスは発生部位と年令の関係，地理的分布，職業および外傷との関係などについて興味ある特徴があり，また病型，組織学的，菌学的所見も特異なものがある．

発生部位は外傷をうけやすい顔，手，足等の露出部に多く，しかも阿部ら[2]の本邦の昭和38年までの統計的観察によると，16～59才の労働年令に最も多く，ついで15才以下，60才以上となつており，ことに15才以下は全例顔面であつた．職業は土に親しむ者に多い傾向が窺える．

地理的分布は先にふれたが関東，東海，近畿，山陽，九州より報告があり，ことに東京と周辺に濃厚な発生を見，とくに近年その報告が多く決して珍らしい症例ではなくなつた感があるが，北海道，東北，北陸，山陰，四国からの報告はない．九州でも，山陽でも報告は相ついで行なわれている．Conant et al[3]は本症にはかなり偏つた分布と発生があり，特殊な流行を示し地方病，風土病的にある地方に侵襲していると記している．

スポロトリコージスの病型は Beurmann et Gougerot はリンパ管型，播種型，表皮型，粘膜型，骨型および内臓型の6型としている．Simons[4]，高橋（吉）[5]はリンパ管型，固定型，播種型

の3型とし，福代[6]はさらに固定型を下疳型，肉芽腫型，表皮型に分類した．わが国ではリンパ管型が過半数を占めている．私共の症例は高橋らの固定型，福代の肉芽腫型と考えられた．

病理組織所見は，真皮上層より中層の毛細血管は拡張し，原発巣は非特異的細胞浸潤像を呈するが，皮下結節ではかなり特異な所見を呈し，真皮の細胞浸潤が3層構造を形成，すなわち chronic suppurative zone としてのその中心には多核白血球を主として少数の組織球，リンパ球を混ずる膿瘍があり，tuberculoid zone は中層の類上皮細胞，ラングハンス型巨細胞より，syphyloid zone は最外層に形質細胞，リンパ球，線維芽細胞より構成される．しかしこれらの層が常に見られるものでなく，非特異的肉芽腫像が見られることがある．また北村ら[7]は細胞浸潤部内に，円形の細胞増殖圏を多数種々な程度において認め，しかもその中にしばしば星芒状小体を検出しているが，この細胞増殖圏はおそらく病原菌と何らかの意味を持つ細小な反応巣ではないかと言つている．阿部ら[2]もまたこれを組織内に認めている．私共の症例は上記のごとく明らかな3層構造も円形細胞増殖圏も認められなかつたが，不正楕円形の細胞浸潤は所々に見られた．

組織内の菌要素は Conant et al[3] はむしろこれを認めないのを特徴としたが，高橋および森川[8]は小膿瘍中にエオジンに好染する小体を認め，福代[3]，北村ら[6]，野口ら[9]も菌要素を高率に組織内に証明している．ことに福代ら[9]の本症に関する詳細な記述後，組織内菌要素の証明は非常に多く，また星芒状体の認められたのも多い．福代ら[10]によると，星芒状体は表皮型に比較的多く，最も多く発見される菌要素は遊離の胞子であり，これは細胞外に多く，巨細胞内胞子は検出度が多少低いという．著者らはＰＡＳ染色で巨細胞内に小胞子と遊離胞子の少数を検出した．

菌学的には Sabouraud ブドウ糖寒天培地で浸潤性の平滑で中央に多数の小皺襞を有し，クリーム色より黒褐色に変化する菌苔と，同培地による懸滴培養で透明で隔壁を持つ菌糸が分枝し，菌糸側壁に直接に，また菌枝に牙状突起を介して，単独に，また側枝の末端に花冠のように群つて付着する分生子を多数に認めることは特徴ある所見である．

原因菌である Sporotrichum Schenckii は自然界に広く分布し，土壌またはある植物に腐生菌的に棲息しており，馬，犬等の家畜に自然感染が認められ，人間は多くは外傷部を通じて上記の汚染された土壌や植物や罹患動物より感染する．したがつて本症の発生と分布は同時に本菌の自然界における分布状態を証明すると考えられる．

著者らの症例は，患者の訴えよりスポロトリコージスの治癒数日前に既に斑状小水疱性白癬に罹患していたと考えられる．該病巣の鱗屑より Microsporon gypseum を分離した．本菌もまた Sporotrichum Schenckii と同様土壌中に棲息し，アメリカその他ではしばしば土壌中より分離されており，本邦でも昭和37年にはじめて大越[11]らが東京大学付属家畜病院の近傍の土壌中よりこれを分離した．

土に親しむ老婦人が，土壌中に棲息する菌に感染することは当然であるが，相ついで2種の菌の感染を受けたことは興味ある症例と考える．

おわりに

菜園をたのしむ68才の老婦人の額部に発生したスポロトリコージスと，本症全治前に本症の原因菌 Sporotrichum Schenckii と同様棲息場所を土壌とする Microsporon gypseum による斑状小水疱性白癬を下腿に発生した1症例を報告し，あわせてスポロトリーコージスについて若干の考察を行なつた．

（中村教授の御校閲を感謝いたします．）

文　献

1) **西沢行蔵・田辺文四郎**：日皮会誌 20 49(1920)
2) **阿部羊一郎・儀保元保・財満信次**：臨床皮泌 17 545 (1963)
3) **Conant, N.F, et al.:** manual of climical mycology, W.B. Sandero Co., IInd Ed, (1954) p. 222
4) **Simons, R.D.G.Ph:** Medical Mycology, Elevier Co., (1954)
5) **高橋吉定**：皮性誌 64 313 (昭29)

6) 福代良一：日皮会誌 68 151 (1958)
7) 北村包彦・阿部羊一郎・馬場　隆：真菌誌 2 202 (昭36)
8) 高橋吉定・森川高弘：皮性誌 44 84 (1938)
9) 野口義圀・加藤安彦・秋田　翠：日皮会誌 68 162 (1958)
10) 福代良一・香川三郎・西山茂史・高橋　久：皮膚科最近の進歩，第Ⅱ集　医歯薬出版 (1956)
11) Shin OKOSHI・Mitsuo TAKASHIO: 真菌誌 3 130 (1962)