(東女医大誌　第33巻　第8・9号
頁410—422　昭和38年9月)

〔症例検討会〕

顔面浮腫と呼吸困難を主訴とする1症例

日　時：昭和38年4月26日
場　所：東京女子医科大学本部講堂
(発言者)
司　会：三神　美和教授
放射線科：後藤　千代講師
心　研：渋谷　実
外　科：石原　昭講師
病　理：今井　三喜教授
担当医および文責：竹内　敏子

(受付　昭和38年6月29日)

三神：ただ今より症例検討会をいたします．プリントをお配りしてございますので，御覧になつたと思いますが，この患者さんは，ここに書いてありますように，始め心研へ来られまして，それから外科へいきまして，最後に私の方で拝見いたしまして，解剖した例でございます．

したがつて，各科にわたつておりますので，私の所ではあまり検査など致しませんでしたけれども，他の先生方にいろいろ説明していただきたいと思います．

竹内：患者は65才の男子です．

主訴は顔面および胸部の浮腫，呼吸困難．

家族歴は，父と父方の祖父母は脳卒中，母は心疾患，子供の1人が腎疾患で，いずれも死亡しております．

既往歴は，8才のとき腸チフス，40才の頃胃腸障害，45～6才下肢神経痛で灸療法を続けました．56才で十二指腸虫症を患らつております．

嗜好としましては，煙草1日20本，酒は飲んでおりません．

現病歴として，昭和36年(63才)夏頃より次第に顔がむくみはじめ，同年11月顔面浮腫，胸部圧迫感，息切れあり，胸部の静脈怒張に気付いて，T病院内科受診．X-P, EKG には異常なしといわれた．其後J病院に受診し「冠不全」といわれ自宅で静養し，外来治療を続けたがあまりよくならなかつた．昭和37年1月勤務を始めてみたが，胸部のみならず腹部にも静脈怒張があるのに気付くようになつた．同年1月末，風邪気分で頭痛がして，同年2月初め咳嗽，喀痰(黄緑色)ひどく，呼吸促迫し2月6日当心研外来を受診して，同日入院した．内科的治療で症状の緩解を待ち，精査検討の結果同年6月6日外科に転科，6月25日手術を行ない，症状緩解し，9月29日退院したが，11月尿量減少，食欲不振および頭痛，不眠，膝関節痛，軽度の呼吸困難，胸部圧迫感などを訴えて，昭和38年1月7日，三神内科へ入院した．

心研入院時所見：体格，栄養は中等度，顔面浮腫あり，蒼白で重症感あり．脈搏整ですが，やや頻(右では觸れにくい)．体温37℃，呼吸促迫，起座呼吸です．眼瞼結膜に貧血なし，眼球結膜に黄疸を認めず，対光反射は正常．頸部に浮腫あり，リンパ腺は腫脹しておりません．頸部の静脈怒張は顕著で，胸部では肺肝境界は第VI肋間，心濁音界

Clinico-Pathological Conference (28) A case with the chief compalaints of dyspnea and edema in the face.

は異常なく，心音は弱いが，心雑音はない．肺野では呼吸音は整，ラ音（Knistern, Pfeifen）を聴く．腹部では右季肋部に抵抗あり，脾は觸れず，腹水なし．上下肢に浮腫なく，腱反射は正常，病的反射はありません．

心研入院時の検査成績は，体温37°C，血圧 100/75（左腕，臥位），血沈中等価が45，血液の Hb 78%（Sahli）で，赤血球数 395×10⁴，白血球数7,700．尿所見は黄褐色透明，比重1.029，酸性，蛋白は，ズルホで（＋），煮沸試験（＋），ウロビリノーゲン normal（＋），Sediment は赤血球 6～7 ㌍/1 F，白血球1～2 ㌍/2～3 F，上皮1～2 ㌍/3～4 F．Kotは，潜血反応（－），虫卵（－），消化は良かつたのです．

血清：総蛋白は7.29g/dl，A/Gは1.45，N.P.N.が27.4mg/dl，Na が328 mg/dl，K が15.6mg/dl，Cl が 380mg/dl，アルカリフォスファターゼは 2.6 S-J-R 単位です．総コレステロールが 128 mg/dl で，リポイドPが 5.0mg/dl，硫酸亞鉛試験は 9.6単位．

肝機能：B.S.P. が8％（45分後），高田が0 本（－），グロスは1.56cc（±），モイレングラハトは3倍です．

腎機能は P.S.P. 42%です．喀痰の方は塗抹で Pneumokokken 少量を認め，培養では Neisseria 60%，Streptokokken を少数認めております．C.R.P. は初回2月17日の時は5＋ですが，次回2月21日より1＋となつています．ASL-O は50 Todd 単位で（－）です．ラテックスも（－），W-R（Serum）陰性です．静脈圧は，5月23日に行なつていますが 324mmH_2O です．

三神内科入院時には，血液は Hb80%（Sahli），赤血球数 340×10⁴，白血球数5,600，血液像（好中球73%，淋巴球18%，単球7%，好酸球2%）です．尿所見は，蛋白はズルホで（卄），煮沸試験でも（＋）です．沈渣は白血球1視野に多数，赤血球（－），桿菌（＋），尿培養は Esch. coli（卅）．癌反応は Davis が（卄），M.C.R. は陰性です．

経過：心研入院時は絶対安静，酸素吸入，鎮咳祛痰剤，抗生物質，強心利尿剤を投与して，約2週後に緩解し，その後は一進一退．4月初めから右肩痛がはじまり，次第に増強して6月6日外科へ転じ，同月25日手術を施行．症状は緩解し，9月29日退院しております．

胸部圧迫感，不眠，両膝関節痛等を訴えて，本年1月7日当科に入院しましたが，全身衰弱して上半身に浮腫あり，皮膚は乾燥し，胸腹部の静脈怒張は顕著，心音は弱く，肺野は右上部で呼吸音弱く，血圧は漸次下降し，疼痛のため膝関節の伸展は不能となり，抗癌剤，抗生物質，鎮痛剤，強心利尿剤等の投与と，輸液，経鼻腔栄養を続けたが，上半身の浮腫は次第に増強し，2月14日，昏睡状態になり，2月19日死亡いたしました．

三神：患者さんは，いま説明していただいたような状態で，心研に来られました時も，さしあげましたプリントに書いてありますように，主訴が顔面と胸部の浮腫，それと呼吸困難ということでした．浮腫というようなものは心臓の病気できたり，それから腎臓とかそのほかいろいろな病気できますので，それで心研を訪ずれたものと思います．この状態を見て，その浮腫がどの位前からきているかということを考えてみますと，心研へこられましたのが37年2月6日でございますが，その始まりがいつだという事を Anamnese で見ますと36年夏ですから，一昨年の夏あたりから顔がむくんでいるのです．そして胸部の圧迫感，息切れというものを訴えております．

それからもう一つ重要な所見だと思いますが，それは胸部の静脈怒張という事でございます．この症状がずつと続いているという事が非常に重大な所見ではないかと思います．

こちらの病院へ入院するまでに大体2カ所で，受診しておりますが，いずれも治療効果がなかつたという事を患者は訴えております．心研へ入院直前には，さらに頭痛，それから喀痰，咳嗽という事が加わつてきて，呼吸困難が更に強くなつてきたという事で，こういう事から考えてみますと，顔面胸部の浮腫および静脈怒張ということは，この病気に対して非常に重要な所見であり，これが8カ月間位ですが殆んど良くなつていない，かえつて少し増加しているというところに，この病気の何か重大性を示唆するものがあると思

います．

こういう顔面浮腫，胸部の静脈怒張というようなものを来たす場合に，まずどういうものを考えるかという事が一番問題であります．

静脈怒張という問題を取り上げて見ますと，腹部にあります静脈怒張というものは，御存知のように門脈圧亢進症状というような場合，Kollateralbahn として起つてまいりますが，それがこの場合では，腹部は後になつて出ておりますけれども，初めは胸部に主にあるという事でございます．

この静脈怒張は，これが患者が気づく程でございますから，相当ひどいものではないかと思うのでございます．

その静脈怒張の状態ですが，その写真があると非常によいのですが，写真は撮つたらしいのですが，どうも見当りませんので患者さんの顔の浮腫の状態とか，静脈怒張とか，そういうものを写真で見る事ができませんで，その時の状態を図に書いたものがございますので，どんな風に静脈が怒張していたかを，スライドで，お目にかけます（図１）．これが心研に入院した時の静脈の状態でございます．腹部にもありますが，それよりさらに胸の方が非常に強いという所見でございます．

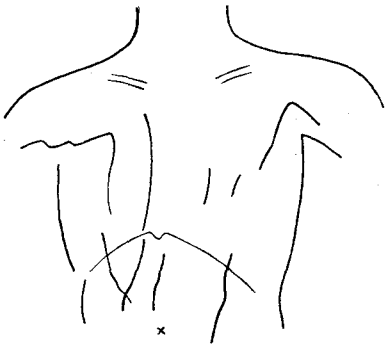

第１図　○野○男　65才　1962．２月

この胸部の静脈怒張と，それから上の方の静脈怒張の血流の方向がどういう方向に向つているかという事が非常にこの場合診断をつける上に重要な事でございます．とういうのはこういうような皮下の静脈怒張というものは，どこかKollateralbahnができている事を示唆すると思いますが，これがどういう方向に，例えば上に向つているか下へ向つているかというような事は，どこの場所に静脈の還流障害があるかという事を決める一つの重大な Point になると思います．この事はここには觸れておりませんが，後で心研で始めて見た方に伺いたいと思います．

竹内：怒張静脈の血流は下向きです．

三神：次に，浮腫の問題ですが，やはり静脈怒張があるという場合を考えて見ますと，静脈が還らなくなる場合には，そこにうつ滞という事が起つてくるのじやないか，そうしますと，その静脈の支配下と言いますか，その場所におきましてやはり浮腫が起つてくる事が考えられます．この浮腫の状態を見ますと，やはり足の方，つまり下の方には浮腫がない．顔とか頸とかに浮腫がある．このことがこの場合の特徴であるように思います．

症状の主なものだけをかいつまんで言つてみますと，浮腫も局部的な浮腫に注目すべきであると思います．それから入院時の所見としてリンパ腺は腫脹していませんし，黄疸もありません．このリンパ腺の腫張，黄疸のないのも重要な所見ではないかと考えております．

それから，検査成績のところにまいりますが，心研入院時の検査成績では，血圧が少し低いように思います．血沈が中等価45で少し多い．血清のほうにあまり変化がないようですし，肝機能も少し侵されているようですが，それほど強い変化ではございません．腎機能は少し P.S.P. が減つているという所見はありますが，それほどひどい腎機能障害ではないと思います．ここで一番大事なことは，静脈圧が 324mmH_2O あることですが，この事は非常に静脈圧亢進があことを思わせるのであります．この静脈圧はどこで測定したものですか，恐らく腕だと思います．

竹内：静脈圧は左腕で測つてあります．

三神：その後私の方に転科してからの状態では，検査成績として前のものにつけ加えて申し上げるべきことは，癌反応が書いてありますが，これはどの程度の信頼性があるかどうかはわかりませんが，悪性腫瘍を疑い検査しましたところ，松

原皮内反応は陰性ですが，Davis 反応が陽性でした．そういうわけで，当科に入院しましてからは重症でございました．心研入院中に一度よくなり，外科に転科して手術を受けまして一旦症状が軽快したようであり，退院しましたが，また再入院いたしましてからは，非常に重症でありまして，検査もあまりできないような状態でありました．前に無かつた膝の関節の痛みが非常に強くなりました．最後には食餌などもあまり食べられなくなりまして，結局衰弱ということがこの場合の死因ではないかと思います．こちらに転科してからはいろいろ注射をしたりいたしましたが，患者の衰弱が強くて，最後には昏睡状態になつて死亡しているわけです．

そういうわけで，さっき申し上げた症状とこの検査成績から，この病気がなんであつたかということを御討議願いたいと思います．まず，始めに申し上げました，胸部および腹部の静脈怒張，それから顔面浮腫というようなこと，呼吸困難，それから頭痛などという症状が，いつたいどこから来ているかということで，今申し上げましたように，心臓のほうも Geräusch はありませんし，腎臓のほうも，始めは蛋白もごく少量であり，肝臓のほうもあまり機能障害もない，ということからみますと，肝臓，腎臓，心臓というような浮腫を起すところには，それほど重大な変化がないことがわかるのであります．そうしますと，この症状というものが，どこから来たかを考えていきますと，だいたい普通に言われています上空静脈症候群 Syndrome of the superior vena cava に相当すると思います．それは上空静脈が還流障害を受け，そのために心臓に還れないため起つてくる症状群でありまして，顔・首・結膜の浮腫，頸部・胸部・上肢の静脈圧の上昇を主徴とするものであります．

またその領域におきまして還流障害を起しますと，どうかして心臓に還流したいという一念から別の通路を求める意味で，Kollateralbahn が発達することになりますので，この場合の静脈怒張はそれぞれ説明できると思います．したがつて浮腫がその領域に，例えば頸とか顔に浮腫が来ても良いと思うのであります．それからもう一つは，これらを裏づける意味で，その上空静脈の末端といいますか，末梢の静脈では，中枢に還流障害があるために静脈圧が高くなるのが当然であります．この症例でも 324mmH_2O というように非常に高くなつております．このようなことから考えて，上空静脈症候群であると考えてよろしいようであります．

それならばどうして上空静脈症候群の症状が出てきたのか，これがこの問題の Point だと思います．それでまずそれを決定するために，いろいろの検査が必要だと思います．主にレントゲンの検査であります．つぎに Broncho-graphie，あるいは Bronchoscopia，さらに静脈の怒張を見るという意味で Angiographie などいろいろの検査が必要になつて来るのでございます．

まず，レントゲン所見というようなものをお目にかけたいと思います．はじめにレントゲンの単純撮影をお願いします．

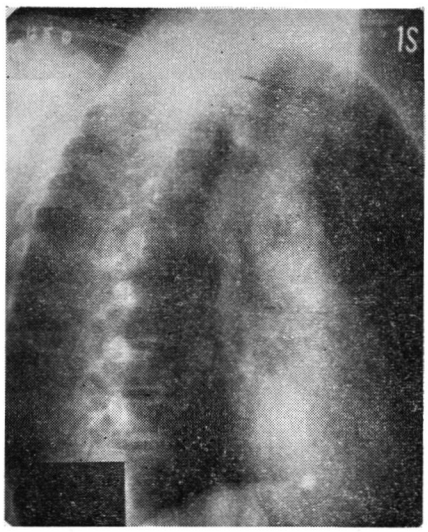

写真1　第一斜位

後藤：正面の写真がないようで，これは（写真1）第一斜位の写真でございますが，前の Phrenicocostal-winkel のところは欠けていて見られませんので，Pleuritisが起きているかどうかこの写真からは判りません．Schatten としては，後というよりは前寄りに，はつきり Tumor というよ

うなものではありませんが，なにか異常な陰影があるようにみえますが，正面がないのではつきりしません．Mediastinal-tumorか，Aneurysmaか，又はリンパ節転移という事も考えられます．

三神：これは第一斜位でございますね

第二斜位のほうも序に出して頂きましようか（写真2）．

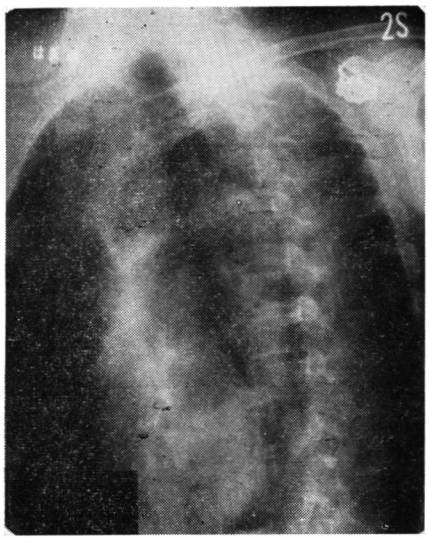

写真2　第二斜位

後藤：わりに前のほうで上部にみられます．

三神：これは Lunge のほうではないのですか．

後藤：それですか．これだけではちよつと Lunge のものか，Mediastinum のものかはつきりしませんが，Lunge のものとすれば Bronchusからの転移ということも考えられます．Atelectase もなさそうです．位置的関係から申しますと，どちらかといえば Mediastinum のものだという感じがいたします．

三神：これですと，Mediastinum としますと上のほうになりますか．そうでしようね．

後藤：そうでございますね．

三神：Mediastinum は4つあるわけでございますが，上・前・中・後と四つあるわけでございますが，上の方に相当するわけですね．

後藤：そうでございますね．

三神：どうもありがとうございました．

それでは次に，入院当時の心研で撮りました単純撮影でございますが，今お話にございますように，なにか Mediastinum にTumorがあるのではないかというお話でございました．Mediastinum は今申し上げましたように4つの部分がございますが，これは場所からいいまして，Mediastinum の superior 上縦隔洞に相当するということであります．上縦隔洞といいますと，ここにもいろいろの Organ がある訳でございますので，これがどういうものであるかということは，だんだんと調べていかなければ判らないのではないかと思います．それでこれが方々にどういう影響をしているかということから調べていつたらよいと思うのであります．

つぎに，3番目の平面写真（写真3），これは入院後のですかね（注：入院後3カ月半）平面のがあるのですが，後藤先生いかがでしようか．

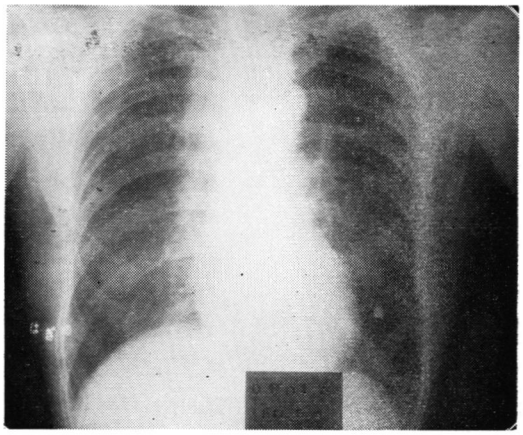

写真3　入院後3ヵ月半

後藤：右上の丁度 Vena cava superior の下りてくる所ですが，parasternal に異常な帯状陰影が見られます．

三神：これは tumorartig というほどのものではないのですね．

後藤：そうでございますね，それだけではははつきりいたしません．

三神：これから見ましても Herz よりも上の方に影があるという感じがいたします．これの影

響を調べるという意味で，次に Oesophagus の圧迫像を考えてみたいと思います．写真4ですが，これはいかがでしょうか．

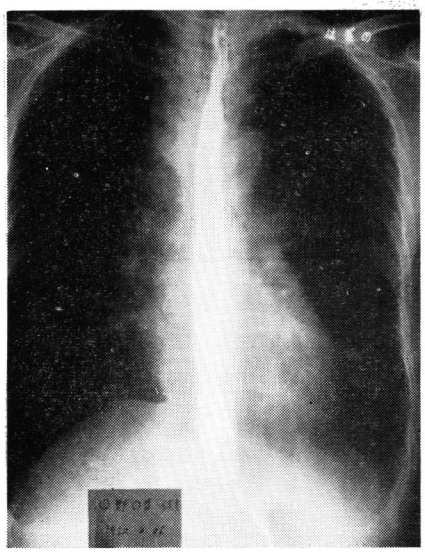

写真4　食道造影

後藤：Oesophagus は特に圧迫されて偏位しているとは思われません．

三神：Oesophagus はどちらかというと，後側を通るものでございますから，これから言いますと，さつきの写真は，前上のほう，上部ということでありますから，これから見ますと圧迫は受けていないということで，この事は最後まで嚥下障害を起していないということからもうなずける事であります．

それならば，Tumor らしきものがMediastinum にあるらしい，というところで漠然としていますから，さらに断層写真をとりまして確かめたものがございます．側面の10cmですか（写真5）．

後藤：やはり前上のほう，右中央陰影に近くあるようでございます．気管も圧迫をうけてVerlagerung をしている様子はありません．

三神：前上のほうですか．

後藤：前上のほうです．

三神：それでは正面像（写真6）．

後藤：これでみますと…

三神：これはだいたい10cm？

写真5　胸部断層撮影．側面10cm

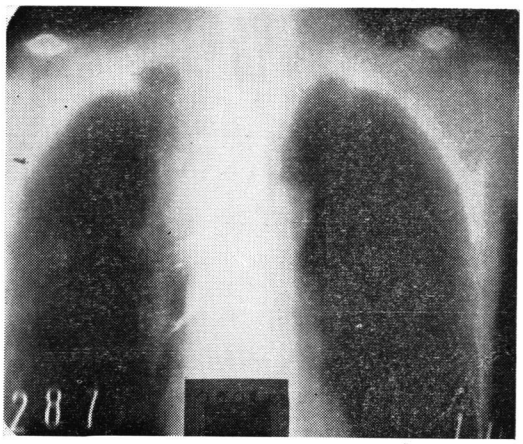

写真6　断層撮影．正面像

後藤：後から10cmですとやはり mitteかそれよりも前で，右上のほうでございます．

三神：異常陰影はここでございますか．

後藤：そうでございますね，ここから上にかけ，Aneurysma，リンパ節転移による腫大とも鑑別しなければならないのですが．

三神：これは Bronchographie をしたための影のようですね．今言われたように，ここのところには大動脈弓がありますし，Vena cava もございますし，大きな血管がある所でありますから，異常陰影がありましたならば，本当の Tumor であるか，血管から出た Tumor か，血管からとい

えば Aneurysma のようなものであるかどうかという鑑別が必要であります．すこし下のほうですと Thymus などもありますし，それから甲状腺が胸部にあるというのもございますし，リンパ腺もございますので，リンパ腺の悪性のものか，またどこかに悪性腫瘍という形のものがありましてそのリンパ腺転移も考えなければならないのではないかと思います．そういうふうに鑑別していきますと，非常にいろいろのものが考えられるということで，この陰影をいろいろの角度から鑑別する必要があると思います．

この場合，気管支となにか関係のあるもの，つまり bronchogen のもの，たとえば Cyste であるとか，Carcinom であるとか，いろいろあるのではないかと思いますが，そうすると Bronchus への圧迫像があるかどうかも重要な所見ではないかと思います．

Bronchographie の所見をちよつと（写真7）Bronchoskopie をして Bronchographie をするのが順序だそうでありますが，重症であつたものですから，Bronchoskopie ができなくて，Bronchographie だけが行なわれているのでございます．あまりはつきりした写真ではございませんが，耳鼻科の先生がもしいらつしやいましたら御説明願いたいと思います．

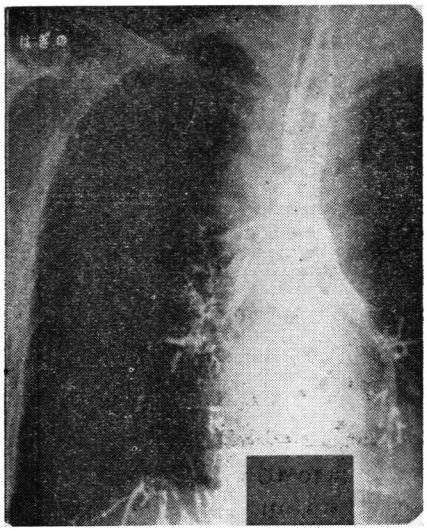

写真7　気管枝造影像

竹内：耳鼻科の小田先生に見ていただいたのですが．簡単にまとめて申し上げますと，全体に軽い Ektasieがみられることと，右上方への流入が良くないというだけで，そのほかには特別の所見はなかつたようでございます．

三神：そうしますと，特別上のほうに圧迫像がないというような事から，なにか Bronchus から出て，そして後ろに広がつたという Tumor ではないように，この所見では思われるのでございます．それならば本当に上空静脈症候群が起つているのであろうか，言い換えれば，上空静脈狭窄が起つているのであろうか．もう一度検討してみたいということから，Angiographie が行なわれています．これは Angiographie です（写真8）．おそらく腕から入れたものと思われますが，この所見をレントゲンの先生にお願いしたいと思います．

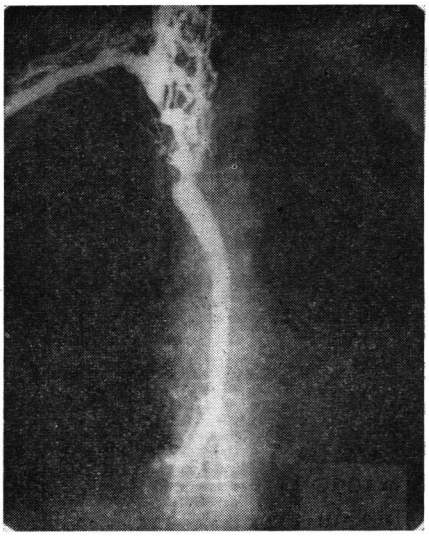

写真8　血管造影像

後藤：右の肘静脈から造影剤（ウロコリン）を注入してございます．普通ですと造影剤は上大静脈を通つて右房に入る訳でございますが，上大静脈の途中で途切れたような像を示しておりまして，それから細い側副血行路のような所を通りまして，そこで，途切れて，周りの細かい網目のような所を通りまして，それが Vena azygos に注いでおります．

三神：はァ，ですから普通ならば，ここから上大静脈が Herz に入つていくわけですね．

後藤：はい．

三神：ここで圧迫かなにかを受けますと，上大静脈がとだえてしまうわけですね．

後藤：はい．

三神：ですから位置としますと，先ほどありましたこの陰影の場所と一致するということになるでしようね．

後藤：そうでございます．

三神：ここで見ますと，上空静脈はあそこの部分で狭くなつている．ほとんど心臓と交通していないために普通では入つてゆかないようなazygosへの経路を通つて行くために，azygos が太くなつていることがはつきり判りまして，ここになにかある，ということは確かなことでございます．それで，それならばだいたいここに Tumor のようなものがあると思いますが，これは今のとやはり同じのものですが，ここになにかちよつと遮断しているようでございますが，だいたい今の所見と同じです．

次に心電図（第2図）でございますが，これは心研に入院した当時の所見でございますが，特別のことがございますでしうか？

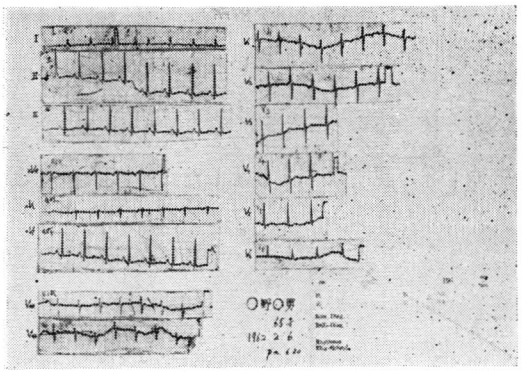

第2図　心電図

渋谷：左室肥大があるようなのですが，別に V_5 で1mvちよつと2mv はないと思います．T がⅡとⅢと，$_aV_f$ で flat な感じで，Pは左室のほうでもなにか flatな感じで，ですから心筋障害の像だけがあるような感じがいたします．

三神：ありがとうございました．

そういうわけで，特別に重い症状を起すようなものは心臓にはない．心電図上にもない．

最後に申し上げたいことは，この場所は血管が多い場所であります．特に Aneurysma であるか，Mediastinum の echter Tumor であるかどうか，という鑑別の検査として，Kymographie が必要であります．すなわち，Kymographie で Tumor の場所が動くかどうかを見ることが必要でございます．これは（写真9）Kymographie の所見でございます．これはどうでございましようか，あまり良い写真ではございませんので判りにくいと思いますが，これは全体にあまり動いていないようですね．

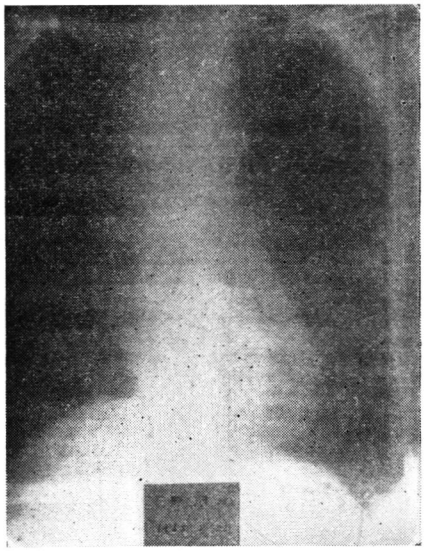

写真9　キモグラフィー

後藤：写真が悪くてよく判りませんが，Tumor様の陰影はほとんど動いていないようでございます．

三神：これでは心臓のほうまで動いておりません．心臓は確かに動いていたはずでございますが．そういうわけで上のほうが Aneurysma かどうかはつきりしませんが，この所見からは Aneurysma は否定できませんけれど．Wassermann 反応は陰性でございました．Mediastinaltumor であつて，悪性かどうか判りませんけれども．

症状が段々進んで来ているようなことからみますと，なにか悪性めいた感じが致します．

そうしますと，この辺にあるリンパ腺になにか急性の Metastase が起つたのか，それともその場所の悪性のものであるか，そのあたりにありますThymus とかそういうものの悪性化したものであるかが問題の焦点になるのでございます．

今述べたような経過で，外科ではいろいろの事をお考えになり手術をされております．と言うのは，患者があまり苦しいということと，一つには診断を確かめる意味も有りまして，手術をされたのだと思います．

外科の先生に，非常に簡単で結構でございますが，手術の所見をちよつとお話していただきたいと思います．

石原：心研と外科の discussion の結果，Mediastinaltumorによる Vena cava syndromということで Operation しました．

Hautschnitt は胸骨の縦切開とこれに直角に交わる切開で入りました（図3）．

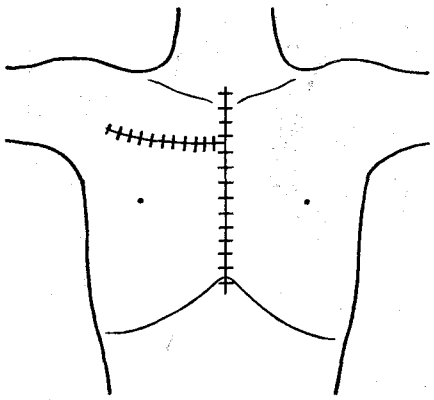

第3図　皮膚切開線

Mediastinum の方から開けてみますと，Vena jugularis interna と V. subclavia dextraを含めて，Vena cava superior にかけて，gänseeigross の硬い Tumor があり，これが V. pulmonalis dextra と V. anonyma sinistra および右肺上葉に強く癒着しておりまして，剝がす事ができませんでした．

V. jugularis interna に一寸膨大した部がありましたので，ここを切開して Sonde を入れましたが，Vorhof には到達しない事を確かめました，何とかして血液が Vorhof へ流れ込むようにしようと試みました．すなわち，V. epigastrica superficialis dextra が直径約2cmに怒張しておりましたのを，約20cm剔除しまして，V. jugularis interna の膨大部と右心耳との間をこの静脈片でbypassしました．しかしあまりこの流通はよくありませんでしたので，更にポリエチレンチューブを用いてbypassしようとしましたが，V. jugularis interna の内腔が狭いので中止し，静脈片のbypassだけにとどめて手術を終りました（図4）．

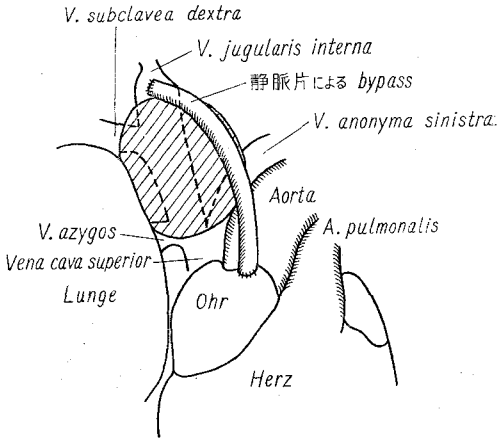

第4図　手術所見

そこで Tumor の一番硬い所を試験切除しまして病理にお願いしたのですが，その返事はリンパ腺組織で炎症を示す，ということでありました．

三神：今の説明にもありましたように試験切除をしていただきましたが，リンパ腺のようであつたということでありました．それは炎症だつたのですね．

石原：そういうことでした．

三神：ああそうですか，リンパ腺の炎症といいますと，まあいろいろなもの，たとえばHodgkinなんかは炎症じやないかもしれませんが，結核ならばそれほど硬くはないし，経過も長いですから，きつとくずれると思いますが．とにかく診断はむずかしいように思います．手術した後は非常に具合が良くなりましたね．

石原：そんなに良くはなりませんでした．

三神：とにかく症状が軽快して退院するという事になりましたが，ついにまた同じような状態で，さらに膝関節に非常に痛みがあるという事で，再入院されたわけですが，術後，当科に入院しました時に，以前のと比較してレントゲンがどう変わつたかということを，もう時間がありませんが，レントゲンだけ，さつとお目にかけます．

これが術後16日の（写真10）で，これが2カ月（写真11）．そうしますとなにかここの所が少し出てきたような感じがしますけれども．

4カ月後（写真12）．ここが少し強くなつたような気がします．ここの上のほうが少し暗くなつてきた感じがします．

6カ月後（写真13）．ここになにか少し影が増強しております．確かに始めよりも，ここの所が広くなつています．

それから膝が非常に痛く伸ばせないというの

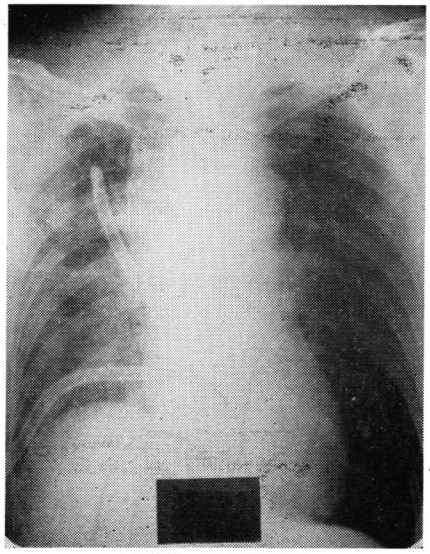

写真10　手術後16日

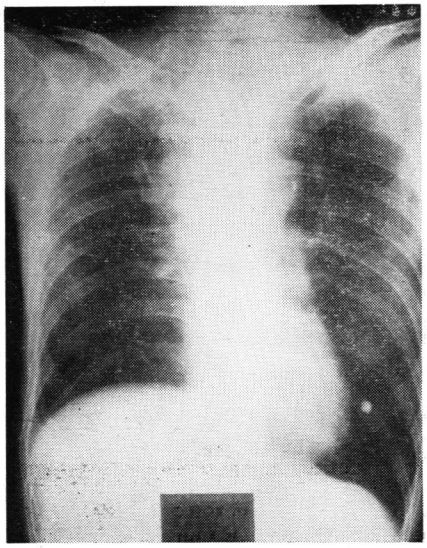

写真12　手術後4ヵ月

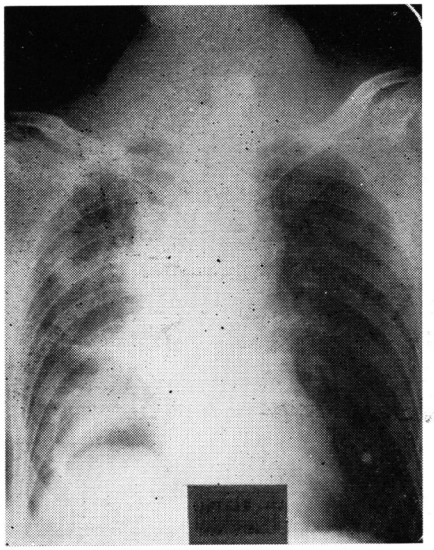

写真11　手術後2ヵ月

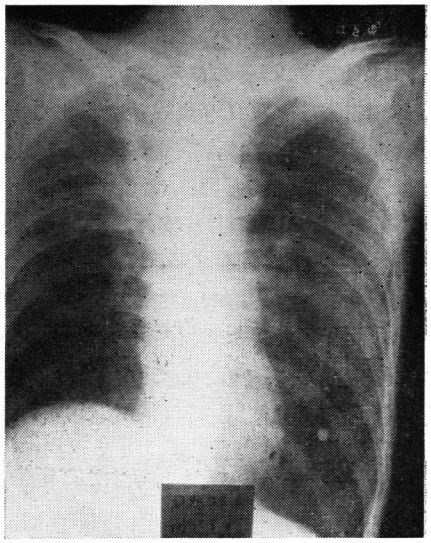

写真13　手術後6ヵ月

で，腰と膝のレントゲンを撮つて見ましたが変化はありませんでした．

そういうわけで，外科で手術までしていただいた患者ですが，リンパ腺の系統的疾患にしては症状が非常に長く続きましたし，また他のリンパ腺が全然腫れていませんし，それでは他の場合，悪性腫瘍の転移かと思いますけれども，他の処にはどうも腫瘍らしいものは見あたりません．Magen の方には症状があまり強く出ておりませんし，それからもう一つ，喀痰も少し出ておりますが，血痰が出たとか，そういう訴えは全然ございません．一時悪かつた Bronchitisの症状も，心研入院後は，治つております．

そんな事で，どうも原発巣と思われる場所がございません．それで，Mediastinaltumorに相違ありませんが，その本態は何であるかという事で，非常に迷つた例でありますので，皆さんはこれをどういうふうに解釈するか，もし，私はこう思いますというような方がございましたら，御意見を伺わせていただきまして，その後で病理の先生にお願いしたいと思います．どなたかございませんでしようか？

学生の方でも結構でございます．

もう時間がございませんから，臨床の方はこれくらいに致しまして，病理の先生にお願いすることにいたします．

今井：解剖したところやはりMediastinaltumorといえる所見です．そのひろがり，周囲との関係は第5図および写真（写真14）に示してあります．肺との関係としては，右主気管支壁に浸潤している以外には肺組織との境は大体明瞭です．Mediastinaltumor と申しますのは，ひろく言えば，Mediastinum に相当する所が異常の組織で充塡されることで，内容としてはいろいろのものがあり得るわけです．先程，三神先生が言われましたように，真性の腫瘍として原発性，又は転移性の腫瘍で主に淋巴節群の腫れるものがあります．また畸型腫のようなものもあります．真性，の腫瘍でなく，動脈瘤のようなものが縦隔洞にある時にも，そこに腫瘤があるという意味で Mediastinaltumor ということもあります．

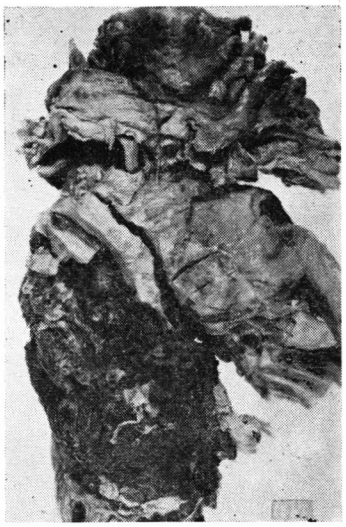

写真14　剖検—縦隔洞腫瘍

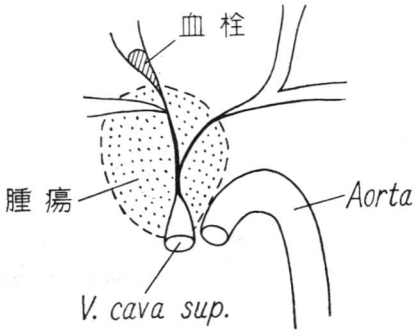

第5図　剖検略図

この場合は Mediastinum の真性の腫瘍であることは明らかですが，その種類，原発かどうかを，肉眼的に決めかねました．結局組織学的な腫瘍の特徴を参考として，そういう腫瘍の出る可能性のある場所を調査するという方法をとることになります．

組織学的にはこの腫瘍は円柱上皮癌でありました（写真15）．腫瘍が腹腔には発見されませんでしたので，やはり縦隔洞附近から発生したと考えると，先ず気管支癌を疑わなければなりません．もつとも奇型腫のようなものもありますが，その時にはもつと他の組織要素が混在する筈ですから，それは否定してよいでしよう．この腫瘍を，解剖時すぐに気管支癌としなかつたのは，当時しらべ

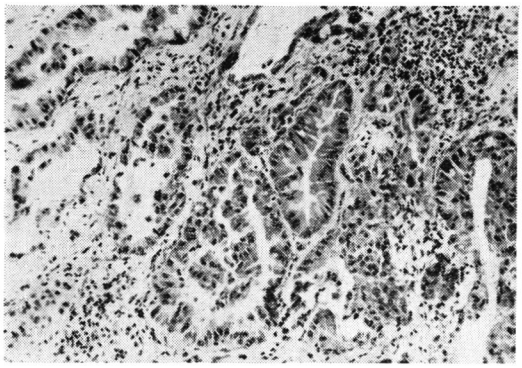

写真15　円柱上皮癌

写真16　気管気管支壁

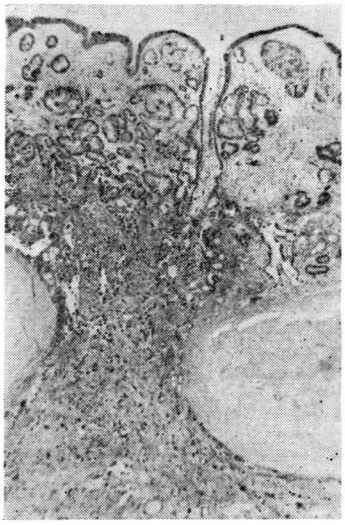

写真17　原発巣と推定される右主気管支粘膜の癌細胞

た範囲では，気管支壁粘膜上皮の腫瘍化を思わせる像，すなわち破壊，腫脹等がみられなかつたからです（写真16）．このような腫瘍のひろがりそのものは，気管支癌でも時にあることです．

左主気管支壁は肉眼的に腫瘍浸潤をみとめますので，気管支癌とすればここ以外に考えようがありません．この部の組織所見で腫瘍浸潤は気管支の外側に強く，粘膜下まで達していますが，粘膜上皮はよく保たれており，それと腫瘍細胞の明らかな移行は，遂に確かめる事ができませんでした．ただ標本の中に写真（写真17）のような所が見出されました．ここでは粘膜上皮が粘液腺上皮に移行する所で，その上皮と腫瘍細胞の間にやや移行が見出されます．そういうことから，又この腫瘍細胞が所によつては著明な粘液産生性のある事をも考慮に入れて，一応この部を原発巣と推定したわけです．

腫瘍細胞の多形性は非常に強く，膠様癌のような所，円柱上皮癌の所，また一般に間質に富みSkirrhus型のところ（こういうところが多い）等あります．

以上のようなわけで，右主気管支より発生して縦隔洞にひろがつた癌と推定しました．

腫瘍に包埋された V. cava superior, V. anonymaは閉鎖し，右頸静脈には血栓があります．手術的に作つた bypass は術後相当日を経た現在，全く吸収されて跡も分りません

腫瘍の移転はParatracheal, 右肺門の少数にあるだけです．

肺全般としては，かなり気腫性であること，これは既往歴の咳嗽，喀痰に見合う所見です．

また末期に肺炎が加わつています．内臓の萎縮が非常に強く，心臓は 170 g です．心外膜は全面に癒着していますが，これは腫瘍浸潤によるものではなく，心嚢にまで達した腫瘍の刺激による慢性心膜炎のためです．

皮切が制限されていましたので，膝関節は開けませんでした．老人性の arthritis であるものかもしれません．骨には腫瘍性変化はありません．

三神：ただ今，病理の方から詳しく，われわれの解ならかつた所を解明していただきまして，は

つきりしたのでございますが，その原発巣としては，やはり Bronchialcarcinom といいますか，いわゆる肺癌であつたのです．ただ普通臨床的に見られる肺癌の症状，たとえば血痰でありますとか，そういうものが全然なかつたという事，Bronchographieはしておりますけれども，それもあまりはつきりしなかつた．それから Bronchoscopia もできなかつたというわけで，臨床的に診断が困難であつたと思いますが，あの場合に Bronchoscopia をしてもわからなかつたでしようかね？

今井：わからないと思います．

三神：Bronchoscopia ならば，Bronchus へ出て，Lumen の中に出てくればわかるのでしようが，あの場合はどうも出てこなかつたという事で，われわれのまあ，普通にしております検査では，あれだけで肺癌という診断は，やはりつかなかつたのではないかというふうに思つております．

そういうわけで，上空靜脈の症候群を呈しまして，いろいろ迷いましたが，結局，ああいう特殊な形をとつた肺癌であつたということで，経過も割合に長かつたのでございますが，皆様と共に検討していただきまして，得るところが大きかつたように思います．では今日はこれで症例検討会を終らせていただきます．