(東女医大誌　第33巻　第6号
頁246—250　昭和38年6月)

〔臨床報告〕

下痢および廻盲部腫瘤を主徴とした急性骨髄性白血病の1剖検例

東京女子医科大学三神内科教室（主任　三神美和教授）

教授　三神美和（ミカミ ミワ）・教授　小山千代（コヤマ チヨ）

講師　荒木仲（アラキ ナカ）・熊野満栄（クマノ ミチエ）

（受付　昭和38年5月7日）

I. 緒　言

最近におけるわが国の白血病の臨床統計的観察によれば，急性骨髄性白血病が首位を占め，その臨床像も往時のものに比して極めて異つた型をとるものが屢々報告されている．例えば血液形態学的所見からは明らかに急性骨髄芽球性白血病でありながら，その経過はきわめて長く1年有余の経過をとるものもあり，これらはもちろん最近の化学療法の進歩によるところが多いと考えられるが，その他の臨床像につき過去におけるものとはかなり異なつたものあることは注目されるべき興味ある事実である．急性白血病の主訴は発熱，貧血，出血性素因および口腔内異常がもつとも多いとされているが，われわれは最近下痢および廻盲部腫瘤を主徴とし，きわめて短時日の間に急性増悪を来して死亡した白血病の1例に遭遇し剖検の機会を得たのでこゝに報告する．

II. 症　例

患者：50才の男子．職業は教員．

家族歴：父方の祖父が肺結核で死亡．父は腦溢血で死亡．

既住歴：15才と25才の時回虫症，31才で肋膜炎に罹患し，2年後にその再発といわれたことがある．43才の時黄疸，45才で網膜剥離といわれ治療をうけたことがある．当内科入院5カ月前に虫垂切除術を受けている．

現病歴：昭和35年7月中旬より腹痛を伴い水様下痢便が1日3～4回あり，8月にいりますます激しくなつたので某病院を訪れ赤痢の疑いで入院加療を受けた．入院中発熱はなく下痢は軽快したが腹痛がとれないので胃および腸の透視を受け，異常ないといわれ退院した．その後9月半迄は食事療法，薬物療法で下痢はとまつていたが，9月中旬より38℃前後の発熱があり，同下旬になつてふたたび1日10回位の下痢があり，腹痛はげしく，下肢の浮腫に気づき10月12日当内科に入院した．

入院時所見：体格中等度，るいそう甚しく，脈搏は整，体温36.5℃，顔面蒼白であるが眼瞼結膜には貧血は認められず，黄疸もない．舌はやや乾燥し厚い白苔が認められるが，口腔粘膜は正常でである．皮膚には出血斑なく，全身の淋巴節は触知されない．肺肝境界第6肋骨，心濁音界正常，心音および肺野にも異常所見をみとめない．腹部は陥没し廻盲部に圧痛あり，この部に抵抗を触知する．肝は2横指触れるが，脾臓は触れない．

入院時臨床検査成績：

入院時一般臨床検査成績は第1および第2表に示

Miwa MIKAMI, Chiyo KOYAMA, Naka ARAKI, Mitchie KUMANO(Mikami Clinic, Department of Internal medicine, Tokyo Women's Medical College): An autopsy case of acute leukemia with diarrhea and ileocecal tumour.

第1表 一般臨床検査成績

血圧		110/70
血沈（中間値）		7
B.S.P.（30′）		5％
尿所見	潜血反応	＋
	虫卵	－
	トリブレー反応	＋
	ヂアゾ反応	－
	結核菌	＋
	赤痢菌	－
尿所見	蛋白	－
	糖	－
	ウロビリノーゲン	＋
	ウロビリン	－
	ビリルビン	－
	沈渣	正常

第2表 血清理化学的所見

総蛋白	5.55 g/dl
アルブミン	3.46 g/dl
グロブリン	2.09 g/dl
A/G	1.66
NPN	25mg/dl
Na	334mg/dl
P	20.4 〃
Cl	407 〃
コレステロール	186 〃
リポイドP	8.7 〃

す如く，尿は正常，糞便は潜血反応陽性，結核菌培養4週で陽性，寄生虫卵は認められない．肝機能は B.S.P. 5％で正常であり，血沈も正常値を示す．血清は低蛋白血症を示すが，その他には著変がない．胸部X線には異常なく，胃腸透視で胃前壁に2カ所の Nische と皺壁の集中像がみとめられ，腸粘膜には炎症性変化があり，大腸にバリウムの残存があり，ポリープの存在がうたがわれた．入院時末梢血液所見は，第3表に示す如く貧血は認められず，軽度の白血球増多と淋巴球増多が認められた．

入院後の経過：入院後水様性下痢は1日1回となり，排便後両側季肋下と廻盲部に疼痛があつて1時間位続くことがあつた．37.5℃前後の微熱があり，腸結核の疑いのもとに抗結核療法を開始したが，食欲が次第に減退し，入院後2週間目位から

第3表 入院時末梢血液所見

Hb		103％
R		435万
F. I		0.84
W		10,600
白血球百分率	骨髄芽球	0
	前骨髄球	0
	骨髄球	0
	後骨髄球	0
	好中球（桿核）	9％
	分葉型	39％
	好酸球	2％
	好塩基球	0
	単球	5％
	淋巴球	45％

再び水様性下痢1日3回，高熱，腹部膨満感，廻盲部疼痛があらわれ，胆汁様吐物を嘔吐するようになつた．この頃脾腫を認め，白血球数は128,000となつた．患者は全身状態が急激に悪化し，10月31日入院後22日目に死亡した．その際の骨髄穿刺液所見ならびに末梢血液像は第4，第5表に示すとおりである．大型ならびに小型の病的と思われる細胞は写眞1に見られるように，殆んど裸核にちかく狭い原型質は塩基性に強く染まり無顆粒性，核小体は2～4コ明瞭に見られるものもあり，クロマチンは濃染し淋巴性であるか骨髄性であるか

第4表 末梢血液像（28/x）

Hb		71％
R		350万
F. 1		1.09
W		128,000
白血球百分率	側骨髄芽球	2.5％
	骨髄芽球	1.0〃
	前骨髄球	0
	骨髄球	17.5〃
	後骨髄球	2.5〃
	好中球（桿核）	5.5
	〃（分葉型）	19.0
	好酸球	0
	好酸基球	0
	単球	0.5
	淋巴球	47.0
	淋巴芽球か骨髄芽球か	4.0
	腫瘍状単核球	0.5

第5表 骨髄穿刺液所見（30/X）

有核細胞数	210,300
側骨髄芽球	5%
骨髄芽球	0.5
前骨髄球	3.0
骨髄球	5.5
後骨髄球	3.5
好中球（桿核型）	5.0
（分葉型）	30.5
好酸球	1.5
好塩基球	0
単球	0
淋巴球	32.5
細網細胞	3
淋巴芽球か骨髄芽球か	0.5
腫瘍状単核球	2.5

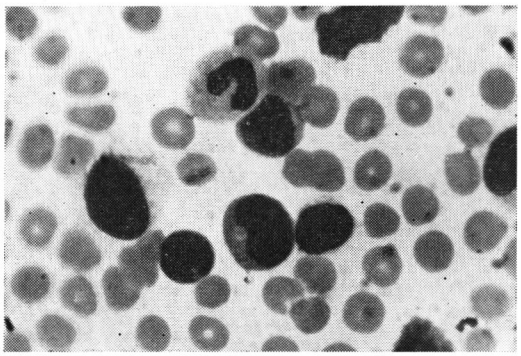

写真1　末梢血液像

鑑別に困難を感じた．これらの細胞はすべてペルオキシダーゼ反応陰性であり，また異型性が強く，原形質および核内の空泡形成，核の濃縮，融解などの変化が著明で骨髄芽球，側骨髄芽球と明瞭に診断し得たものはきわめて少数であり，また非常に大型で核の腫瘍状に発育するものもみられ，明らかに白血病の像を呈した．

剖検および組織学的所見：剖検診断要約は第6表の如くである．主要なる臓器の肉眼的および組織学的所見について述べる．

1）肺臓は両肺前縁と心嚢側面に線維性癒着を示し，左肺は硬度増加，気管支切口より泡沫状淡白液少量，割面は含気量著減し両葉前面のみ僅かに含気量が普通であり，肺炎様変化が著明で，組織学的に非常に多数の双球菌が証明された．肺門部淋巴腺は超拇指頭大迄にいたるものが増加し，割面は炎症つよく，一部で灰黄色点状物を交える．右肺における肺炎様変化は左肺よりも強く，割面では灰色線維素の増加の傾向がつよい．下葉横隔膜面肋膜内に拇指頭大迄の淋巴腺腫脹が多数にみとめられる．

第6表 剖検診断要約

1）白血病細胞急性増悪を伴つた急性骨髄性白血病
　a）骨髄の軽度と白血病細胞増殖
　b）腸粘膜内弧立淋巴装置および Peyer 氏板を中心とせる結節状乃至腫瘍性細胞浸潤．輪状腫脹部腸管の狭窄．所々に見られる浸潤中心部の潰瘍ないし糜爛形成
　c）腹膜炎，腸管相互の腫瘍性浸潤，線維性癒着腹腔液の増加（650cc）
　d）脾の腫大（565g）と不規則な壊死巣
　e）肝の腫大
　f）全身淋巴節の腫脹（特に腸間膜に著明）
　g）膵の白血病細胞浸潤
2）両肺の高度肺炎
3）両側肋膜の高度線維性癒着
4）心外膜，大脳の点状出血
5）腎のうっ血

2）淋巴腺は腸管膜淋巴腺をはじめ淋巴腺系統および腸の淋巴装置に高度の腫瘍状の腫脹があり，肉眼的には骨髄性白血病，淋巴性白血病，細網肉腫等の区別が困難であつたが，組織学的に写眞2に示す如く細胞浸潤は瀰漫性で，淋巴性白血病の時のような濾胞の拡大がなく，かえつて強い萎縮，消失がみられる．

3）腸全景は写眞3に示すようであるが，大網は捲上し横行結腸と線維性に癒着す．特に盲腸から回腸末端にかけ腫瘍状に浸潤性変化を示し，一

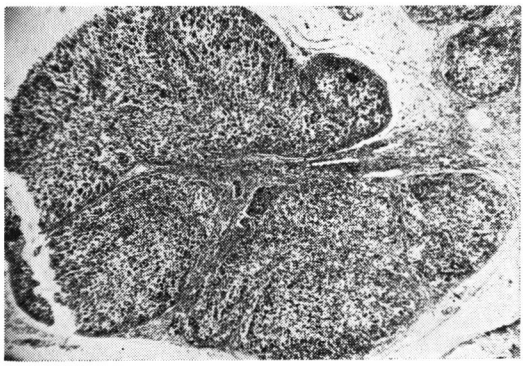

写真2　淋巴腺



写真3　腸全景

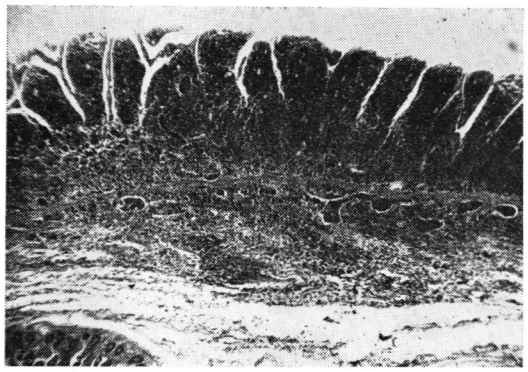

写真4　腸粘膜

部腸管漿膜は高度に肥厚している．腸間膜内淋巴腺は小指頭大から超鶏卵大迄のものが無数にみとめられ，非常に硬い．組織学的には写眞4に示す如く淋巴腺と同様細胞浸潤は瀰慢性で，淋巴濾胞の萎縮，消失がみとめられる．また細網肉腫のように血管鞘に細胞増殖がおこるという傾向は全くない．

4）肝臓は形状普通，表面平滑，小葉紋理は規則的であり，中心部陥凹強い．グリソン氏鞘は拡大し，組織学的に写眞5に見られるように浸潤細胞は瀰漫性のひろがりを示す．

5）脾臓は硬度増加し表面には淡白線維性肥厚があり，割面は中等度に腫脹を示す．濾胞は増加せずむしろ減少している．脾材はやや増加す．組

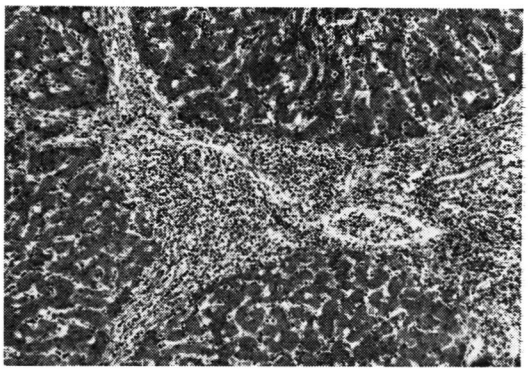

写真5　肝　臓

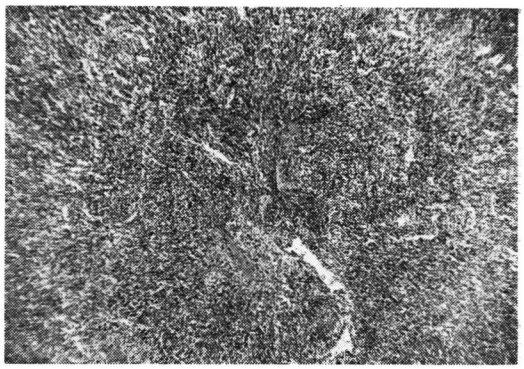

写真6　脾　臓

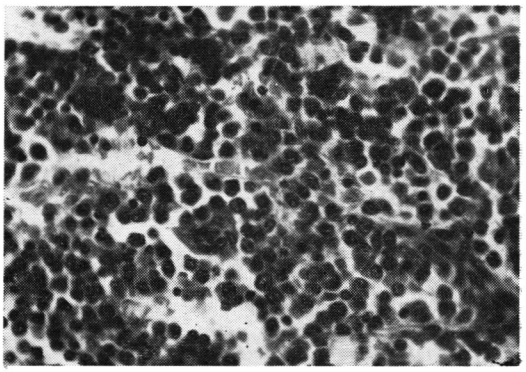

写真7　腰椎体骨髄

織学的に髄索に瀰漫性の細胞浸潤があり，淋巴濾胞は殆んど消失に近い（写眞6）．

6）骨髄は左大腿骨上1/2脂肪髄中に島状に赤色細胞髄が散在，胸骨は赤色髄であるが線維性白色網状構造が目立つ．腰椎は赤色髄であるが組織学的に写眞7に示すごとく細胞の増殖は少ない．しかしこれらの増殖した細胞の殆んど全部は骨髄芽

球，あるいは側骨髄芽球で，正常の成熟のものは殆んどみられない．赤血球系成熟障害のためむしろ多い．

III. 考　按

本例は一般にみられる急性骨髄性白血病とは臨床的にも組織学的にもやや異つた型のものと考えられる．すなわち臨床的に貧血，出血性素因などはみられず，下痢・腹痛などの腹部症状がつよく，血液所見上最初は白血球数が 10,600 であつたものが，わずかの間に128,000 となり，末梢血液内に白血病細胞が見出されたことなどである．また組織学的にも骨髄の白血病細胞の増殖が少なく，腸間膜淋巴腺をはじめ淋巴腺系統および腸の淋巴装置に高度の腫瘍状の腫脹のあつたことである．臨床血液形態学的にも出現した白血病細胞は，前述のごとく淋巴性のものか骨髄性のものか鑑別に困難を感じたが，組織学的に淋巴装置に腫瘍性細胞浸潤が強いとはいえ，そのひろがりは瀰漫性で淋巴性白血病の時のような濾胞の拡大がなく，かえつて強い萎縮，消失がある点，肝のグリソン氏鞘の白血病細胞浸潤の瀰漫性のひろがりなどから骨髄性のものと考えられる．臨床的に腸の症状が強く，またかなり前からあつたのに反し，肝脾の腫脹は末期に急激におこり，これが末梢血液の著しい細胞増殖に一致していた点は剖検所見とよく合致していると思われる．すなわち前者では細胞増殖が gerüst の増殖を伴いつつ進行しているのに反し，肝脾では細胞の増殖が急で殆んど gerüst 形成がみとめられない．換言すれば白血病性変化が亜急性に進行し，そのうち急激な増殖が各所に（特に脾臓）に起つたと言える．臨床的に貧血，出血性素因などの症状がみられなかつたのは，骨髄の細胞増殖が少なかつたためと考えられる．また末期におこつた広範囲の肺炎が直接死亡の原因となつたと思われる．

IV. 結　語

われわれは下痢，腹痛などの腹部症状を主徴とし，急性増悪を来した白血病の1例に遭遇し，血液形態学的に淋巴性のものか骨髄性のものか鑑別に困難を感じたが，病理組織学的所見から骨髄性白血病の根拠を得ることができたので報告した．

稿を終るに臨み御指導を賜つた病理学教室今井三喜教授に深謝いたします．

（本症例は第12回臨床血液学会において発表した．）

文　献

1) **Dameshek, W. and Gunz, F.:** Leukemia, Grune & Stratton, New York and London (1958)
2) **日比野進ら編：**現代内科学大系　血液造血器疾患IIa 中山書店　東京 (1962)
3) **Rohr, K.:** Das menschliche Knochenmark Georg Thieme Verlag. Stuttgart (1960)
4) **脇坂行一・橋本美智雄・木村禧代二：**日本血液学全書　5　白血病　丸善　東京（昭36）
5) 白血病論文集，日本血液学会雑誌　第14巻補冊（昭26）