(東女医大誌　第32巻　第11号
頁477—479　昭和37年11月)

後水晶体線維増殖症の1例

東京女子医科大学眼科学教室（主任　加藤金吉教授）
矢　島　美　佐　子
ヤ　ジマ　ミ　サ　コ

（受付　昭和37年9月26日）

はじめに

後水晶体線維増殖症 Retrolental Fibroplasia（以下 R.L.F.）を有する眼球を摘出する機会を得たので以下に報告する．

症　例

患　者：4才の男児．

主　訴：右瞳孔領の白変および右視力障害．

初　診：昭和36年12月21日．

家族歴：特記することはない．

既往歴：分娩は予定日より1週間遅れたが正常分娩であり，生下時体重は3900 g，母乳栄養で発育状態は普通であつた．眼科的既往はなく，3才で麻疹に罹患している．

現病歴：初診日の前日に医師により始めて右眼の異常を指摘された．注意してみると，右眼が白つぽく見え，視力障害があるらしい．

現症：眼科的所見，視力，v.d.=s.l. v.s.= 0.8（1.0×+ 0.5D），左眼には異常を認めない．右眼は外眼部に異常なく，瞳孔は中等度散大，対光反応は遅鈍．斜照法で，瞳孔領水晶体後方に白色の増殖物が見られ，その表面に血管の侵入がみられた．細隙灯顕微鏡で観察すると，角膜，前房，虹彩および水晶体に異常なく，表面が網目状を呈する灰白色の腫瘍状隆起物が水晶体後面にせまつており，その表面に血管の新生が認められた．眼圧は，右15mmHg，左18mmHgで右眼の方が低い．

全身的所見は栄養状態中等度，発熱はなく，特に異常を認められない．

病理組織学的所見：虹彩（写眞1. A）の後方に接して線維組織（写眞1. Bおよび写眞2.）の形成があり，これに続く組織は網膜（写眞3.）であ

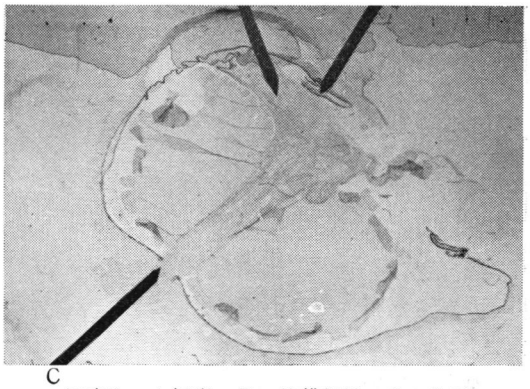

写真1　A虹彩，B　線維組織，C　乳頭

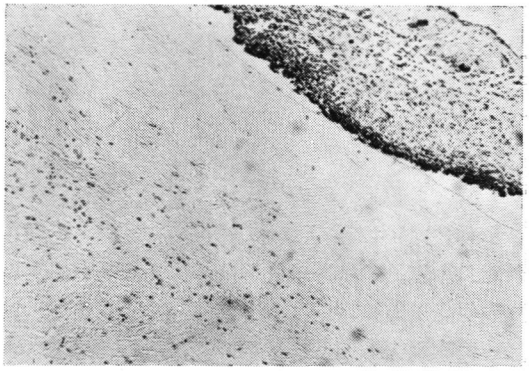

写　真　2

Misako YAJIMA (Department of Ophthalmology, Tokyo Women's Medical College): A case of retrolental fibroplasia.

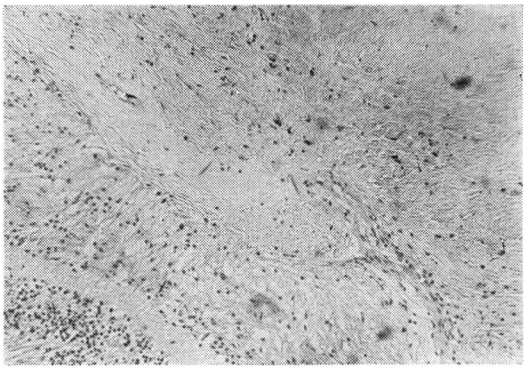

写　真　3

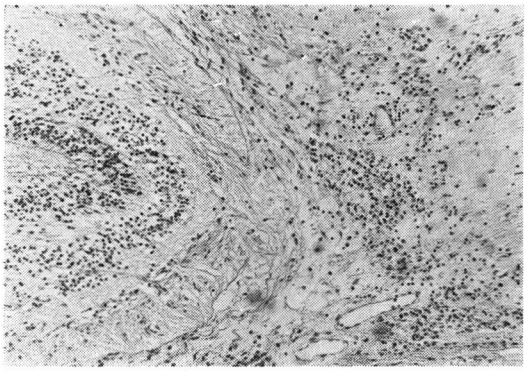

写　真　4

り，剝離され折れ曲がつて索状をなして水晶体後方より乳頭（写眞1. C）に連なつている．この索状を形成している網膜は，全周に剝離を起して眼球の中央に集まつたもので，網膜の構造の割合保たれている部分や，又ほとんど破壊されている部分がある．網膜襞の間には線維組織や新生血管（写眞4）が認められる．網膜膠腫その他腫瘍性変化はなく，また現在活動性の炎症性過程も見られない．

考　按

R.L.F は1942年 Terry によつて始めて記載された．本質的には，未熟児に多く，両眼を侵す網膜の疾患である．

その病理組織的変化について述べると，Reese ら[1] が始めて初期病変から高度の変化までの経過を明白にしている．すなわち，病変は赤道部の神経線維層に始まる．まず血管内皮細胞増殖と gliaの増殖による神経線維層の瀰漫性肥厚が起り，こゝで新生された血管は内境界膜を破り硝子体内に進入する．新生血管から出血が起り，その器質化と攣縮により網膜襞が生じ，最後には網膜の大部分がまき込まれ，広範囲な剝離を起し，剝離された網膜は水晶体の後方に集まるに至る．Heath[2] は，組織変化を三段階に分けている．鋸歯状部網膜の浮腫と出血が特徴的であり，この部分の網膜に内皮細胞増殖と炎性兆候のない新生血管が出現するまでを the primary retinal disease とし，更に浮腫，新生血管組織，出血の硝子体内への侵入が起り，その器質化により網膜剝離となるまでを the secondary retinal disease, 最後に完全に剝離した線維性網膜となつた状態を the third stateとしている．また Friedenwald[3] は R.L.F. の特徴的変化をあげている．それは R.L.F. の早期には，網膜の血管内皮細胞の部分的過形成を起し，この変化は腎臓の糸球体の毛細血管球に似ている．この内皮細胞過形成の部分の周囲には，紡錘形細胞の増殖が認められる．更に R.L.F. の病変が進み，末期には網膜の構造もなくなり，特徴となる所見がなくなつたときでも，なおこの腎臓糸球体毛細血管球に似た変化が残つており，これを見つけることは R.L.F. の診断となり，興味深いことであるといつている．本症例における病理組織変化が，網膜襞の形成，その間の新生血管および線維組織の存在，網膜の全周囲剝離が集まつて水晶体後面におよんでいる事などにより R.L.F. の進行した変化であると言うことができるが Friedenwald の腎臓糸球体毛細血管球に相当する変化は見出し得なかつた．

本症例は，年令が4才であること，一側性に発現し，既往歴では正常分娩で，出生時体重平均以上，酸素吸入はした事がない点に特色がある．Zacharias[4] は，最初の臨床変化は生後3～6カ月間で認められると言つているが，臨床的にみて，本症例もその頃より初期変化を来たしたものが気付かれぬまゝ Owens[5] の分類による瘢痕期第5期に相当するまで進行するに及んで始めてその特有

の反射により発見されたものであろう.

結　論

満4才男児にみられた R.L.F. の1症例をその病理組織的所見と共に報告した.

終りに臨み御指導御校閲を賜わつた加藤教授に深謝致します.

文　献

1) **Reese, A.B., Blodi, F.C.** and **Locke, J.:** Amer J Ophthal **35** 1407 (1952)
2) **Heath, P.:** Amer J Ophthal **34** 1249(1951)
3) **Friedenwald, J.S.:** Amer J Ophthal **40** 159 (1955)
4) **Zacharias, L.:** Amer J Ophthal **35** 1426 (1952)
5) **Owens, W.S.:** Amer J Ophthal **40** 159(1952)
6) **Flwyn:** Disease of the Retina. 229 (1953)