(東女医大誌　第31巻　第12号
頁 633－ 636　昭和36年12月)

悪性黒色腫の2例

東京女子医科大学皮膚泌尿器科教室（主任　中村敏郎教授）
助教授　梅　津　隆　子
大学院学生　中　村　和　代

（受付昭和36年11月6日）

緒　言

悪性黒色腫は皮膚腫瘍中比較的稀な疾患といわれている．このたび著者らは黒色腫の誘因として注目されている外傷より発生した2例を経験したので報告する．

症　例

〔症例1〕45才，女子，会社員．

初診：昭和36年8月23日．

現病歴：約4年前，臍部の下方 1.5cmでやや左偏りに直径 1.5cmの円形色素斑に気づき，2年前に外科医で外科的切除を受けた．その際にはなんら悪性腫瘍の病理組織学的所見は認めなかつたという．その約半年後手術瘢痕の左端部に軽度の瘙痒を伴なう爪甲大発赤に気づき，発赤は左側に向つて拡大すると共に皮膚面より隆起し，漸次黒色を帯び，約1週間前から血性膿汁様の分泌物を認め，時折軽度の瘙痒を伴なう．

既往歴：16～17才で左側滲出性肋膜炎に罹患，数年前内臓下垂症の診断を受けた．

家族歴：特記することはない．

現症

初診時所見：体格中等度，痩身，顔面貧血性，表在性リンパ節腫脹は触れない．

局所所見：臍窩より 1.5cm下方に長さ 3.0cmの手術瘢痕を認め，その左端部を囲んで 3.0× 3.5cmの境界明確な暗赤色紅斑を認め，瘢痕左端部から左下方に向つてそら豆大の黒色扁平隆起があり，その中心部は潰瘍を形成し，汚穢黄褐色の苔で蔽われ，悪臭ある分泌物を漏す．その他の紅斑部には米粒大の黒色結節が数個認められ，硬度はいずれも弾力性硬，皮下組織とは可動性（図1）．

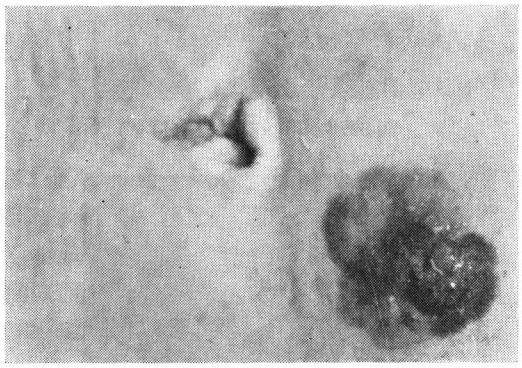

図1　症例1

なお右上腹部に米粒大，淡紅色，半球状で短茎をもつて皮膚と連絡する腫瘍を1個認め，弾力性軟，色素沈着はみられない．

血液所見　赤血球 284×10^4，血色素量85%(Sahli)，白血球5000，百分率正常

血沈　中等価 8.3，ワ氏反応陰性．

癌反応　松原氏法および七条氏反応ともに陰性．

血液理化学的所見　正常．尿は藁黄色，透明，少許の蛋白を証明するほか著変なく，黒色尿もない．

Ryuko UMETSU, Kazuyo NAKAMURA (Department of Dermatology & Urology, Tokyo Women's Medical College): Two cases of malignant melanoma.

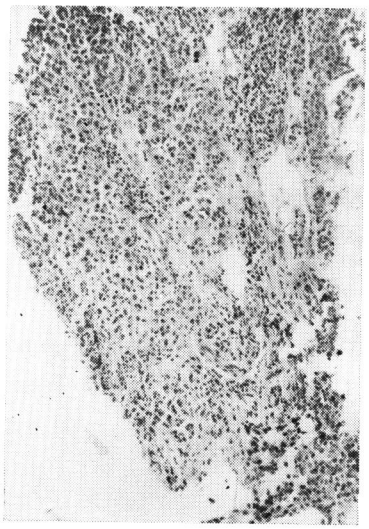

図2　8×10×1.25（H・E）

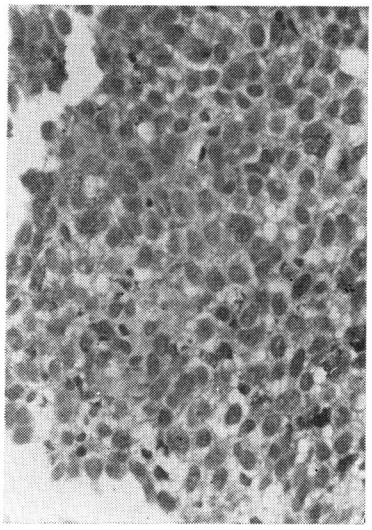

図3　8×42×1.25（H・E）

局所分泌物塗抹標本　少数の白血球を認めるが，腫瘍細胞は認められない．

組織学的所見：表皮乳頭と真皮乳頭体との境界は不明瞭となり，メラニンを種々の程度に持つた異型細胞と大型細胞が浸潤性または結合織に囲まれて蜂巣状の集団をなして皮下組織内に存在する．炎症性細胞浸潤はほとんど認められない（図2，3）．

治療：レントゲン照射（管電圧 130KV，管電流20mA，距離40cm，照射野 4.0× 4.0cm，1回線量 300r，隔日1門照射）

経過：2000r 照射後隆起はやや扁平化し 4800r 照射後黒色調減じ，治療続行中（7200r）．著るしく軽快の萠しをみつつある．

〔症例2〕52才，男子，農夫．

初診：昭和36年8月7日．

現病歴：23才頃左側第2趾根部足蹠に「まめ」ができ，墨汁をつけた糸を水疱に通してつぶしその後は治癒していた．昨年秋より同一場所が靴ずれようになりメンタム塗布を行なつたが治癒せず，開業医より外用薬の投与を受けたが軽快しなかつた．絆創膏を貼つたところが赤く薄黒くなつた．本年3月頃より潰瘍を形成，開業医より治療を受けたが治癒しなかつた．終始自覚症はない．

既往症：28才，急性腎炎，淋疾．

家族歴：特記することはない．

現症

初診時所見：体格中等大，栄養良好，右大腿内側部に豌豆大の表在性リンパ節1個を觸れる．

局所所見：左側第2趾根部足蹠に2.5×2.0cm大の皮疹と第1趾根部足蹠に 0.8×2.0cm大の皮疹が2個皮膚とほとんど同高で黒色を呈している．第2趾根部皮疹中央部は，乳頭状をなし非常に軟弱で容易に出血する，圧痛および自発痛はない

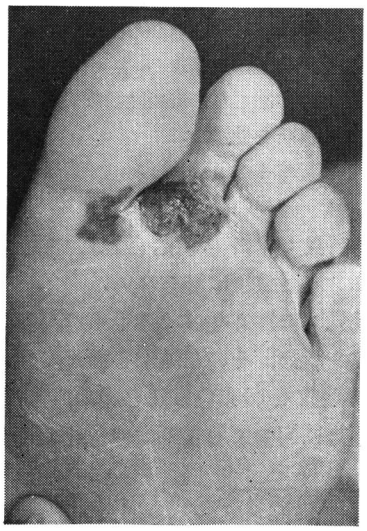

図4　症例2

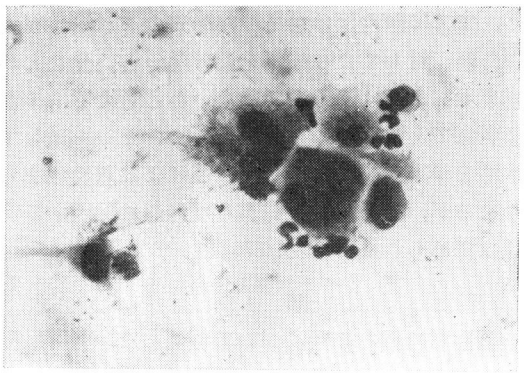

図5　8×42×1.25（ギムザ染色）

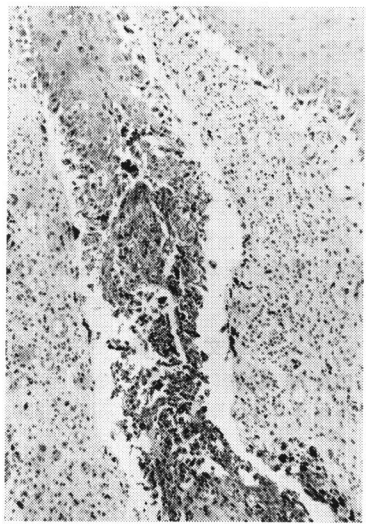

図6　8×10×1.25（H・E）

（図4）.

血液所見　赤血球 560×10^4, 血色素量90%（Sahli), 白血球 4700, 百分率正常.

血沈　著変なし. ワ氏反応　陰性.

癌反応　松原氏および七条氏反応ともに陰性.

理化学的血液所見　正常. 尿は蛋白陽性, ウロビリノーゲン陰性, 糖陰性, 上皮細胞1視野に2～3個, 赤血球1視野に4～6個, 黒色尿は認められない.

局所塗抹標本　幼若な表皮細胞が全視野に2～3個と白血球が数個認められる（図5）.

組織学的所見：角質層が高度に肥厚し, 有棘細胞は通例より大きな核と原形質を有する. 表皮下層においてメラニン色素顆粒に富む細胞が多数存在し, 細胞の分離が認められ, メラニン色素が結合組織間に集簇して認められる. 基底細胞は樹枝状の突起を出し排列が乱れ, 表皮乳頭と真皮乳頭の境界は不明瞭となつている. 真皮は高度にリンパ球の浸潤が認められ, 毛細血管の拡張がめだち, メラニン色素を有する細胞が種々の集団をつくつて存在し, いわゆる滴落像を示している（図6）.

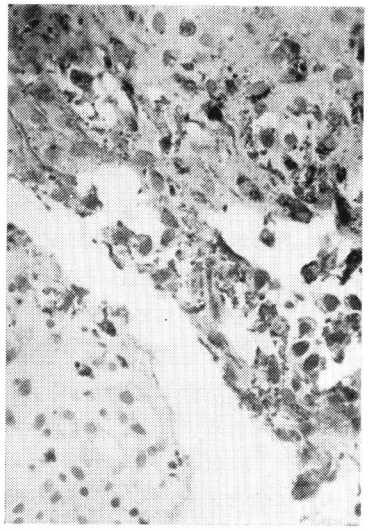

図7　8×42×1.25（H・E）

治療：レントゲン照射（管電圧 130KV, 管電流 20mA, 距離40cm, 照射野 4.0×4.0cm, 1回線量 200r, 濾過板 0.3Cu＋1.0Al, 毎日1門照射), コバルトグリンポール

経過：4,000r で皮疹が辺縁部より小さくなる

なお経過観察中.

考　按

症例Ⅰは約4年前に臍窩左下部に色素斑を発生し, 外科的手術後半年にして手術瘢痕に瘙痒を伴なう発赤を自覚し, 漸次皮膚面より隆起すると共に黒色の色素沈着を認め, 病理組織学検査により悪性黒色腫と診断され, また臨床的にその皮疹は, 辺縁部が不正形となり境界は鮮明にして色素斑は漸次拡大し一部潰瘍化を示し, 悪臭ある分泌物を認めるに至つたものである. 最近久木田ほか[1]の

報告に悪性黒色腫誘因の第1位に色素性母斑切除後の発生をあげている．本患者は色素性母斑切除時の組織学的検査は正常であつたといつているが，残存した細胞がいわゆる悪性化を示したものであると思われる．色素斑発生より腫瘍発生までの期間は数カ月ないし数年，さらに30～40年の長きに亘る例もあるが，Dubreuilh によれば平均10年とされている．本症例は外科的手術により悪性化を早めたものと思われる．

症例2は第Ⅱ趾根部足蹠に水疱を生じ墨汁を糸につけて水疱に通し治療していたが，昨年秋頃に同一場所が靴ずれようとなり，外用薬を塗布していたが治癒せず，絆創膏をはつた所が薄黒く色素沈着を始め辺縁部が不規則となつた．水疱状の皮疹より約30年間の長期にわたり緩慢に経過して腫瘍発生を生じたものである．

吉田[3]は色素の少ない白人では本症の発生が皮膚全体に普偏的であるために下肢の相対的頻度が割合に低くなるに対し，有色人種では色素の少ない特殊の場所である足蹠に本症が頻発するとのべている．本症例は原発部位別頻度として高率を示す足蹠に発生したものである．これは足蹠であるため約30年間歩行時に常に刺激を受けてきたことと，すでに悪性化の始まつた母斑の方が同じ程度の外傷に対してより損傷を受け易いということが本患者にあてはまるのではないかと考える．また原発疹である「まめ」を墨汁をつけた糸を通して水疱をつぶしているために入墨による悪性化を思わせるが，組織学的所見からは入墨に起因する所見は認められなかつた．

結　語

悪性黒色腫の2例について報告した．

症例1は母斑の外科的手術後に発生した．

症例2は「まめ」による外傷と，「まめ」の部の入墨による刺激と歩行時刺激，さらに原発部位として頻度の高率を示す足蹠に発生した．

両者は悪性黒色腫の誘因として注目されている外傷より発生したものであり，症例1は外科的手術により悪性化を早めたものであり，症例2には常に刺激を受けながら緩慢に経過し悪性化に移行したものである．

（本論文の要旨は東京女子医大学会第109回例会で発表した．）

文　献

1）吉田良夫：皮膚科全書VI. 1 金原　東京（昭30）
2）久木田淳・佐藤裕喜：皮膚臨床 2 220（昭35）