(東女医大誌 第31巻 第12号
頁 623— 628 昭和36年12月)

呼吸困難と浮腫を主訴とし診断困難であつた大動脈瘤の1症例

東京女子医科大学内科学教室(主任 三神美和教授)
教授 三神美和・荒木律子・小林博子
東京女子医科大学放射線医学教室(主任 島津フミヨ教授)
助教授 石原純一

(受付 昭和36年11月1日)

緒言

近年,駆梅療法の普及とともに,病因的に梅毒と密接な関係にある胸部大動脈瘤[1)-6)]は,漸次減少の傾向を示している[2)3)5)6)].

われわれは,最近,呼吸困難と顔面,頸部及び上肢の浮腫を主訴として入院し,血管心臓造影により診断し,ペニシリン療法により臨床症状の好転をみた上行大動脈瘤の1例を経験したので報告する.

症例

患者:59才,男子,会社員.

主訴:呼吸困難,強度の顔面浮腫と軽度の頸部及び上肢の浮腫,心悸亢進及び胸内圧迫感.

家族歴:特記すべきことはない.

既往歴:20才の頃梅毒に罹患し,不十分な素人療法を行なつた以外は,特別のものはない.

現病歴:患者は生来健康で医師を訪れた事も殆んどなかつたが,昭和34年夏頃,起床時,顔面に浮腫のあることに気付き,医師を訪れて蛋白尿を指摘され,腎臓が悪いと診断された.以後,時々この"起床時の顔面浮腫"をみたが,其後蛋白尿は消失している.昭和35年夏頃からは,上記浮腫の他,全身倦怠,階段を上る際の心悸亢進及び息切れを訴えるようになつた.昭和36年1月1日の起床時には,強度の顔面浮腫のため,殆んど目が開けられず,指で眼瞼をあけなければならない状態だつた.しかし午後には多少軽快した.なお浮腫の他は特に自覚するものはなかつた.1月3日,医師を訪れ,腎臓が悪いのではないかといわれた.1月7日朝,急に胸内圧迫感が強くなり,呼吸困難を訴え,同日当科に入院した.

入院時所見:体格中等度,栄養良,顔面に著明な浮腫を認めた.皮膚及び可視粘膜に異常なく.意識明瞭,体温36.5℃,脈搏は1分間 100,整,緊張良,呼吸数21,瞳孔は正円,左右同大で対光反射正常,頸部に静脈怒張を認め,頸周囲は37cmであつた.リンパ節の腫脹を認めない.肺肝境界は第6肋骨上縁,心濁音界は右界右胸骨縁,上界第4肋骨上縁,左界は第5肋間で左乳線に一致し,心音は純で心雑音を聴取しないが,第2大動脈音は中等度亢進していた.胸部理学的所見は,打診上,両側上肺野は著明な鼓音を呈し,かつこの部分に聴診上,呼吸音の減弱が認められた.なお前腕及び手指の軽度の浮腫と,前胸壁静脈の怒張がみられた.腹

Miwa MIKAMI, Ritsuko ARAKI, Hiroko KOBAYASHI (Mikami Clinic, Department of Internal Medicine, Tokyo Women's Medical College) & **Junichi ISHIHARA** (Department of Radiology, Tokyo Women's Medical College): A case report of the aortic aneurysm with chief complaint of dyspnea and edema, which made us difficult to diagnose.

部は異常なく，肝，脾をふれず，腹壁静脈の怒張もなく，下肢には浮腫を認めなかつた．腱反射は正常で，病的反射はない．血圧は右腕 125～50 mmHg，左腕 124～54mmHg，右下肢 158～70 mmHg，左下肢 148～64mmHg であつた．

入院時諸検査成績：強度の顔面浮腫については始め腎疾患を疑つたが，尿所見は，比重 1.021，蛋白，糖，ビリルビンいずれも陰性，ウロビリノーゲン正常，沈査にも特別な所見はなかつた．腎機能は，PSP80%，NPN36mg/dl で異常を認めず，糞便検査は正常であつた．末梢血液所見も概ね正常で，赤血球 575×10^4，血色素（ザーリー）99%，F.I. 0.9，白血球9900，血液像は好中球68%，リンパ球30%，単球2%．赤沈値1時間35㎜，2時間 107㎜．血清の理化学的検査は，総蛋白9.98g/dl，A/G 0.78，アルブミン 4.34g/dl，グロブリン5.54g/dl，総コレステロール 190mg/dl，アルカリフオスフアターゼ 4.6SJR単位，ビリルビン 0.37mg/dl，BSP 30分10%，高田反応陰性で，電解質バランスは，Na 329mg/dl，K 17.6 mg/dl，Cl 374mg/dlであつた．静脈圧は亢進し，右腕正中静脈で，仰臥位 225mmH_2O であり，肝臓部圧迫による上昇なく，坐位では 175mmH_2O であつた．肺活量3450cc，基礎代謝率＋15%，血清梅毒反応は，緒方法，ガラス板法，凝集法いずれも陽性であつた．心電図は正常であつた．

胸部X線像に於て，単純撮影背腹位で図1の如く，心臓の右第1，2弓境界部に辺縁の比較的平滑弓状突出，すなわち腫瘤状陰影を認め，更に右第1弓は右方にその巾を増している．左第1弓の突出はそれ程著明ではないが，大動脈弓頭部に石灰沈着像を認める．なお右肺尖部から鎖骨下部，左肺尖部から肺上野にかけて，肺紋理の消失を伴つた透亮像を認めるが，左側は右側に比しその程度が強い．しかし単純撮影側面像では特別な腫瘤陰影はみられない．

入院後の諸種精密検査：上記胸部単純撮影背腹位像の異常所見に対して，入院後各種の精密検査がなされた．其結果，断層撮影に於て，次の如き所見が得られた．腫瘤状陰影は，背面から11cmの

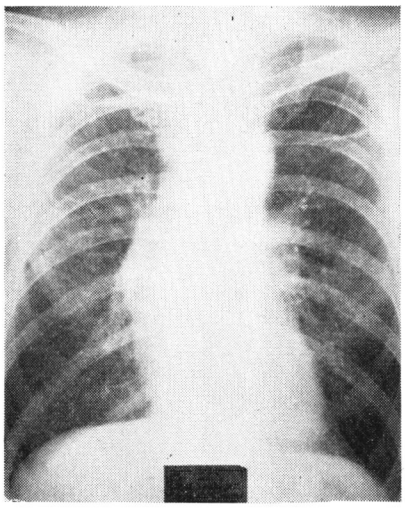

図1　入院時胸部単純撮影

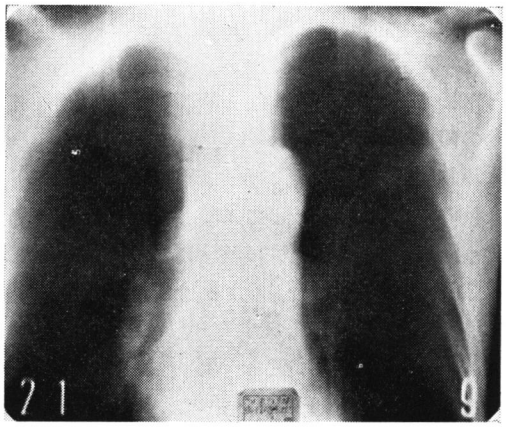

図2　断層撮影（胸部背腹位）背面より9cm

所で最もよく認められ，単純撮影に於けると同様輪廓もほゞ正である．更にこの陰影は，気管及び気管支を殆んど圧迫していないことは，背面から9cmの所における気管支断面像から明らかである（図2参照）．側面断層像では，単純側面像と同様，背腹位から想像されるようなはつきりした腫瘤陰影は認められない．食道造影及び気管支造影に於ても特に異常なく，上記陰影による圧迫像はみられない．更にキモグラムでは腫瘤陰影部に搏動の存在が認められた．最後に血管心臓造影を行ない，之により大動脈瘤を思わせる像を得る事が出来た．すなわち，75% Urokolin M 右肘静脈注入

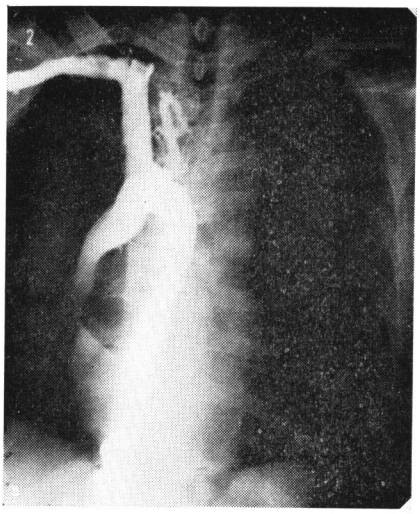

図3　血管心臓造影　2秒後

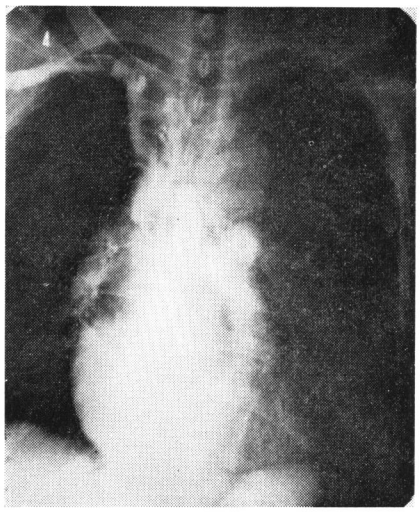

図5　血管心臓造影　4秒後

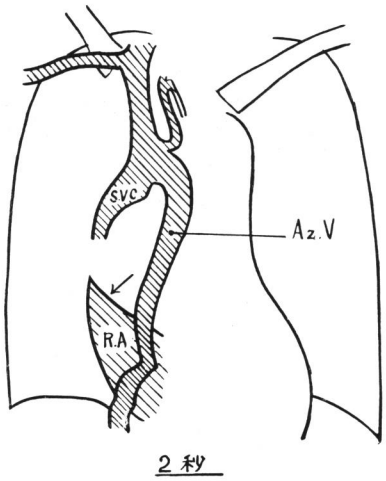

図　4

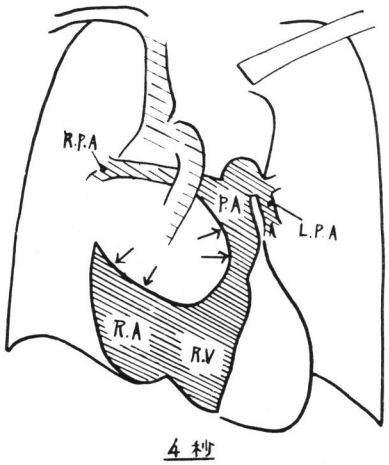

図　6

開始1秒後から1秒間隔で連続撮影を行なつたところ，2秒後に上大静脈の右房注入部が外側へ偏在しており，奇静脈へ大量の造影剤の逆流がみられ(図3，4)，4秒後には右房流入部が細く，造影が途切れた感じで右房が外下方へ圧排されている如き位置的変化を示し（図5，6)，8秒後の右心像では脊柱上造影のなかつた部分にその流入がみられるが，大動脈弓の造影は不十分であつた（図7，8)．12秒後，大動脈造影は明瞭で，右心下の造影は全くみられないが突出部は大動脈と同程度に造影されている（図9，10)．以上の所見から，弓状突出陰影は大動脈と関係あることが判明し，部位的にみて上行大動脈瘤であろうと思われた．

入院後の経過：入院後，クロロサイアザイド系利尿剤及びヂギタリス系統の強心剤等の対症療法により，その自覚症は多少軽減していたが，入院10日後，血清梅毒反応が陽性であることが判明し，直ちにペニシリン1日60万単位，20日間総計1200万単位の注射を行なつたところ，呼吸困難，浮腫，胸内圧迫感等の自覚症が消失し，他覚症に

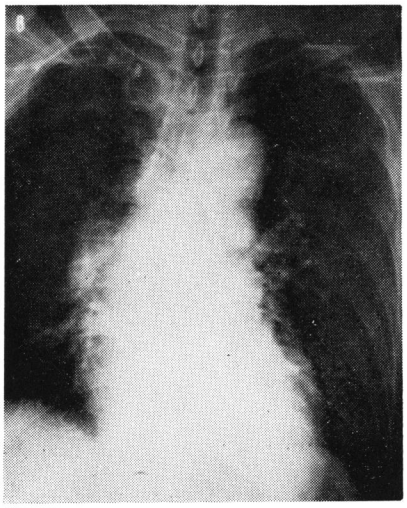

図7　血管心臓造影　8 秒後

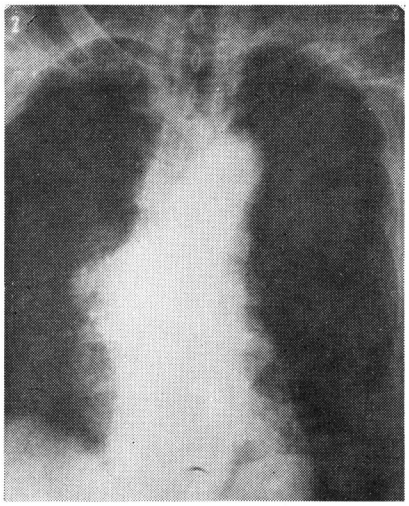

図9　血管心臓造影　12秒後

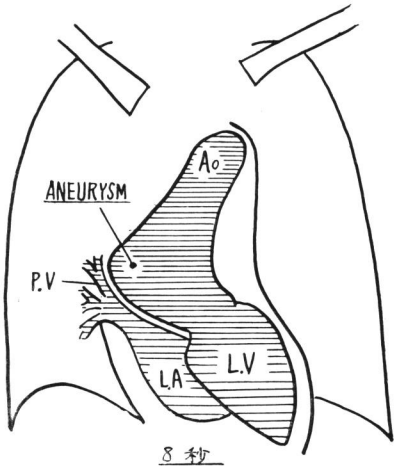

図　8

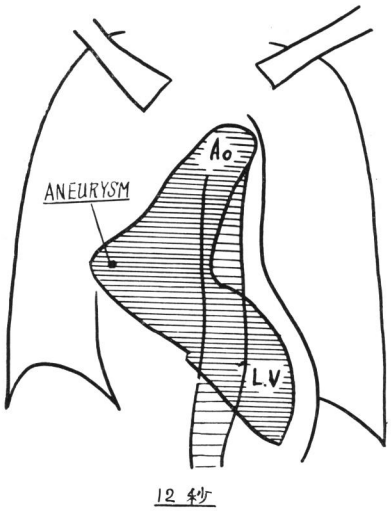

図　10

は頸周囲が37cmから34cmに減少し，更に胸壁静脈怒張の軽減もみられ，胸部X線上，心臓右第1，2，弓境界部陰影拡大に軽度の減少が認められた．その後，血清梅毒反応の定量的検査を行ないつゝ2～3週間の間隔で引つゞき駆梅療法を行なつている．

考　按

本症例に於て，入院時胸部単純撮影背腹位像に示された上記異常陰影について，その原因及び臨床症状との関連を種々考按した．すなわち，入院時所見を入院前に行なつた集団検診時の間接撮影像と比較検討したところ，之らの異常所見は以前から存在し，範囲も全く同じであつた．このことから，両側肺上野透亮像は特発性気胸ではなく，恐らく emphysematous bleb 或は lung cyst と考えられる．結核性空洞との鑑別は，既往歴，家族歴に結核性疾患なく，また他の肺野に結核性病巣のないこと及び喀痰中に結核菌を証明し得なかつたこと等から一応之を除外した．また右第1弓

陰影拡大は当然上大静脈の拡張が疑われ，之は特に顔面浮腫のあつたこと及び静脈圧の亢進等から，この部に静脈系の鬱血を来す何らかの原因のある事が考えられ，この原因として，第1に両側肺上野の bleb或は cyst の圧迫，第2に心臓右第1，2弓境界部の弓状突出陰影を生来するものの圧迫が考えられた．第1の場合，すなわち cyst 或は blebの圧迫による単なる位置変化でないことは，次の事実から明らかである．すなわち，経過中浮腫の消退と共にこの拡大は減少するが，透亮像の状態は少しも変化のないことである．換言すればこの臨床症状の変化と透亮像の状態とは平行しないことである．従つて第2の場合が考えられる．之には縦隔洞腫瘍と大動脈瘤が第一にあげられるが，その鑑別として精密なX線検査が重要であることは論をまたない．Connolly[8] は，しばしば見られる大動脈瘤と縦隔洞腫瘍との鑑別診断に於て，血管心臓造影或は大動脈造影による contrast visualization の重要性を強調している．また本法は単なる診断のみならず，更に手術適応可否決定上にも重要であり，諸家のひとしく推奨するところである[5)7)8)]．本症例にもX線キモグラフイと共に本法を施行して，明確に大動脈瘤を証明した．

Boyd[1] は，1924年，4000以上に及ぶ胸部大動脈瘤の報告例に於て，その性，年令，好発部位，病因，症状，予後等につき広汎な観察を行ない，始めて統計的に本疾患を報告しているが，その25－92%が梅毒性であり，病因的に梅毒とは密接な関係があることを発表した．また Cranley ら[2]による 243例の大動脈瘤患者についての報告でも，その原因として胸部では梅毒性が，又腹部では動脈硬化性がそれぞれの大半を占める事実を述べ，梅毒性大動脈瘤の89%に胸部大動脈瘤が，11%に腹部大動脈瘤がみられたと報告している．しかし，広汎なペニシリンの適用とともに，これが心臓血管系梅毒を予防するのに効果的であつたと考えられ[3]，近年胸部大動脈瘤は漸次減少の傾向にあるという[2)3)5)6)]．性別については男子に圧倒的に多いことは諸家の一致した意見であり[1)-5)]，年令は30～60才が最も多いとされている[1)4)5)6)]．更に，梅毒罹患から大動脈瘤による何らかの症状発現までの時期については，Boyd[1] は1年から56年で平均20年，渡辺[6]原田[5]によれば6～43年，平均22年であるという，本症例では，20才の頃梅毒に罹患し，約40年後に始めて大動脈瘤による症状の発現をみている．発生部位については，胸部大動脈瘤では上行部及び弓部にかけて圧倒的に多く[1)-3)]，Cranley ら[2] はその91%に，渡辺[6]原田[5] は94%にみられたとのべている．Steinberg[3] は，梅毒性大動脈瘤はどの部分にも起りうるが，上行部に血管床が豊富なため，この部に最も起り易いのであろうと考えた．

症状としては，大動脈瘤の部位及びその大きさにより，隣接臓器への影響が異るため，その発現症状及び程度はまちまちであるが[3]，呼吸困難をその初発症状又は主訴として医師を訪れる事が最も多く31%であつたという[1)5)6)]．浮腫を来すことは殆んどなく[5)6)]，他臓器への圧迫症状或は破裂を起して死亡した90例の胸部大動脈瘤患者剖検例を観察した Cranley の報告では[2]，僅か1例が上大静脈圧迫を示し，他の1例は大動脈瘤が上大静脈中に破裂していたという．Spiekerman ら[9] は1959年，62才の白人女子に於て，その上行大動脈瘤が上大静脈を圧迫し，顔面，頸部及び上肢の浮腫，頸静脈怒張，前胸壁静脈の怒張及び呼吸困難を訴え，血清梅毒反応陽性を呈した症例，すなわち本症例と同様な1例を報告している．なお Schechter[10] は1954年，上大静脈症候群を呈した 274例につき検討し，その原因として癌性が第1位を占め，大動脈瘤によるものはその77例，28%であつたと報告しているが，Spiekerman ら[9] によれば最近5～10年間にこの頻度は2%以下に減少しているという．

近時，手術手技及び装置の著しい発達に伴い，多くの症例に対して外科的治療が適用されてきたが[9]，本症例に於ては，両側肺上野に比較的大きな emphysematous bleb 或は cyst が存在するこ

と，及び之に加えて患者自身が希望しないため，一応臨床症状の改善がみられ，現在までのところ経過は良好であるので，なお引きつゞき内科的に外来治療中である．

結　論

症例は59才の男子，会社員で，呼吸困難，顔面，頸部及び上肢の浮腫，心悸亢進及び胸内圧迫感を主訴として入院，診断の困難であつた大動脈瘤の患者で，血管心臓造影により之を証明し，ペニシリンによる駆梅療法で臨床症状の改善をみたのでこゝに報告した．

本論文の要旨は，日本循環器学会第22回関東甲信越地方会に於て発表した．

文　献

1) **Boyd, L. J.:** A Study of Four Thousand Reported Cases of Aneurysm of the Thoracic Aorat. Am J Med Sc **168** 654 (1924)
2) **Cranley, J.J., Herrmann, L.G. & Preuninger, R.M.:** Natural History of Aneurysms of the Aorta. AMA Arch Surg **69** (2) 185 (1954)
3) **Steinberg, I.:** Aneurysm of the Thoracic Aorta, Review of Diagnostic and Etiologic Features. Am J Cardiol **1** (6) 736 (1958)
4) **黒川利雄**：現代内科学大系中山書店東京(1960) 循環器疾患Ⅴ95頁
5) **原田尚**：大動脈瘤診断と治療48(7)1098(昭35)
6) **渡辺熙**：梅毒性大動脈瘤の臨床的研究内科 4 (5) 945 (昭34)
7) **Steinberg, I., Dotter, C., Peabody, G., Reader, G., Heimoff, L. & Webster, B.:** The Angiocardiographic Diagnosis of Syphilitic Aortitis, Am J Roentgenol **62** (5) 655 (1949)
8) **Connolly, J. E., Utzinger, W. & Smith, J. W.:** The Differentiation of Aneurysm and Mediastinal Tumor, J Thor Card Surg **39** (5) 640 (1960)
9) **Spiekerman, R. E. & Mc Goon, D. C.:** Aneurysm of the Ascending Aorta with Obstruction of the Superior Vena Cava: Report of Case with Resection Using Extracorporeal Circulation. Disease of the Chest, **37** (6) 675 (1960).
10) **Schechter, M.M.:** The Superior Vena Cava Syndrome. Am J Med Sc **227** 46(1954).