(東女医大誌 第31巻 第3号
頁136——141 昭和36年3月)

症例検討会 (8)

腎臓部腫瘤の一症例をめぐつて

(受付 昭和36年2月6日)

時 昭和35年6月20日
所 東京女子医大 外科医局

(発言者)

内 科：教 授 中山光重・教 授 三神美和
助教授 小山千代・受持医 大森安恵
外 科：教 授 織畑秀夫
受持医 伊野照子
大沢幹夫・別府俊男
病 理：教 授 今井三喜
司 会：坪井重雄(外科)
文 責：山本 勲

司会：始めに内科の受持の先生どうぞ。

大森：59才の男子で職業は会社員です。主訴は Bauchtumor と Haematurie です。初診は昭和32年の11月です。Kranke 自身がふとした事で右側に限局した Bauchtumor のあることに気づき，近所の Arzt から Nierentumor として紹介されて外来へまいりました。それで11月14日16日と Magen, Darm のレ線検査と Pyelographie を行ないました結果 Tumor は Darm と関係ない事がわかりました。恐らく Zystenniere ではないかということで経過をみる様に紹介して来た先生に返事して，経過をみていただきました。その当時 M.C.R 反応は陰性でした。それから2年たちまして，昭和34年7月頃家をさがすために歩きまわつたりして非常に疲れたそうです。その後血尿が出はじめまして，前述の Arzt からアドナ末 0.8g 3日間投与されまして，すぐに止つたそうです。その後は全然気にしないで，そのまま仕事を続けていたそうですが12月まで何ともありませんでした。12月始めに又 Haematurie をみましたが，やはり前と同じ Mittel を服用してすぐ止り Lumbago も Miktionsschmerz も全然ありませんでした。今年(昭和35年)の4月に Haematurie が再びありまして，それまでの7月と12月の時は2，3日の Mittel 服用ですぐ止つたのですが，今度は1カ月に2，3回起るようになりまして Mittel で止まるには止まるのですが，頻回に起るようになり紹介されて昭和35年5月4日に入院しました。Tumor は以前よりやや増大しましたが移動性が強く，呼吸性移動があると同時に Lage によつて非常に変りまして Hungerzeit には正中線まで動くそうです。来院時は Ödem はありませんし，Tumor に Druckschmerz もなく自覚的にも Schmerz はありません。Miktion も normal で，特に尿線が細くなる様なこともありませんでした。それで特に目立つた事は Haematurie が頻回になつて来た事とやせて来た事で，Stuhlgang は normal で einmal. täglig です。Heredität としては Mutter が Magenkrebs で sterben しております。

司会：只今の Anamnese で御質問の点ございませんか。

三神：Fieber はございませんか。

大森：ございません。

司会：Tumor の大きさはどの位ですか。

大森：überkindeskopfgross という程度です。

Clinico-pathological conference (8) On a case of tumor in the renal region.

司会：Haematurie の程度は。

大森：mikroskopisch です，Scbmerz も何もありません。Lumbago も全然ないんです。入院時の Status は，Statur は mittelgross で少し anämisch です。体重が48kg，anämisch だということ，右側のHypochondrium の Tumor と倦怠感を訴えている以外に別に変つたことはありませんでした。

司会：昭和32年11月に外来で検査した結果 Zystenniere だという診断をつけられたわけですが，その当時の記録をもう少しくわしく説明していただけませんか。

中山：überfaustgross の硬い Tumor で恐らく場所からいつても Niere だと思つたのですが，Konsistenz derb でわりあいとよく動く，Leber は記載ないから恐らく触れなかつただろうと思います。普通 Zystenniere だと Zystenleber を合併することが多いので，Leber が触れるかどうか，よくみたのだろうと思いますが，触れないように思いました。その時分は Haematurie はなく昭和32年11月12日外来へ来ているのですが，その10日前に，腰のところに手をやつて押したら，何か Tumor があるのに自分で気がついたというのがはじまりです。それで私の方人の医者のところへ行つてその人が Niere に関係があるものだと云つて私のところへ送つて来た患者さんです。それで大きさはその当時は今よりはるかに小さい，それ以外今ちよつと記憶はありません。

司会：2年間の間に überfaustgross からKindeskopfqross 位までに Tumor が発育しその程度も langsam だつた。何か悪性の腫瘍らしい所見はありませんでしたか。

大森：恐らく gutartig な Tumor と考えたいんですけれども Haematurie が非常に頻回だつたということと，それから大きくなりだしてからは，かなり急速に大きくなつたという点で簡単に gutartig と考えてもいけないと思いました。

小山：ちよつと伺いますが，その Tumor のさつきの性質のところで oberfläche の状態ですが，höckrig なのでしようか，それとも glatt なのでしようか。

大森：glatt です。grenzscharf 非常によく動くのです。Ballotment そういう感じでした。形は横にねた楕円形という形で非常に奥行のある感じです。

織畑：最初に Pyelographie をされた写真をみせて下さい。

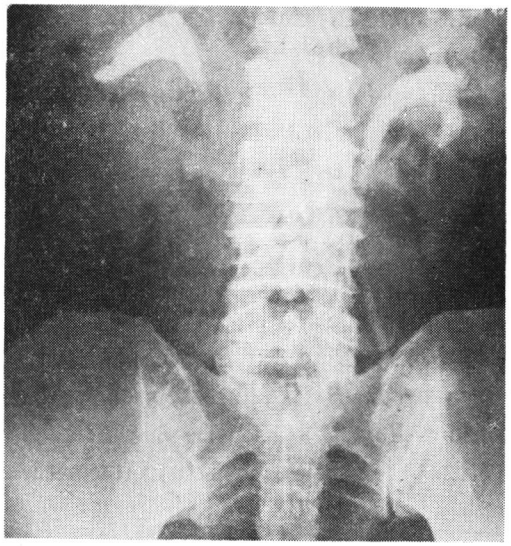

第　1　図

昭和32年11月　30%スギウロン静注法による腎盂撮影。
右腎は左に比し高位，腎盂はほぼ正常。

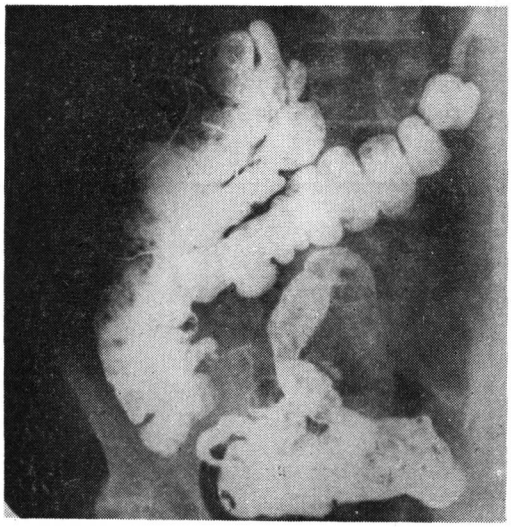

第　2　図

昭和32年11月　腸と腫瘍との関係
バリウム投与後5時間。腫瘤（針金で囲んだ部分）は上行結腸部にあるが，透視にて腫瘤と大腸との直接関係は認められない。

大森：これが最初のものです。

織畑：問題となるのは右側ですが，右の腎盂が左より大分上つた状態ですね。その他には特別に何もないのですね。

大森：ハイ。それから，Magen の透視をしてみますと Magen, Darm は今とそう変りありません。

三神：その他，Lunge 等には変つた所見はありませんか。

大森：ハイ，全然ありません，Metastase らしいものも。

司会：御質問なければ次を話していただきます。

大森：入院時の検査成績を申し上げますと，やはり今回も MCR 反応は陰性です。Blutbild は軽度の Anämie がある程度でヘモグロビンはザーリで75%，Rote 360 万，Weisse 5600 です。Harn は入院直後は mikroskopisch の Haematurie で Rote が1視野に7～8個程度でしたが，翌日からすぐ makroskopisch の Haematurie になりまして止血剤の投与により軽くなつています。血沈は1時間 84，2時間で 150，腎機能は P. S. P 15 分で5%しか出ませんで total で38%非常に schlecht でした，Fischberg の濃縮試験では血尿のないときやつたんですが，最高比重1028でこれもあまり良くありません。Harneiweiss は末吉で 2‰，urea clearance standard 63%，残余窒素は 22mg/dl，血清電解質は正常でした。Pyelographie は30%スギウロン 33cc を使いまして行ないましたが，5分後の写真では左の Nierenbecken は normal に出ていますが，右は12肋骨の上方に移動しておりまして Nierenbecken の Deformität が見られました，20分後の写真もほぼ同様な結果です。

この結果 Tumor は恐らく Niere のものと思われましたが，呼吸性移動が非常に強い点と，それから malignös な Nierentumor だとしたらあまりに経過の長い点から何か他の Organ の gutartig な Tumor で圧迫されているかも知れな

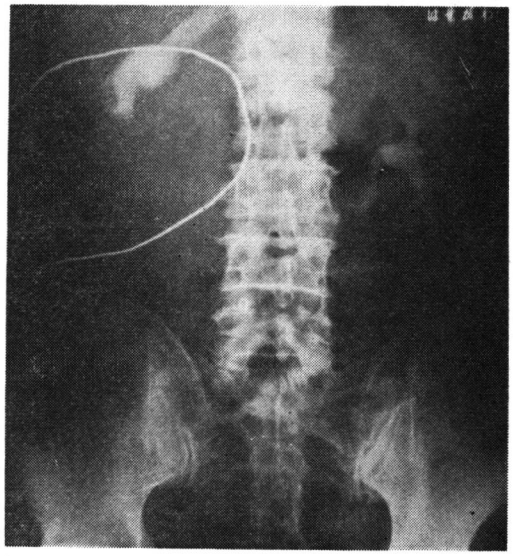

第　3　図

昭和35年5月　30%スギウロン静注法による腎盂撮影，前回に比し右腎は高位にあり，腎盂の変形を認める。

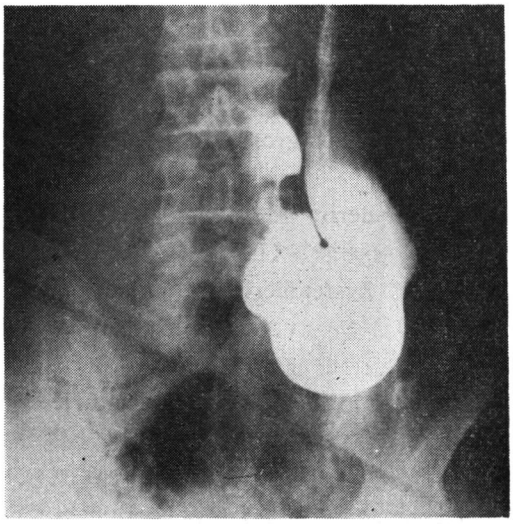

第　4　図

昭和35年5月　胃は軽度の下垂を認める以外著変なく，腫瘤とは直接関係がない。

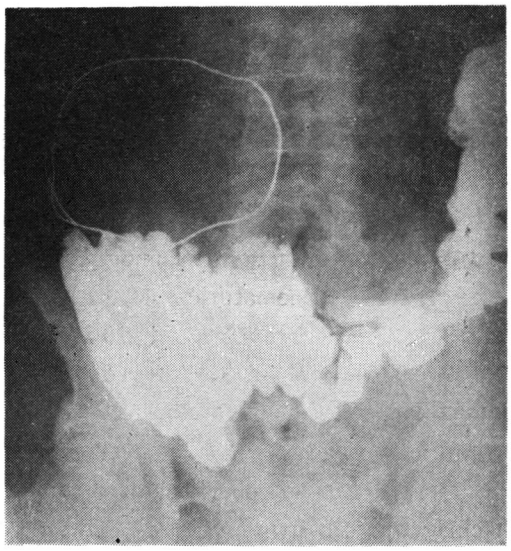

第　5　図

昭和35年5月　バリウム投与5時間後の腸 Flexura hepatica は固定されず腫瘤によつて下方に左排されている。

いと考えまして Magen や Darm の透視をしましたが異常を認めませんでした。

只 Magen は少し左に押されて Ptose を認めましたが Passage は良好でした。それからCholecystographie をいたしましたが正常でした。それで結局どうも Niere の Tumor らしいけれども，もしかしたら他の Organ から出たものかも知れないと思いまして，泌尿器科にお願いしまして逆行性の Pyelographieと，それから Retropneumoperitoneumをやつていただく事にしましたが，Pyelographie は私が静注法で検査したものとほとんど同じでした。

Reptropneumoperitoneum は Luft 1000cc 注入しましたけれど左側の Retroperitoneum に全部入つちやつて右の Niere の Kontur がはつきりとしませんでした。

Indigocarmin test は左側が3分30秒で排泄して正常ですが，右側は6分50秒で濃いのは全然排泄されませんで排泄障害があるようです。それから Prostata の Hypertrophie は全然ありませんでした。以上の結果から内科としましては経過が長いですけれども，Tumor が vergrössern して来たことと，Haematurie が頻回にあること，abmagern して来た事や，血沈が非常に早くなつて来た事など合せ考えまして Hypernephrom ではないかと診断しまして外科へお願いしたわけです。

司会：血圧の事を聞きもらしたようですが Hypertension はありませんでしたか。

大森：軽い Hypertension がありました，右が 150/100 で，左が 156/86 です。

三神：Zystenniere のようなものでも Haematurie は見られるわけですね。

大森：Harn が一度 Niere に溜つて腫瘤状に大きくなりそれが出たというような経過が一度もないのです。

別府：Tuberculose の Anamnese は全然ないんですか。

大森：ありませんが，血沈が早いので結核性ということも心配しまして Katheter-harn で培養しましたが5週間迄結核菌は陰性です。それから Käsigemasse のようなものが出たという Anamnese もありませんし Harnblase にも Geschwür は認められませんでした。

三神：家族歴に何か Niere の Zyste というようなものはありませんか。

大森：ないようです。

小山：Harn の検査では Sediment は Blut の他に何も特殊な物は見つかりませんでしたか。

大森：Epithel が数視野に1～2個程度であとは何もありませんでした。

司会：それでは外科のお話を聞く前に内科の方で Diagnose を Hypernephrom とおつしやいましたが，あるいはその他の Krankheit はないかということについて何か。

大森：悪性腫瘍の Primär-herd としましては，やはり Banchhöhle にあるものとしては Magen とか Pancreas を考へますが，これらの Organ にも全然異常な所見がないので Niere そのものに原発したものと思います。

司会：では他に御質問もないようですから外科のお話しを聞きたいと思います。伊野先生どうぞ。

伊野：5月13日に内科から転科して来ました。手術は18日にいたしました，Tumor がNiere の Tumor だという事でしたが，Tumor 自身が非常に大きいものですから Pararectalschnitt で行ないました。その Tumorをみますとやはり Oberfläche は glatt で Kindeskofgross のTumor でした。Hilus はこれを結紮，切断しまして，Tumor を剔出しました。Tumor 自身は Niere の上半分より出ておりまして実質性のものでして割面はところどころに Verkalkung と思われるようなところが認められました。それで Histologie をしらべるため病理へ提出いたしました。術後経過は非常に良好です。

大沢：あの手術の時，他に Metastase の様なものは認められませんでしたか。

伊野：Metastase と思われるようなものは周囲に認められませんでした。

三神：Tumor は何ですか，上の方にあるのですか。

伊野：Niere の上半分にあるものです。

三神：と申しますと，Nierenbecken はその中で。

伊野：Nierenbecken はそのやや上の方に向けて，幾分ねじれたような形です。

織畑：Tumor があつて，Niere の gesund な

組織が下の方に残つているわけですね。

司会：他に御質問ありませんか。では病理の今井先生にお話をお聞きしたいと思います。

今井：これはやはり腎臓の腫瘍です。そしてさつき内科の先生がおつしやつたように，組織学的に Hypernephrom と考えてよいと思います。ごらんのように Tumor の下の方に腎臓の組織がだいぶ残つております。腫瘍の中にいくつか増殖中心があつてその中央の方は壊死と出血とが強い。その中に石灰が方々に沈着しております。そたはレントゲンに出ておりませんからそんなに石灰分は多くないものでしよう。割面の肉眼所見でいく分黄色味がかつた灰色のやわらかい Tumor で出血があるし，Nekrose が強いというので，Hypernephrom を疑わせるものでした。組織学的にみますと矢張り写真のような，Tumor, cear cell といわれる脂肪とグリコーゲンをたくさん持つた多角形の細胞からなり石垣状の排列をしています。その間質に結合織が少くて毛細管が多いという Hypernephrom としては典型的なものだと思います。

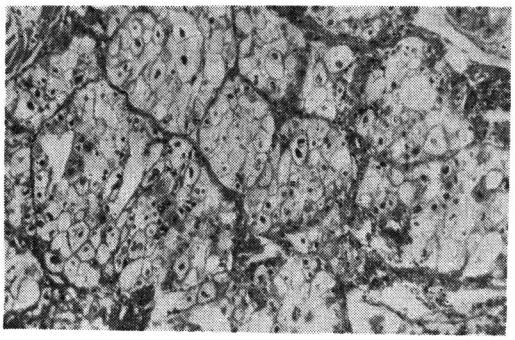

第　6　図

細胞の性質は相当異型が強く，今のところは相当増殖のおうせいな悪性度の強いものだと思うのです。腫瘍の周囲に結合織の被膜が出て来ているのですが，それがはつきりしているところと，していないところがあります。残つた腎臓の組織では，間質の Fibrose が部分的にありますが全体として変化は軽い。腎臓から出る腫瘍でこの Hypernephrom 型のものも前に考えられていたように副腎から出るのではなく腎臓の癌の一つの種類だという風に考えている人が多いのです。この場合でも clear cell に本当になつているところとそういう性質が少く乳頭状の腺癌のようなところ（図7）があります。ですからこの場合にも，腎

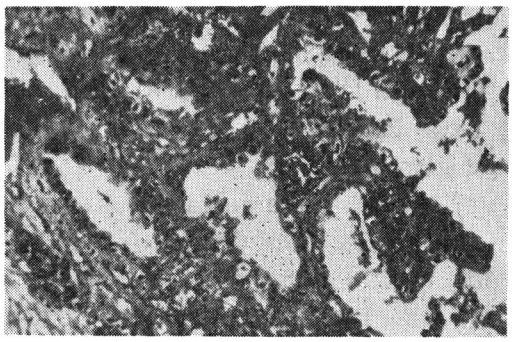

第　7　図

臓から出た癌で，その細胞から副腎皮質の細胞に似て居る部分が多いという事です。

従つて本例の腫瘍は古いよび方でいえば Hypernephrom，もう少し一般的な名前でいえば腎臓の癌ということになるのです。

司会：病理のお話は以上でありますが，お聞きしたように Hypernephrom というのは Metastase はどの位ですか。

今井：Hypernephrom は一般的にいえば末期には Metastase が多い，それも haematogen の Metastase が多い Tumor です。

司会：それは主としてどこに。

今井：よく肝臓とか肺とかにおこるのです。

大沢：今日のような症例の場合にですね Tumor の Kapsel は Niere の Kapsel に……

今井：ええ，腎臓の線維性被膜が主体だと思いますが，発育していく間にまわりの結合織，脂肪組織から被膜結合組織に転じていくものもあるでしよう。

織畑：周囲のリンパ腺はどうでしたか。

今井：病理に来たのは腎臓だけで，リンパ腺はついておりませんでした。

中山：この症例は3年前に Tumor を発見したのです。ですから恐らくその頃からボツボツはじまつていると思うのですが，その時はつきりと Hypernephrom という診断がつけば勿論すぐ手術すればよかつたのでしよう。そうすれば一番経過も glatt にちがいありません。こういう時に一番診断のきめ手に何かないでしようかね。Niere の Biopsy などやることもいいかも知れませんが gesund なところを取つたら何もならないでしようし，形から云つても Nierenbecken などに出来るときはどのへんから出来るという事はないでしようか。

今井：それはないと思います。ただし先程問題になつた Zystenniere のようなものであれば両側にありそうなものだと思います。他の原因で Niere に大きい Zystaeが 出来るというのはまあそんなにないと思います。

織畑：これから教えられることは多いんじやないかと思いますが，やはり早期に probe Lapa. でもやればいいという感じですね。唯傷がつくということで問題はあると思いますが，いろいろの事情から Tumor が良性であればよいのですが悪性の場合がどうしても多いのではないかと思います。患者さえその気になれば probe で一部取つてしらべて，すぐ判つたら剔出する方法はありますね。

中山：Niere に異常がなければ閉ぢちやう。その手術を簡単に出来るならよいですね。

織畑：外科としてはやつてみたいと思いますね。

司会：血清学的に癌反応というのはどれくらい信頼度がおかれているのですか。

中山：いつも問題になるのは，発案者に言わせれば97～98%は確実と云われるのですがね，それを他の人がやつてみると50%とか，逆に正常な人でも30%に出るとかで，人間ドツクなんかでもこまつていることなのです。

織畑：これは面白い症例ですね，3年前には Tumor があつたんですね，他には Metastase 見られない。

今井：私もこう言う例は経験したことがありません。Hypernephrom で私などが見たのは大低末期のものが多くて Metastase が多い，まあ解剖になるのはそうですけれど，その他でもこういう長い経過をとつたのはみた事はありませんでした。しかし一般に此の型の腎癌は他の癌に比べ発育がおそいといつている人もあります。やはりはじめの腫瘤も Zyste 等ではなく，Hypernephrom と考えてよいと思います。はじめ発育がおそく比較的良性であつたものが後に旺盛な増殖を示すものに転じたと考えるのが自然だと思います。相当しつかりした Kapsel が出来ているということもそれを裏書きするものでしよう。

織畑：もう一つ Blutung が始まつたという，その Blutung はどこからどこへ出るのですか。

今井：あの Haematurie は，やはり Kapsel がちやんとしている間はおこらないと思います。腎盂には破れれば起りますし，そうでなくても Harnkanälchen が腫瘍で破れても出血するでしよう。

司会：他に何か御質問ありませんか。ない様ですので今日はこれで終ります，ごくろうさまでした。