〔特　別　掲　載〕

(東京女医大誌 第30巻 第11号
頁2619——2622昭和35年11月)

子宮膣部筋腫の二例

東京女子医科大学産婦人科教室（主任　川上博教授）

牧田燁子・宮川多津子
マキタ ヨウコ ミヤガワ タツコ

高橋文子・大浜道子
タカハシ フミコ オオハマ ミチコ

魏　貞子
ギ サダコ

（受付 昭和35年9月22日

緒　話

子宮筋腫は子宮腫瘍中最も多いもので，婦人科外来患者の約5％を占めるといわれている。この子宮筋腫の大部分は体部に発生し，頚部に少く，特に膣部に発生する筋腫は極めて稀である。子宮膣部筋腫は1778年 Smellie が始めて報告している。その後 Vorbeck (1905年) の14例，Pronai (1909年) の22例，Kalb (1910年) の29例，Gueissaz (1924年) の101例，Turunen (1930年) の107例等の報告がある。本邦においては渡辺 (1910年) の報告が始めてで，今日までに60例余りの報告があるにすぎない。最近当教室において子宮膣部筋腫の2例を経験したのでここに報告する。

症　例

〔症例1〕 31才　未婚婦人

初診：昭和35年6月27日

主訴：不正性器出血

家族歴：母親が胃癌で死亡している外は特記すべきものはない。

既往歴：昭和34年6月膀胱炎に罹患している。初潮13才，爾来28日型で整調，持続4日間，多量，月経痛が軽度にあつた。

現病歴：2カ月位前より，月経周期の中間期に1日少量の出血があり，某医の診察を受け，手術をすすめられて，昭和35年6月27日当科を受診した。

初診時所見：1) 体格栄養中等度，顔貌正常，皮膚及び眼瞼結膜に貧血を認めず。脈搏整調，胸部に聴打診上異常なく，腹部は肝，腎，脾は触知し得ない。下肢に浮腫はない。

2) 局所所見：外陰部に異常なく，膣壁正常，子宮体は前傾前屈稍々小，硬度正常，両側附属器は触れない。子宮膣部後唇は鶏卵大，卵円形で，硬度強靱，移動性不良が圧痛はない。表面は糜爛状で接触出血を認めた。子宮膣部前唇は萎縮して薄く，外子宮口は上方に圧排されている。

3) 検査成績：血液所見　赤血球数441万，血色素量92％ザーリー，白血球数7800，血液像正常，血沈1時間値9，2時間値20，出血時間3分15秒，血圧114～72mmHg. 尿所見　蛋白及び糖陰性，ウロビリノーゲン正常である。

診断：子宮膣部筋腫

手術時所見：6月28日手術施行。ネオペルカミン1.6cc腰椎麻酔の下に膣式筋腫剔出術を行うべく周囲の被膜の剥離を始めたが癒着がはげしく剥離困難であつたので術式をかえパンネンスティールの横切割法にて開腹する。腹腔には腹水，出血なく，何ら癒着を認めない。子宮体，附属器共正常であつた。子宮は下方程大きく，頚部両側方，及び Douglas 氏窩に膨隆せる約超手拳大の腫瘤をふれた。従つて両側附属器を残し，型の如く単純子宮全剔出術を行つた。

剔出標本肉眼的所見：子宮体は小鶏卵大，硬度正常，内膜に異常なし。腫瘍は子宮膣部後唇に発生し，超手拳大（7×7×6cm），硬度弾力性硬，表面平滑で腫瘍全重量は198gであつた。滑面は灰白色充実性で潰瘍，化膿，軟化の所見は認められない。（写真1）

Yoko MAKITA Tatsuko MIYAGAWA Fumiko TAKAHASHI Michiko OHAMA Sadako GI Department of obstertics and gynecology Tokyo Womens Medical College : Two caces of portiomyom.

写真1

組織学的所見：滑平筋線維が種々な方向に錯走している典型的な子宮筋腫であり，硝子様変性又は悪性変化の徴候は全くなかつた。（写真2）



写真2

術後経過：極めて良好で，第7日目に抜糸，第18日目に全治退院した。

〔症例2〕 44才，未妊婦

初診：昭和35年9月6日

主訴：月経困難症及び過多月経

家族歴：特記すべき遺伝的関係なし。

既往歴：31才にて肺炎に罹患せる他は特記すべき著患はない。初潮15才，以後28日型にて整調，持続5日間，中等量，30才頃より月経痛甚だしく嘔気を伴う様になつた。39才で健康男子と結婚，性病は否定，妊娠の既往はない。

現病歴：30才頃より，月経困難症にて下腹痛，腰痛甚だしく，特に嘔気を伴い，月経時は就床し鎮痛剤を服用していた。

初診時所見：1） 体格栄養中等度，顔貌正常，皮膚及び眼瞼結膜に貧血を認めず，脈搏整調，胸部に聴打診上異常なし。腹部にも異常を認めない。下肢に浮腫はない。

2） 局所所見：外陰部に異常なく，膣壁正常，子宮体は前傾前屈，超鶏卵大，硬度硬，附属器は触れない。子宮膣部は全体として鶏卵大に肥大し，硬度強靱，外子宮口は円形にて，右方に圧排されていた。外子宮口前左側方に軽度の糜爛を認めた。

3） 検査成績：血液所見 赤血球数435万，血色素量75％ザーリー，白血球数6200，血液像正常，血沈1時間値89，2時間値90，出血時間1分30秒，血圧130～80mmHg. 心電図所見に異常を認めず。尿所見 蛋白及び糖陰性，ウロビリノーゲン正常である。

診断：

手術時所見：9月8日，ネオペルカミンの腰椎麻酔にて，腹壁正中切開で開腹する。腹腔内には腹水，出血を認めず。子宮体は前傾前屈，超鶏卵大，子宮体下部前右側方に指示頭大の筋腫核1ケを認めた。左側附属器には特別の所見なく，右側卵巣には拇指頭大のテール嚢胞を認めた。子宮体，卵管と軽度に癒着していた。又子宮体後壁とダグラス氏窩の腹膜とは子宮内膜症による癒着を認めた。型の如く，両側附属器を含める単純子宮全剔出術を行つた。

剔出標本肉眼的所見：子宮体は超鶏卵大で，硬度硬，子宮体下部前右側方に示指頭大の筋腫核1ケを認めた。子宮膣部は全体として鶏卵大で，硬度硬にして，矢状切開するに左側唇に2×3cm の筋腫核を認めた。滑面は灰白色充実性で，化膿，軟化の所見は認められない。（写真3）

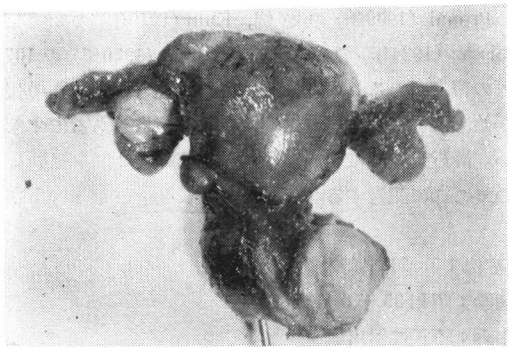

写真3

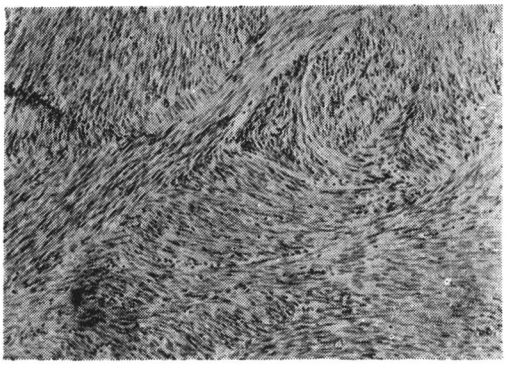

写真4

組織学的所見：定型的筋腫で筋束間の間質にも退行変性或は悪性変化の徴候は見られない。（写真4）

術後経過：経過順調にて，第7日目に抜糸，現在入院中である。

考　　按

1) 発生頻度：子宮膣部筋腫の発生率は諸家の報告により多少の差異はあるが，大体全筋腫の1％以下である。即ち Peham は 0.1％，Turunen は 0.42％，Garkisch は 1.1％，加賀美 0.5％，沼部 0.6％，今村 1.7％，斎藤は 0.2％と述べている。

2) 発生部位：Müller は 83 例中 58 例が前唇，25 例が後唇に発生したと報告し，Vorbeck も前唇に多いと報告，Natale は自己の経験 13 例については前後唇同数で，文献調査によれば後唇に多いと報告している。Gueissaz は自己経験の 13 例について前唇 6 例，後唇 6 例，左側 1 例，文献調査の結査は前唇 54例，後唇 60 例，左側 3 例で前後両唇に大差ないといつている。河田，伊藤は前後唇略々同率と云い，人により種々であるが，大体において前後唇略々同率である。然し側方より発生したものは比較的稀である。本症例では 1 例は後唇に発生したもので，他の 1 例は左側唇に発生したものである。

3) 腫瘍の大きさ：文献上最大はKalbの報告した1800 g で，本邦では川地の 1479 g である。然し殆んどは鶏卵大迄の様である。本症例は 1 例は 198 g で他の例は鳩卵大の子宮膣部筋腫である。

4) 年令的関係：本邦において最低 17 才から最高 62 才迄の報告があり，一般に 30 才以上で 40 才台に最も多く，河田によると 40 才台が 37.7％，Gueissaz は 43.3％，吉田は 46％，伊藤は 37.3％を示していると述べている。一般に体部筋腫の場合と同様の年令的分布である。本症例に 31 才と 44 才に発生したものである。

5) 分娩との関係：経産婦に多く，殊に多産婦に多い。Gueissaz は 40 例中 35 例が経産婦で，その中 10 例は 5 回以上の経産婦であると報告し，Kalb は 5 例中いずれも 2～14 回の分娩経験者であるという。高原は 6 例中全例が 5 回以上の経産婦であるといい，狐塚等は30例中 5 回以上の者 19 例（63.3），9 回以上の者 3 例（10％）で，平均分娩回数 5.1 回と報告している。これらの事実から Peham 等は分娩外傷殊に頚管裂傷，錐子分娩等がその発生機転と何等かの関係があるのではないかといつている。本症例においては二例共未産婦である。

6) 分娩障害に就いて：子宮膣部筋腫で分娩障害を起すことは比較的少いといわれている。Gueissaz は 75％が自然分娩をなしたと報告し，Büttner は手拳大の，Henkel は 1720 g の腫瘤を膣部前唇に有しながら自然分娩を遂げたと記載し，Depaul は 1700 g の腫瘤が膣外に露出している例において自然分娩が可能であつたと，又 Gottschalk は膣部後唇から発生した腫瘤が膣腔を充満していたのに，自然分娩をしたと報告している。矢内原は子宮膣部に鶏卵大及び超鶏卵大の筋腫が存在している高年初産婦において，殆んど障害なく妊娠末期に自然分娩をなし，成熟児を得たと報告している。しかし分娩障害を起した報告もある。即ち斎藤は前唇に発生した短茎鶏卵大筋腫が嵌頓して穿頭した例を記載し，青木，足高は膣部筋腫を有するために帝王切開施行，宇多は手拳大筋腫で子宮破裂の切迫した例を報告している。以上要するに分娩時には厳重な監視が必要である。

7) 症状：体部又は頚部筋腫と異なり，自覚的症状は一般に軽度であるが，腫瘍の増大に伴い圧迫症状が現われる。すなわち膣内異物感，或いは圧迫感，排尿排便障害，腰痛を来し，更に膣外に脱出すれば下腹部牽引感，起坐及び歩行障害を来す様になり，放置すれば血液循環障害や機械的刺戦による二次的変化即ち表皮剝離，糜爛壊死，軟化を来たし，不正出血をみる様になる。第 1 例は不正性器出血があり，第 2 例は月経困難症及び過多月経を訴えている。しかしこの例の月経困難症は子宮内膜症が原因であると思われる。

8) 診断：腫瘍の小さい時は比較的容易であるが大きくなつて外子宮口不明瞭となり膣外に脱出し，続発性変化を来す様な場合は，子宮脱又は子宮体部粘膜下筋腫のいわゆる筋腫分娩と鑑別しなければならない。

9) 予後：一般に良好で，悪性変化は少いといわれているが，高原は癌性変化を来した 1 例を報告している。

10) 治療：腫瘍が小さい時は膣式に腫瘍の剔出のみで足りるが，大なる時は子宮の単純全剔出を要する。

結　　語

以上子宮膣部筋腫の 2 例を報告した。1 例は31才未婚婦人の子宮膣部後唇より発生した筋腫で，腫瘍全重量は 198 g で，他の 1 例は 44 才未産婦の子宮膣部左側唇より発生した筋腫で，その大きさは鳩卵大であつた。2 例共に腹式子宮単純全剔除術施行し，良好に経過した。組織学的に平滑筋腫で悪性変化の徴候は認めない。

稿を終るに当り，御指導御校閲を賜つた川上教授ならびに大内助教授に深謝いたします。

参考文献

1) **Pronai. K.** : Mschr Geburtsh Gynäk 29 417 (1909)
2) **Henkel. H.** : Z Geburtsh Gynäk 57 146 (1906)
3) **Kolb. K.** : Z Geburtsh Gynäk 67 399 (1910)
4) **Gueissaz. E.** : Mschr Geburtsh Gynäk 66 351 (1924)
5) **Turunen, Aarno. O. I.** : Ber ges Gynäk Geburtsh 17 273 (1930)
6) **Büttner, R.** : Zbl Gynäk 55 9 550 (1931)
7) **Natale, P.** : Ber ges Gynäk Geburtsh 31

123 (1936)
8) **中田理吉**：岡山医会誌 368 511（大9）
9) **川地義松**：愛知医会誌 37（9）2163（昭5）
10) **水野潤二**：近畿婦会誌 18 (12) 2047（昭9）
11) **近藤　決**：産と婦 4（6）454（昭11）
12) **宇多潤造**：産と婦 6 (10) 758（昭13）
13) **田北鎮吉**：産と婦 7（1）39（昭14）
14) **加賀美寛**：産婦紀要 21（9）1442（昭13）
15) **森　脇一**：産と婦 10（3）193（昭17）
16) **矢内原啓太郎・井上啓一**：臨産婦 8 (12) 725（昭8）
17) **伊藤左門**：産婦の実際 2 (12) 1521（昭28）
18) **藤島　隆・勝又甚七**：産婦の実際 1（3）179（昭27）
19) **高原恭平**：産と婦 17（2）93（昭25）
20) **今村臣正・田栗雪雄**：産婦の世界 6（8）776（昭29）
21) **沼部元夫・菅埜恒久**：産婦の実際 3 (12) 753（昭29）
22) **内田一・生垣行蔵**：産婦の世界 10（4）574（昭33）
23) **高橋通夫**：東北医誌 54（4）384（昭31）
24) **鈴木基一**：産婦の世界 10 (11) 1655（昭33）
25) **角光　勲・花田長雄**：産婦の実際 8 (1) 83（昭34）
26) **綿引洋平**：産婦の世界 11（2）228（昭34）
27) **下平和夫・清水昭造**：産と婦 25（8）755（昭33）