(東女医大誌　第43巻　第6号
頁　501—505　昭和48年6月)

〔臨床報告〕

良性黒色表皮腫の1例

東京女子医科大学皮膚科教室（主任　中村敏郎教授）
森戸百子・教　授　中村敏郎
西島明子・大学院学生　泉二治子
助教授　大塚末野

（受付　昭和48年2月24日）

緒　言

Acanthosis nigricans（黒色表皮肥厚症または黒色表皮腫）は，1890年 Janovsky および Pollitzer がそれぞれ症例報告を行ない，Unna によつて命名された比較的まれな疾患である．臨床的には，腋窩，頚部，項部，陰股部などの間擦部位に好発する黒褐色色素沈着，乳頭状増殖，角質肥厚などを主要症状とするが，古くから本症が注目されている理由の一つは，内臓悪性腫瘍を伴うことが多いためである．腫瘍は，通常腺癌であり，腹部のもの（主として胃，その他直腸，小腸，肝，膀胱など）が95％，胸部のもの（乳房，肺、食道など）が約5％と言われている[2]．

その後，皮疹の性質はほとんど同様でありながら，このような悪性腫瘍の合併を見ない症例もしばしば存在することが明らかとなり，Darier[31]，Bogrow[4]，Miescher[5]，らは病型による本症の分類を行なつた．すなわち Darierは，古典型（高令者に見ることが多く悪性腫瘍を合併する病型）と若年型（若年者に多く悪性腫瘍を合併しない病型）とを挙げたが，Bogrow も悪性腫瘍の有無によつて，悪性型と良性型に分類することを主張し，また Miescher は，病因的観点から原発生本態型と続発性症候型とに分けて報告した．このうち良性型と悪性型とに区別する方法は理解しやすく，概念として把握することが容易であるために，今日まで多くの成書に用いられてきた分類法である[6)7)]．

ところが1951年 Curth[8] は，従来良性型と診断されていた病型のうちに，肥満者の腋窩，頚部，乳房，鼡径部などに発生し，摩擦や日光曝露によつて増悪するものがあることを指摘し，これに Pseudo-acanthosis nigricans の名称を与えて，悪性型，良性型に次ぐ第3の病型として発表した．この提唱に対しては現在なお賛否両論があるが，最近著者らは Curth 説のいわゆる仮性型と思われる Benign acanthosis nigricans の1例を経験したので，経過の概要を報告するとともに，本症に対する若干の考察を試みた．

症　例

患者：飯○秀○，21才，男子，心電図技師．

初診：昭和47年6月23日．

主訴：頚項部，両腋窩部，陰股部のび漫性黒褐色色素沈着と数個の粟粒大～米粒大の疣贅様小腫瘍および

Momoko MORITO, Toshio NAKAMURA, M.D., **Akiko NISHJIMA, Haruko MOTOJI, Sueno ŌTSUKA,** M.D. Department of Dermatology (Director: Prof. Toshio NAKAMURA) Tokyo Women's Medical College: A case of benign acanthosis nigricans.

皮膚全体の粗糙.

家族歴：母（60才）肥満型，高血圧にて加療中.

既往歴：特記すべきことなし.

現病歴：9才のころ下肢を骨折し，それ以後急激に体重の増加を認めた．15才ごろより徐々に頚項部，両側腋窩部，陰股部に境界不鮮明な黒褐色色素沈着が出現し，全身皮膚の粗糙化に気付いたが，それと前後して，同部位に数個の粟粒大～米粒大の疣贅様小腫瘍が認められた．自覚症状がないため放置していたが，最近になつて項頚部色素沈着の増強が気になり，当科受診した.

現症：（写真1,2,3,4,5）身長 170cm，体重 106kg，肥満率69%，栄養良好で，肥満が著明である．皮膚所見は全身皮膚の粗糙を認め，頚項部，腋窩部には境界やや不鮮明な黒褐色の色素沈着，角質肥厚，乳頭状増殖，数個の糸状疣贅が存在し，同様の病変は陰股部にも見られた．腹部，大腿内側，腋窩部には線状萎縮が明瞭に認められ，また舌乳頭はわずかに粗糙となり，腋毛，恥毛の発育は極度に低下している．爪甲，口腔粘膜には特に変化は見られなかつた.

検査所見：表1に示したが，内科における下垂体および副腎皮質機能検査では，肥満の原因を決定する著変は特に認められなかつた.

病理組織学的所見：頚部色素沈着部位の皮膚生検では写真6，7に見られるように，表皮の中等

写真2　右側頚部の色素沈着，粗糙化と疣贅

写真3　左側頚部の色素沈着と疣贅

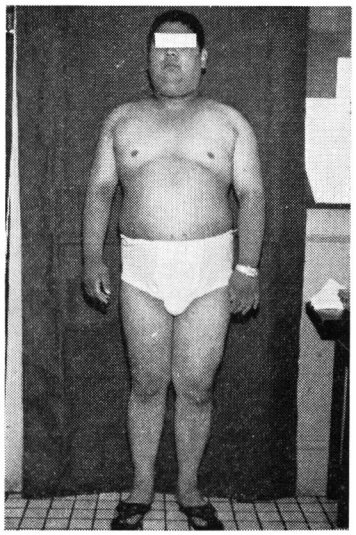

写真1　頚，腋窩，前腕，手背，陰股部の乳頭状増殖，色素沈着，皮膚の粗糙化

写真4　左腋窩部の皮膚粗糙化，色素沈着と線状萎縮

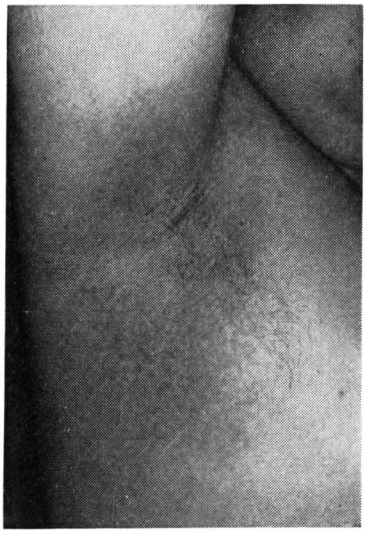

写真5　右腋窩部の色素沈着，皮膚粗糙化，線状萎縮，疣贅と腋毛の軽度脱落

度乳頭増殖と角質肥厚を認め，表皮突起は樹枝状に不規則に深く突出し，真皮乳頭もこれに対応して不規則な出入を示し，基底層の色素沈着はそれほど著しくない．真皮の小血管周囲にはわずかなリンパ球浸潤が見られ，一部色素失調を認める．

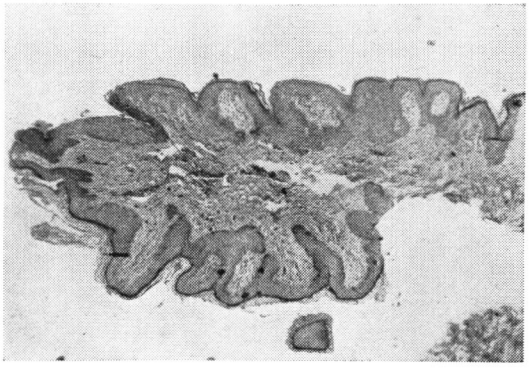

写真6　頚部の組織 H-E. 染色，35倍

治療および経過：昭和47年7月11日から約2カ月間当院第二内科に入院し，肥満に対する治療として，約1週間基礎食 1,200cal.，その後2カ月間 800cal の食餌療法と適度の運動療法も同時に行なつた．皮疹に対しては，3％サリチルワゼリン，5％ビスマスワゼリンなどの外用薬を投与し，適宜塗布せしめたが，著明な効果は認められなかつた．また頚項部，腋窩部の散在性に隆起した糸状疣贅には，石炭酸による腐蝕法を行なつて除去した．

表1　内科入院時検査所見

血液一般		尿酸	10.5	甲状腺機能検査			
血色素	16.6 g/dl	Na	138mEq/L	T_3		25.0%	
ヘマトクリット	49%	K	3.7〃	T_4		9.9γ/dl	
赤血球	474×10⁴	Ca	9.9〃	BMR		±14	
網赤血球	26‰	GOT	53単位	副腎皮質機能検査			
白血球	7500	GPT	—	17-KS（4日間平均値）		5.56mg/dl	
血液像		アルホス	7K.A.U	17-OHCS（〃）		9.14〃	
St	8%	総コレステロール	172mg/dl	rapid ACTH test			
Seg	51〃	リポイドP	6.8〃	<Cortisol>	Vor	7.5γ/dl	
E	2〃	LDH	206		30′	11.0〃	
B	1〃	リポタンパク電気泳動			60′	10.0〃	
Mo	1〃	α	33.1%	アルギニン負荷試験			
Ly	37〃	P-β	10.8〃		NEFA	GH	IRI
出血時間	2分30秒	β	56.1〃	Vor	560	0	24
凝固時間	11分 0秒	尿所見		15′	570	0.2	38
トロンボテスト	19.4×10⁴	タンパク	(±)	30′	520	2.7	28
臨床化学検査		糖	(−)	45′	450	2.6	46
総タンパク	6.9 g/dl	ウロビリノーゲン	(+)	60′	430	2.3	29
アルブミン	70%	肝機能検査		90′	490	2.1	8
γ-グロブリン	12%	MG	5	120′	720	0.2	20
A/G	2.3	高田	(−)	頭蓋部単純撮影		トルコ鞍正常	
尿素N	17mg/dl	ルゴール	(−)	胃腸透視		特に異常なし	
クレアチニン	1.1〃	CCF	(−)	眼科所見		眼底検査共に異常なし	

写真7　頚部の組織 H-E. 染色，100倍

総括ならびに考按

黒色表皮腫は臨床上まれな疾患であるにもかかわらず，内臓悪性腫瘍との合併率が高いことから皮膚科学的にはかなり重要視されている．1890年，Janovsky および Pollitzer の記載以来多数の研究，報告が相次ぎ，わが国でも板津が1901年に第1例を発表し，近年では上野[9]，高橋ら[10]，宗像ら[11]，森ら[12]，西島ら[13]多数の報告が見られる．

本症の病型については表2に示したごとく，Darier, Bogrow, Miescher らの分類が広く知られているが，特に Curth は従来の悪性型，良性型の他に，仮性型の存在することを主張している．最近わが国でも宗像[14]は仮性型の命名には疑問があるが，その存在は一応認め，母斑的性格がなく，遺伝的要素のないものは，良性型のうちの軽症型と呼んで新たに分類している．

表2　黒色表皮腫の臨床像と諸家の分類

報告者（年号）／臨床像	Darier (1893)	Bogrow (1909)	Curth (1951)	宗　像 (1966)
悪性腫瘍の合併	古典型	悪性型	悪性型	悪性型
母斑的性格を有し遺伝性	若年型	良性型	良性型	良性型
肥満と共に発症しばしば内分泌障害合併			仮性型	仮性型
肥満なく非遺伝性			良性型の特発性？	軽症型

本症の成因には不明の部分が多く，したがつてこれらの分類についても議論が絶えないが，悪性腫瘍を合併するものと，しないものとがあることは臨床上明らかである．

前述のように，黒色表皮腫の特徴的臨床症状は，色素沈着，乳頭状増殖および角質肥厚であり，頚項部，腋窩部，陰股部に好発するものであるが，その他口唇，乳暈，肘窩，膝窩，手背などに対側性に認めることも少なくない．また皮膚の粗糙，疣贅状小腫瘍の発生もしばしば存在し，腋毛・恥毛の脱落，爪の肥厚と脆弱化，口腔粘膜の色素沈着を合併することもあり，またまれには眼瞼結膜の光沢が失なわれ，皮膚同様に高度の色素沈着を認める場合もある[15]．

病理組織学的には，表皮の乳頭増殖と比較的密な角層板形成を示した角質肥厚と，基底層の色素沈着が認められるが，結合組織には特有の変化がなく，真皮浅層にわずかの血管周囲性の小円形細胞浸潤を見る．通常，臨床所見の度合いによつて組織学的所見も異なつてくるものである．

一般に良性型は若年者に多く，内分泌機能異常を伴うことがあり，また遺伝的要素を持ち，皮膚の病変，病巣の範囲は悪性型より軽度であり，予後も良好である．これに対して悪性型は，中年以降に多く，内臓悪性腫瘍の合併があり，予後は不良とされている．良性型のうち，肥満を伴い，遺伝関係がなく，体重の増減と皮疹の消長が平行する病型を，前述のように Curth は良性型から分離して，仮性黒色表皮腫と称して鑑別しているが，Rothman & Bloom[16] は，体重が減少し皮疹がわずかに改善されたものもあるが，変化の見られない症例もあるので区別はできないと反論し，また Heite & Fladung[17]，斉藤[18]，上野[9]，宗像ら[11]もこの命名には疑問があると言つている．ことに概念的な肥満と，実際の体重基準との関係が明確でなく，皮疹の発生に肥満がどういう意味を持つのか判からないことが，このような反対意見の論拠の一つである．

今回の症例は，悪性腫瘍の合併がないこと，肥満者であること，内分泌異常のないこと，皮疹の範囲や程度が軽症であること，組織学的に見ても中等度所見を呈していることなどの点から見て，仮性型に一致する所が多いのであるが，現在体重が17kg減少したのに，皮疹には変化が見られず，

体重減少と共に皮疹が消失するという定型的な仮性型とは異なつている．しかし，本症の病型決定には長期間の経過観察を必要とするので，著者らは，仮性黒色表皮腫は当分の間，良性型の一亜型として取扱うのが適当ではないかと考えている．

なお，本症の治療としては，悪性型の場合はまず第一に悪性腫瘍の根治手術をすべきことはもちろんであり，皮疹の消長は腫瘍の治療効果いかんに従うものである．また良性型で内分泌異常があれば，ホルモン剤などにより改善をはかる必要がある．皮疹に対しては対症療法が主であり，皮膚の粗糙乾燥には２～５％サリチルワゼリンが用いられ，疣贅には電気凝固，切除，雪状炭酸療法などが応用されている．本例の場合も，各種の治療を実施したが，いずれも認むべき効果は得られず，現在の段階では原因的治療は非常に困難であると言わざるを得ない．したがつて，患者に対して色素沈着を助長すると考えられる外的因子，すなわち圧迫，摩擦，発汗，日光曝射などを発症部位からなるべく避けるように心がけることを指示することが重要であろう．

結　論

以上，肥満を合併した21才男子の黒色表皮腫の１例を経験したが，予後観察がまだ不十分のため，現時点において良性黒色表皮腫として報告し，併せて，本症の病型について考えてみた．

終りに，検査成績，治療法などについてご教示頂きました第二内科の先生方，ならびに中検病理の平山助教授に深く感謝致します．

（本稿の要旨は，第 178回東京女子医科大学例会において発表した．）

文　献

1) **Gottrou, H.A.** u. **W. Schönfeld:** Dermatologie u. Venerology, Band IV, Georg Thieme, Stüttgart, (1960) p. 67
2) **岩下健三・外松茂太郎：** 角化症，藤浪得二ら編：皮膚科学各論Ⅱ　第１版　医学書院　東京 (1965) 608頁
3) **Darier, J.:** Ann. de Dermat., (1893) p. 865
4) **Bogrow, S.L.:** Arch Dermat **94** 271 (1909)
5) **Miesher, G.:** Dermat Ztschr **32** 276 (1921)
6) **Rook, A., D.S. Wilkinson** and **J.G. Ebling:** Textbook of Dermatology Vol. II. 1st ed., Blackwell, Oxford (1968) p. 1061
7) **Montogomery, H.:** Dermatopathology. Vol. 1, Harper & Row, New York, (1967) p. 128
8) **Curth, H.O.:** Ann Dermat Syph **78** 417 (1951)
9) **上野賢一：** 皮膚臨床 4 521 (1962)
10) **高橋　悟・望月　直・能島優次：** 皮と泌 **19** 124 (1957)
11) **宗像　醇・浦辺清道・山畑阿良太：** 皮膚臨床 **5** 113 (1963)
12) **森　弘文・滝上明良・沢田英穂・岡本正明：** 日皮会誌 75 634 (1965)
13) **西島明子・中村敏郎・細木梅子：** 東女医大誌 41 501 (1970)
14) **宗像　醇：** 皮膚臨床 567 (1963)
15) **Lam ba, P.A.** and **Sardari, Lal:** Dermatologica **140** 356 (1970)
16) **Bloom, R.E.** and **S. Rothman:** A.M.A. Arch Dermat & Syph **71** 413 (1955)
17) **Fladung, G.** and **H.J. Heite:** Arch Klin Exp Derm., 205 282 (1957)
18) **斎藤文雄：** 臨床皮泌 **9** 72 (1955)