〔臨　床　実　験〕

(東女医大誌 第30巻 第7号
頁1372——1375昭和35年7月)

原発性縦隔腫瘍を思わせた亜急性骨髄芽細胞性白血病の一剖検例

東京女子医科大学内科学教室（主任　三神美和教授）

荒　木　律　子
アラ　キ　リツ　コ

(受付　昭和35年3月23日)

緒　言

小児の縦隔腫瘍は比較的少く，なかでも白血病性のものはまれとされている。私は14才の男子で，臨床的症状およびX線上原発性縦隔腫瘍と思われた一例に遭遇し，血液所見において，亜急性骨髄芽細胞性白血病の像を呈し，剖検により白血病による縦隔腫瘍形成を確認しえたので報告する。

症　例

患　者：14才男

主　訴：顔面浮腫，呼吸困難。

家族歴：母親は肺結核症で死亡，その他特記すべきものはない。

既往歴：12才の頃水痘様発診があり，長期にわたり瘙痒感が強く，発熱が続いたが，その他の著患なし。

現病歴：昭和32年1月中旬感冒にかかり，発熱はなかつたが，喀痰および咳嗽がつよく，盗汗はげしく，肺結核の疑いのもとに某医からS.M.I.N.A.H.の化学療法をうけていたが，3月上旬には顔面に浮腫が現われ，これは漸次増強し，難聴，喘鳴を訴えるようになつた。食慾良好，睡眠障碍なく，その後痰は少くなつたが，歯齦出血が時々あり，尿量は正常であるが，顔面浮腫はますます強くなり，上半身に静脈の怒張を認めるようになつた。以上の症状のもとに昭和32年4月3日，某医から結核性心膜炎および縦隔腫瘍の疑いのもとに本院外科に紹介され入院したが，当内科で血液検査の結果，白血病を疑い当科に転科した。

現　症

入院時所見：体格および栄養状態共に中等度，体温37°2C，脈拍数100，整，緊張良，意識明瞭，外耳道は浮腫のため閉塞し，そのために強度の難聴がある。皮膚に発疹なく，皮下に溢血斑もない。顔は苦悶状を呈し，眼瞼の浮腫は高度，眼球は突出し，球結膜の充血著明，瞳孔反射は正常，舌に白色の苔をみとめ，口腔粘膜に出血なく，扁桃腺にも著変なく，淋巴節は頸部，腋窩および鼠径部の両側にえん豆大から小指頭大のもの各2～3個ふれた。これらは何れも硬いが，圧痛はなかつた。胸部は肺肝境界は正常，心濁音界は右は胸骨右縁に一致，上界は第4肋骨上縁，左は左乳線に一致す。心音純，第2肺動脈音は亢進す。肺野は聴診上一般に呼吸音は粗，腹部は平坦で，肝腫大なく，脾は左肋骨弓下，乳線上で3横指触知し，硬く，腱反射は正常，その他病的反射はない。入院時諸検査成績：尿所見は第1表の如く正常，ベンスジョンス氏蛋白体陰性。糞便は虫卵陰性，潜血反応陰性。血沈中間値45粍。血清梅毒反応陰性，血圧130—54 mmHg血清化学検査は第2表の如くで，蛋白量，A/G比，N.P.N。ビリルビン量その他電解質等も正常である。肝機能は高田氏反応陰性，B.S.P，正常値，モイレグラハト6。

血液検査：末梢血液では赤血球数118万，白血球数153200，血色素量50％（Sahli），血液像は骨髄芽細胞93％，淋巴球4％，中性好球分葉球3％，好酸球0である。網状赤血球数7‰，血小板130000。骨髄所見は，有核細胞数696400，塗抹標本では細胞の殆んどすべてが明らかな核小体2～5個を有する骨髄芽細胞でしめられ，大型のものが多い。側骨髄芽球，更に巨赤芽球様の大きな細胞が少数みられた。ペルオキシダーゼ反応は陰性。出血時間6分（Duke氏法），凝固時間6分15秒(Sahli-Fonio氏法)。Rumpel-Leede氏現象陰性。

Ritsuko ARAKI (Mikami Clinic, Department of Internal Medicine, Tokyo Women's Medical College)：An autopsy case of a subacute myedoblastic leukemia which was thought to be a primary mediastinal tumor.

第1表 一般臨床検査成績

尿所見	色調	黄藁色
	溷濁	±
	反応	酸性
	比重	1018
	蛋白	−
	糖	−
	アセトン	−
	ビリルビン	−
	ウロビリン	−
	ウロビリノーゲン	(+)
	ヂアゾ	−
	沈渣	所見なし
糞便	色調	褐色
	臭	正常
	虫卵	−
	潜血反応	G − B −
肝機能	B. S. P	30分 5%
	高田反応	陰性
	モイレグラハト	6

第2表 一般臨床検査成績

血清理学的検査所見	総蛋白質量	6.95	g/dl
	アルブミン	4.23	〃
	グロブリン	2.72	〃
	A / G	1.5	
	総ビリルビン	0.41	mg/dl
	N. P. N.	30	〃
	コレステロール	216	〃
	Ca	8.9	〃
	Na	317	〃
	K	14.5	〃
	Cl	371	〃
赤沈値		中間値 45	
ルンペルレーデ氏反応		陰性	
出血時間		6分	
凝固時間		開始 4分45秒 完結 6分15秒	

胸部X線像はその中央陰影が両側に増大し，その棒状陰影は一見原発性縦隔腫瘍を思はしめた。眼底所見は，白血病性網膜炎の像を示した。

入院後の経過：入院後ただちに輸血，輸液等の治療を行ひ，入院第7病日よりナイトロミン毎日50mg宛静脈注射を行つた。入院後10日目に尿量増加し，上半身および顔面の浮腫は著しくへり，全身の淋巴腺腫脹は著明に縮少し，呼吸困難消失，外耳道の閉塞もなくなり，上半身の静脈怒張も軽度となつた。白血球数も76800に減少したが，入院後第16病日に右鼠径部淋巴節の摘出を行つたところ，術後5日目，即ち第22病日に発熱40°5Cに達し，急激な呼吸困難のもとに遂に死亡した。

第3表 末梢血液所見

検査月日		18/4	24/4	25/4	1/5
赤血球数(万)		271	300	425	420
白血球数		142000	13600	135600	98200
血色素量(%)		61	68	76	78
色素係数		1.1	1.1	0.9	0.9
栓球数		13000		17000	
網状赤血球		7 ‰		7 ‰	
骨髄芽球	大	77.6 %	80 %	23 %	18 %
	中	8.4	9.6	10	17
	小	8.1	7.4	60	50
好中球	1 型	0.4	0.4	3	3
	2 〃	0.4	0.5	0	0
	3 〃	1.6	1.5	3	3
	4 〃	1.6	1.6	0	0
	5 〃	1.2	1.2	0	0
好酸球		0.	0	0	1
淋巴球	大	0	0	1	8
	小	0.8	0.8	0	0
単球		0	0	0	0

第4表 骨髄塗抹標本所見 25 / 4

骨髄芽細胞	59	%
小骨髄芽細胞	23.5	〃
側〃〃〃〃〃	6	〃
前〃〃細胞	0	〃
骨髄細胞	1.5	〃
後骨髄細胞	0	〃
好中球1型	0.5	〃
淋巴球	0	〃
単核球	0	〃
好酸球	0	〃
網状織細胞	1	〃
裸核小淋巴球様細胞	6	〃
塩基性大赤芽球	0.5	〃
多染性大赤芽球	0.5	〃
多染性正赤芽球	0.5	〃
多染性赤芽球	0.5	〃
正染性大赤芽球	0.5	〃
Gunkrecht 核影	多数	

剖検所見

1) 亜慢性骨髄芽細胞性白血病

白血病細胞の拡がり

a) 骨髄全般

b) 全身の淋巴節

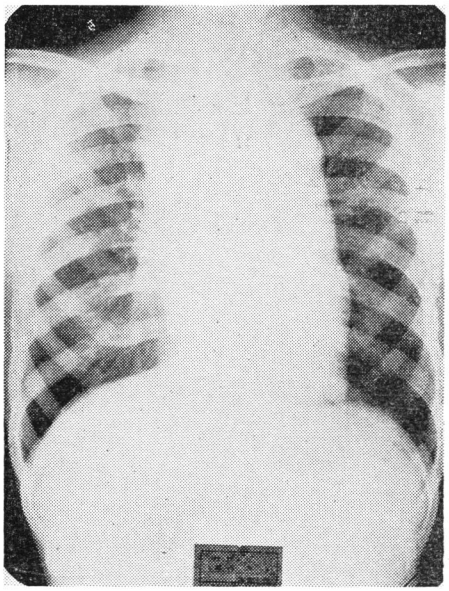

第　1　図

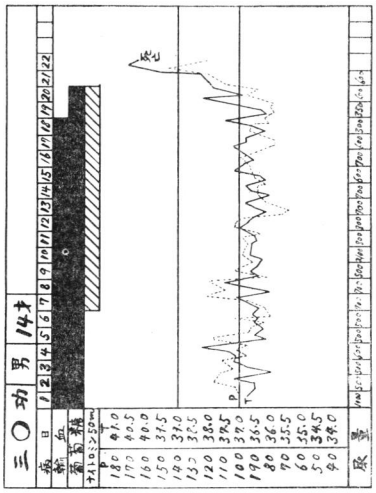

第　2　図

c）胸腺領域を含む縦隔腫瘍形成

d）消化管の淋巴装置

e）脾（760 g）濾胞間の脾髄全般

肝（2600 g）グリソン氏鞘及び Sinusoid

肺（主に気管支壁）

腎（不均等）

心外膜，心膜，頭部皮下，

2）縦隔腫瘍による血管圧迫狭窄状態

3）軽度肺胞浮腫，不均等の肺内含気状態

4）心衰弱による胸部屍血量増量（25.6/kg）

5）出血傾向

上胸部，上膊部皮膚，肋膜，心膜，小腸漿膜，腸間膜胃腸粘膜。

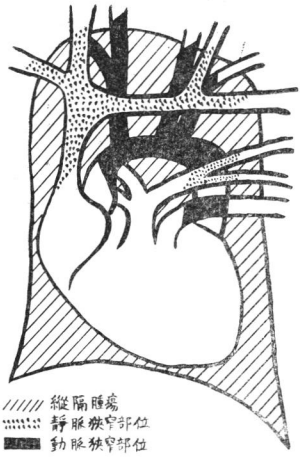

第　3　図

6）腔水症

右肋膜腔（25 cc 淡黄色微濁濁）

腹腔（150 cc　　〃　　）

心膜腔（72 cc 淡黄透明）

7）軽度の貧血

組織学的所見

1）骨髄全般にわたり，白血病性細胞が一様にびまん性にひろがつている。

2）全身の淋巴節においては，淋巴結節はきはめて小さく，髄索にはひろくびまん性に白血病細胞の増殖がある。なお一部では淋巴結節もなく，白血病性細胞も粗であり，網状細胞の増殖がある。

3）縦隔腫瘍には同様白血病性細胞の浸潤があり，結締組織がふえて，壊死になつている。

4）消化管の淋巴装置は元来淋巴組織のある部分に白血病性細胞の増殖があり，正常な活動が押えられている。

5）脾は濾胞間の病変が強度で，濾胞は圧迫されて小さくなり，濾胞間の組織が量的には多くなつて，そこに白血病性細胞の浸潤がびまん性にみられ，増殖している。

6）肝はグリソン氏鞘にも Sinusoid にも白血病性細胞の浸潤がある。

総　　括

本例は臨床的症状として，縦隔腫瘍としての症状が初発し，X線像から一見原発性縦隔腫瘍を思はせたが，その血液像は亜急性骨髄芽細胞性白血病の像を示し，剖検により白血病による縦隔腫瘍を確認し得た。即ちその腫瘍形成は白血病性細胞の浸潤によるもので，その腫瘍形成が基礎疾患なる白血病の進行に先立つて，同部の大血管を強く狭窄し，そのための機能破綻が死因となつたと思われる。即ち白血病性浸潤から肺内気管支に進行性の循環障碍が招来されたためである。小児の縦隔腫瘍については本邦では水沼が詳述しているが成人に比して小児が少いことは，諸家によつても多くの報告があり，殊に

白血病性のものは水沼の本邦小児腫統計によると，44例中9例にすぎず一層稀である。特に骨髄性のものは淋巴性にくらべてきわめて少い。また Cooke は St .Louis Childrens Hospital で6年間（1862～1931年）に縦隔腫瘍を呈した白血病38例（うち9例の自験例）を報告している。なお白血病から縦隔腫瘍の病像を呈することはしばしばのべられているが，逆に縦隔腫瘍から白血病像を呈する報告もある，Cooke も上記9例中4例が後者にぞくすると述べている。著者経験例は初診時既に白血病性縦隔腫瘍を呈していたので何れが先行したかは断定し難いが，きわめて少い症例としてここに報告した。

終りに臨み御指導御校閲を賜わつた三神教授，小山助教授，並びに病理組織学的御教示御指導を賜つた松本教授，今井教授に謹んで謝意を表します。尚，本論文の要旨は第100回日本内科学会関東地方会において発表した。

文

1) 三好　誠：小診療 **19** 624 (1956)
2) 山脇吉裕：小診療 **17** 353 (1954)
3) 桂　重次・他：日胸部外会誌 **4** 8 (1956)
4) 熊谷治行：臨小医 *5* 333 (1957)
5) 水沼　寛：最新医学 **11** 598 (1956)
6) **Cooke, J.V.** : A.M.A. J. Dis. Child. **44** 1153 (1952)
7) **Dameshek, W. & Gunz, F.** : Leukemia, Grune &Stratton, New York & London, 126 (1958)