(東女医大誌 第29巻 第12号
頁1225——1229昭和 34 年 12 月)

原発性気管支癌の2剖検例

東京女子医科大学内科学教室(主任 三神美和教授)

長田富香・荒木律子
オサダ フカ アラキ リツコ

(受付 昭和34年9月5日)

緒言

近年癌による死亡が国民死亡の第2位をしめるにともない，原発性肺癌の報告も逐次増加の傾向にあり[1]，その早期診断は最も意とする所であるが，非常に困難な現状である。私共は初診時，X線写真上，肺野に円形陰影を認めたにもかかわらず，細胞診及び気管支鏡検査所見が陰性の為経過を観察し，1例は約6カ月，1例は約2カ年の経過をもつて死亡し，剖検した2例につき，比較検討を行つた。

症例

第1例 50才 男 会社員

主訴：血痰及び全身衰弱

家族歴：母が70才で胃癌で死亡した他特記すべきことはない。

既往歴：17才頃右乾性胸膜炎で1ヵ月間静養した。40才の時結核性痔瘻の手術をうけ治癒した。44才の時微熱がつづきX線検査で結核を疑われたが何等の治療も行わなかつた。煙草は嗜まず，酒は1日1升程度。

現症：昭和32年12月中旬より軽い咳嗽があり，感冒様症状を呈したが，33年1月中旬より咳嗽は激しくなり，血痰を認め，X線写真で左肺門部陰影の拡大を見た。同年2月断層写真上左肺門部で背部より10cmの部位に鳩卵大の陰影を認め，某医より結核腫として，SM.PAS.の併用治療を受けた。4月上旬精密検査の目的で某大学病院に入院したが，気管支鏡検査で異常を認めず，気管支造影術で造影剤が舌枝B_4，B_5に入らず，結核腫を疑はれたが，悪性腫瘍も確実に否定し得ぬ為試験開胸術をすすめられた。然し患者の希望で一応経過を見ることとし退院した。6月頃から右肩胛関節に神経痛様疼痛を訴え，8月上旬再び血痰を認め，微熱があり，全身状態も急に悪化したため，8月21日当科に入院した。

入院時所見：体格中等，顔貌苦悶状，舌は乾燥し厚い舌苔を被り，るいそう甚だしく，悪液質の状態であつた。頸部及び腋窩リンパ節は触れない。右前胸部皮下に可動性，圧痛なき小指頭大の硬い結節を触れた。全身各部に激しい神経痛様の疼痛があり，可視粘膜には貧血を認めない。胸部理学的所見に異常なく，腹部は異常に緊張し圧痛があるが，腫瘤等は認められなかつた。腱反射正常で病的反射はない。

検査成績：血沈1時間値135，血液所見は赤血球数375×10^4，血色素量ザーリー75%，白血球数14,000，血液像では好中球桿状核28%，分葉核44%，好酸球10%，単球2%，リンパ球16%であつた。尿尿に異常はない。髄液検査は液圧140—7cc 110mm水柱，水様透明，パンデイ(+)，ノンネアペルト(±)，蛋白量0.011%，トリプトフアン(+)，糖(ヘーンズ)48.5mg/dl，クロール443mg/dl。

胸部レ線像：左肺門部に円形及び〃かにの足状〃の陰影を認めなほ右肺上野に結核性と思はれる浸潤巣を認めた。

経過：X線像で結核性の陰影も認められたが，一般状態から肺癌を疑つた。然し全身衰弱が甚だしいため，治療は専ら対症療法のみ行つた。激しい神経痛様の疼痛のため項部強直は明らかでなかつたが，悪心，燕下障碍現れ，結核性髄膜炎も疑はれたので，再三腰椎穿刺を行つたが，トリプトフアン増量の他異常所見は認められなかつた。痰は僅少であつたが，腫瘍細胞はなく，結核菌の培

Fuka OSADA and Ritsuko ARAKI (Mikami Clinic, Department of Internal Medicine, Tokyo Women's Medical College) : Two autopsy cases of primary bronchogenic carcinoma.

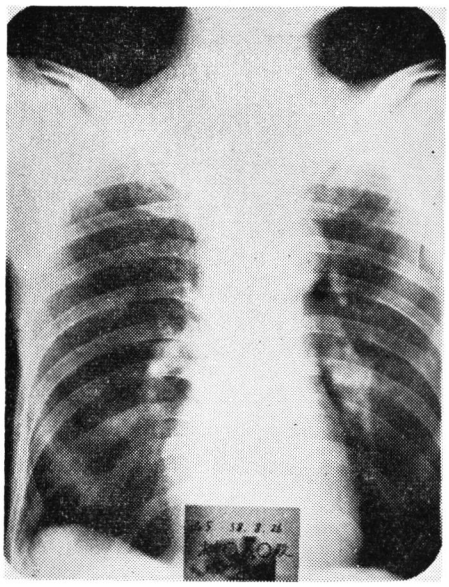

第 1 図

第 2 図

養も陰性であつた。37～38°Cの発熱に対しSM 0.5g 連続注射を行つたが下熱を見ず，次いでテトラサイクリン系薬剤に副腎皮質ホルモンの併用療法を行つたが，39～40°Cの高熱が10日間持続し，全身衰弱の下に入院後29日目に死亡した。

剖検所見：左肺門部に限局した胡桃大の腫瘍を認め，これは左気管支舌枝より発生したと推定されるもので，組織学的には円柱上皮からなる腺癌を基本型とし，部分的には，特に転移巣では充実性単純癌様の像を示した。又血行性微小転移巣は広範囲に認められ，両側肺，左胸膜，左室前壁下部の心外膜及び筋肉内，腹膜，肝，膵尾部，両側腎，両側副腎等には粟粒大ないし小指頭大の腫瘍を認め，胃大彎体部に拇指頭大円形の腫瘍性潰瘍を，脳では左前頭葉，頭頂葉及び側頭葉皮質内に小指頭大の転移巣を2～3箇づつ認めた。リンパ節転移は両側静脈角，膵周囲，後腹膜，腸間膜等に認め，又肋骨，大腿骨の骨及び骨髄にも転移を認めた。肺の結核性変化は，左上葉中央部の粟粒大の白亜化せる病巣及び右肺門部リンパ節における石灰化巣のみであつた。其他は主として右下葉後部における虚脱性肺炎と特に肺尖部に強い肺気腫傾向を認めた。

第2例　68才　女　家婦

主訴：血痰及び胸痛

家族歴：特記すべきものはない。

既往歴：数年前から高血圧症を指摘されていたが，特に治療は行つていない。

現症：昭和29年10月胸部を強打したが，疼痛は自然に消失した。同30年12月再び左胸部を打ち，以後7～10日の間隔で血痰を認め，軽い胸痛があり，同31年3月30日当科外来を訪れX線検査にて左肺門部に蚕豆大の円形陰影を認め，精密検査のため入院した。然し血痰中に腫瘍細胞を認めず，培養で肺炎双球菌の集落多数を認めたため，化学療法を行つた所，痰，咳，胸痛等の自覚症は消失し，希望により入院約1カ月で退院した。以後1年間何等の自覚症なく経過したが，32年3月下旬再び左側の胸痛出現し，血痰があり，4月2日再入院した。

入院時所見：体格中等，栄養状態は稍不良で，可視粘膜は貧血性，顔貌はやや苦悶状であり，頸部及び腋窩リンパ節はふれない。胸部は打診上異常なく，聴診上左側は呼吸音微弱，左側下部に湿性ラ音を聴取した。X線透視により左肺下部に胸膜炎と思はれる陰影を認め，試験穿刺により漿液性滲出液を採取した。X線像は左肺門部の円形陰影は初診時と同様蚕豆大であつた。腹部に異常がなく，腱反射正常，病的反射を認めない。

検査成績：血沈1時間値120，血液所見は赤血球数437×10^4，血色素量ザーリー81％，白血球数6800，血液像は好中球桿状核3％，分葉核64％，好酸球3％，単球6％，淋巴球24％，尿屎に

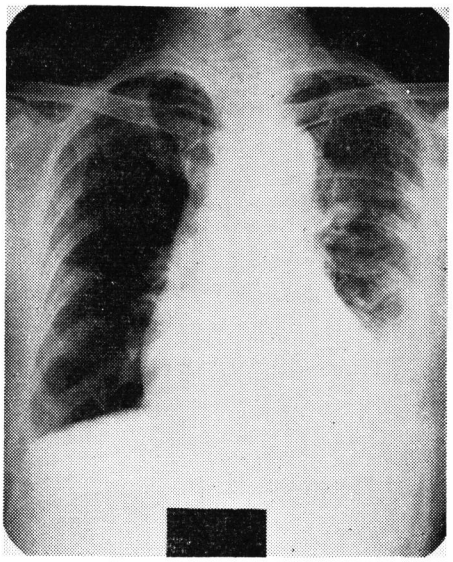

第 3 図

第 4 図

異常なく，各種の血清理化学的所見及び肝機能はほぼ正常であつた。

経過：約2カ月間にわたり，7～10日の間隔で胸膜穿刺を行つた所，液は次第に血性となり，比重1024，リバルタ反応陽性，蛋白量5％であつたが，沈渣に異型細胞は認められなかつた。穿刺により毎回約600～800 cc 宛排液したが，2カ月後には採取不能となつた。5月に行つた気管支鏡検査では異常を認めなかつたが，9月には左気管支が腫瘍でほとんど閉塞されている所見を得，12

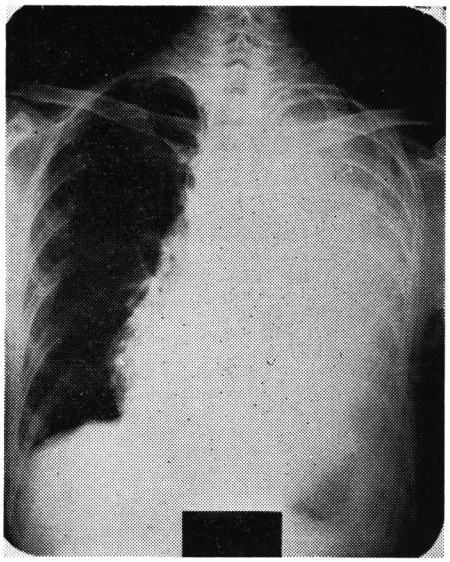

第 5 図

月には門歯より27 cm の部分で左気管支は腫瘍の圧迫のため殆んど閉塞状態にあることを認めたが，出血性のため試験切片採取は不能であつた。数回繰返し行つた喀痰及び胸膜穿刺液からの細胞学的検査では腫瘍其他の病的細胞は常に陰性であつた。自覚的には時々訴える左胸部の疼痛の他は，咳，痰等も次第に減少し，呼吸困難もなくなつたため，希望により入院後9カ月目の12月27日に退院した。以後自宅療養をつづけていたが，翌33年3月19日肺炎を併発し急に死亡した。

剖検所見：左肺において上葉にむかう第2次気管支分岐部より発生し，胸膜に波及したと推定される気管支癌で，写真にみるごとく，左胸膜全体が高度の胼胝状肥厚を呈しその中に肺は著明に萎縮し，全く機能を失つた状態を呈した。その他臓器の癌性浸潤及び転移は，心嚢左壁及び肺動脈大動脈飜転部，右肺及び肺胸膜，横隔膜左側，肝，右副腎，甲状腺左葉，脳においては右中心前回及び右被殻，右頭頂葉上部，左側頭骨等に認められた。リンパ節転移は両側旁気管部，左肺門部，気管分岐部，後腹膜，膵脾等に認めた。その他全身動脈系の硬化並びに拡張傾向，腎内動脈硬化を伴つた腎の萎縮を認めたが，直接の死因になつたと考えられる所見は右肺のうつ血特に上葉の密な気管支炎及び気管支肺炎であつた。

考　　按

2症例を総括して述べると，まづ，初発症状については，両者共に血痰を主訴とした。即ち第1

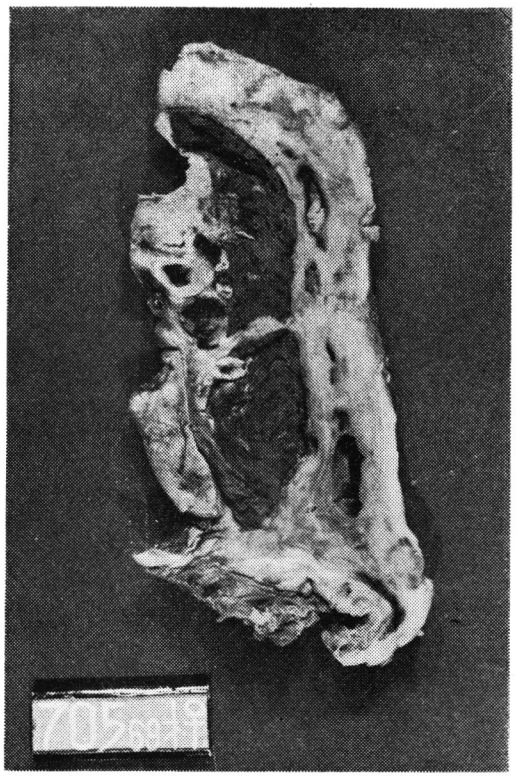

第 6 図

例は約1カ月前の前駆症状と見られる感冒様症状に引き続いて血痰を認め，第2例は誘因とも見られる2回にわたる胸部打撲後に血痰を認めた。即ち肺癌の初発症状としては一般に咳，痰，血痰，胸痛等が多いが本例も血痰を以て始まり，ことに肺癌発生の原因的要素[2]の一つとしてあげられるインフルエンザ及び打撲を認めることができる。

次いで初発症状発現とX線所見出現[3)4)]との関係についてみると，第1例では血痰発現の直後すでに肺門部に異常陰影を認め，1カ月後には断層写真上鳩卵大銭形陰影を認めた。第2例では血痰出現の4カ月後に来院しX線上肺門部に異常陰影を認めた。臨床経過については其の後両者ともに肺癌を疑ひ精密検査が行われたが，第1例では約3カ月後の気管支鏡検査で異常を認めず，造影術で舌枝に造影剤が入らず，多分結核腫であらうとの診断であつた。その後6カ月目に激しい神経痛が出現し，7カ月後には悪液質におち入り約8カ月の経過の後死亡した。第2例は，第1回入院時には，咳，胸痛を訴えたが，肺炎菌の混合感染に対する治療により自覚症は消失し，3週後には退院した。その後約1年間無自覚に経過したが再び血痰と胸痛を訴え再入院した。胸膜腔穿刺により血性滲出液を認め，呼吸困難の為頻回の穿刺を繰返したが2カ月後には液は全く貯瘤を認めなくなつた。気管支鏡検査で異常を認めなかつたが，其後約4カ月後に行つたもので始めて腫瘍の所見を認め，7カ月後には左気管支は腫瘍の圧迫の為殆んど閉塞されている像を認めた。8カ月後には，自覚症は，時々訴える胸痛のみとなり一般状態も比較的良好の為，患者の希望により退院した。然るに退院3カ月後に発生した気管支肺炎により急に死亡した。之を剖検所見に対比して考えると，第1例においては，原発巣は円柱上皮からなる腺癌を基本型とし中心部は壊死性出血性をしめし周辺部は末期に於て比較的速かに拡大したと思われる像を示した。転移は血行性の微細転移巣を広はんに認め，癌転移の比較的稀であると云われる胃・腸[5)]にも多数の転移巣を作り骨髄は骨髄癌症に近い状態を呈した。之に反し第2例においては，気管支の第2分岐部に発生した同じく腺癌が，肺内に侵入するよりも肺門から肋膜腔への進路[6)]をとり，癌自身の増殖よりも，ReizPleuritis の影響が著明であり，図の如き厚い Panzer 状の胼胝を生じ，癌はその中に島状に散在し，肺は高度の無気肺におちいり左肺の機能は殆んど失われるに至つた。この様な状態は死の9カ月以前のX線像ですでに認められ，胸膜胼胝及び肺の組織所見から相当以前からのものである事が実証された。その後は臨床症状及び剖検による転移巣の状態から癌の増殖はかなり緩慢であつたことか覗われ，死亡時癌による臓器破壊の程度はかなり限局されて居り，又肺癌にしばしば認められる脳転移の所見も致命的ではなかつた。しかるに高度の胼胝のため全く機能を失つた左肺に代り呼吸機能を営んでいた右肺に新たに拡がつた気管支肺炎が（それは肉眼的にはまだ著明ではないが，鏡検上全肺野にわたつて変化が進行していた）致命的の影響を与え，急速に死をまねいたものと思われる。従つてこの場合には，ReizPleuritis の胼胝に囲まれて機能を失なつた肺実質及び胼胝の中に閉じ込められた癌細胞は活潑な増殖をはばまれ，繊維化におちいり，更に胼胝は高度となりますます増殖はおさえられるとゆう過程が考えられ，このような条件が癌の進行をおさえる一因となつて第1例に比し経過を延長させたのではないかと思われる。

結　　語

気管支舌枝及び第2分岐部に発生したと考えられる肺癌の2例が，初め結核腫を疑われたが，一方は極めて速かに全身の臓器に血行性の転移を生じ，急激に悪液質におちいり死亡し，他は腫瘍が胸膜腔へすすんだが，随伴した胸膜炎のため高度の胸膜胼胝の形成をみ，原発巣及び転移の進展が極めて緩漫な経過をしめし，2年後におこつた気管支肺炎のため死亡した。両者につき癌の発生及び進行状況の差異につき比較検討を行なつた。

終りに臨み御指導御校閲を賜つた三神教授，小山助教授，並びに病理組織学的御教示御指導を賜つた松本教授，今井教授に謹んで謝意を表します。

尚，本論文の要旨は第113回内科学会関東地方会において発表した。

文　　献

1) **瀬木三雄・藤咲　暹**：最新医学 **13** 3320(1958)
2) **伊藤嗣郎・田中哲夫**：綜合臨床 **8** 171 (1959)
3) **宮島碩次**：最新医学 **13** 3344 (1958)
4) **Oschner, A. et al.**：Am. Rev. Tbc. **70** 763 (1954)
5) **鈴木泰雄・他**：治療 **40** 853 (1958)
6) **宮地　徹・他**：日本病理学会誌 **43** 地方会号1 (1954)